

TOTDER  1939

ORTOPEDİ VE TRAVMATOLOJİ İSTANBUL BULUŞMASI 2011

4-7 MAYIS 2011, İSTANBUL
WOW CONVENTION CENTER



<http://2011.istanbulusmasi.org>

BİLDİRİ KİTABI

İÇİNDEKİLER

| | |
|-----------------------------|----------|
| ÖN YAZI | 2 |
| BİLİMSEL PROGRAM | 3, 5 |
| SÖZEL BİLDİRİ DİZİNİ | 6, 9 |
| POSTER BİLDİRİ DİZİNİ | 10, 12 |
| SÖZEL BİLDİRİLER | 13, 87 |
| POSTER BİLDİRİLER | 88, 157 |
| YAZAR İNDEKSİ | 158, 160 |

Değerli Meslektaşlarımız,

Türk Ortopedi ve Travmatoloji Derneği'nin (TOTDER - 1939) bilimsel aktivitesi kuruluşundan bugüne, 71 yıldır artarak devam etmektedir. Yurdumuzun tüm bölgelerinden, yaklaşık 1200 üyesi olan TOTDER, 29 yıldır Akif Şakir Şakar ve 9 yıldır Derviş Manizade hocalarımızın anılarına her yıl iki toplantı düzenlemekteydi. Günümüzde 3500'lere ulaşan Ortopedi ve Travmatoloji ailesi ve büyüyen TOTDER için, yaptığımız bu toplantıların yeterli olmadığını düşündük. Özellikle son yıllarda sayıları gittikçe artan kongre ve toplantıların, gerek meslektaşlarımız, gerekse de destekleyici firmalar tarafından eleştirilere neden olduğunu gördük. TOTDER olarak bu haklı eleştirileri azaltmak amacıyla, yılda iki kez düzenlediğimiz Akif Şakir Şakar ve Derviş Manizade günlerinin yerine, yılda bir kez "Ortopedi ve Travmatoloji İstanbul Buluşması" ismi altında 3 gün süreli bir toplantı yapma kararı aldık. Hocalarımızın anısına düzenlenecek toplantılar kurucusu oldukları kurumlar tarafından kendi bünyelerinde sürdürülecektir. İlk "İstanbul Buluşması" 4-7 Mayıs 2011 tarihlerinde yapılacaktır. Bundan sonraki toplantıların ise "Uluslar arası İstanbul Buluşması" olarak yapılması da hedeflenmiştir. Uluslararası alanda Türk Ortopedi ve Travmatolojisi'ni temsil eden TOTBİD de, Ortopedi ve Travmatoloji İstanbul Buluşması 2011'i desteklemektedir.

Amacımız Ortopedi ve Travmatoloji ailesine yakışan, eğitim ve bilimsel yanı ağırlıklı, fakat sosyal yönü de İstanbul'a yakışacak kadar canlı bir toplantı organize etmektir. Bu toplantı için, TOTDER yönetim kurulu ve genç - aktif meslektaşlarımızdan oluşan düzenleme kuruluyla birlikte, büyük enerji ve kongre çalışmalarına başladık.

İlk toplantıda günümüzdeki tartışmalı konular, yenilikler ve teknikler ele alınacaktır. Yurtiçinden ve yurtdışından gelecek, konularında uzman eğiticilerin bilgi ve tecrübeleri Türk Ortopedi ve Travmatoloji ailesine sunulacaktır. Davetli konuşmalara ek olarak poster ve sözel bildirimler de kabul edilecektir.

İstanbul Buluşması'nın başarılı ve sürekli olması için önerilerinizi her zaman beklemekteyiz. 4-7 Mayıs 2011 tarihlerinde düzenlenecek olan "Ortopedi ve Travmatoloji İstanbul Buluşması 2011"de görüşmek dileği ile saygı ve sevgilerimizi sunarız.



Prof. Dr. İ. Remzi Tözün
Kongre Başkanı

BİLİMSEL PROGRAM

4 Mayıs 2011, Çarşamba

MÜNİR AHMET SARPYENER SALONU

15:00 - 18:00 AOTT Danışman Toplantısı

5 Mayıs 2011, Perşembe

AKİF ŞAKİR ŞAKAR SALONU

DERVİŞ MANİZE SALONU

| | | |
|---------------|---|--|
| 08:00 - 10:00 | <p>ARTROPLASTİ: KALÇA Moderatör: Önder Yazıcıoğlu</p> <p>Triboloji 2011 - Amir Kamali Zor Olgularda Sıradışı Çözümlerim - Robert L. Buly</p> | <p>TRAVMA: ALT EKSTREMİTE Panel: Alt Ekstremitte Travmalarında Güncel Yaklaşımlar Moderatör: Kemal Aktuğlu</p> <p>Asetabulum ve Pelvis Kırıkları - Mehmet Arazi Femur Boynu Kırıkları - Kemal Durak İntertrakanterik Kırıklar - Fuat Akpınar Diz Çevresi Metafizler Kırıklar - Hakan Kırık Pilon Tibia Kırıkları - Markus Graf Periprotetik Kırıklar - Markus Graf Tartışma</p> |
| 10:00 - 10:30 | KAHVE MOLASI | |
| 10:30 - 11:30 | <p>ORTOPEDİDE İNFEKSİYON Moderatör: Levent Eralp</p> <p>Ortopedide İnfeksiyon 2011 - Halit Özsüt Tartışma</p> | <p>ONKOLOJİK ORTOPEDİ Moderatör: Turgay Er</p> <p>Kemik-Yumuşak Doku Tümörlerinin Cerrahisinde Cerrahi Sınır Kavramındaki Son Görüşler - Harzem Özger Düşük Grade'li Kıkırdak Tümörlerinde Nasıl Cerrahi? (İntralezyoner-Geniş Rezeksiyon) - Murat Hız Ortopedist Gözü İle Radyoterapi - Serdar Özbarlas Radyoterapist Gözü İle Ortopedi - Emin Darendelliler Soliter Metastatik Kemik Tümörlerinde Cerrahinin Yeri (Palyatif-radikal) - Nevzat Dabak Selim Kemik Tümörlerinde Minimal İnvaziv Girişimler - Önder Ofluoğlu</p> |
| 11:30 - 12:30 | <p>SAĞLIK HUKUKU Panel: Ortopedi ve Travmatolojide Sağlık Hukuku Uygulamaları Moderatör: Ünal Kuzgun</p> <p>Adli Tıp Açısından Bakış - Nezih Varol Hukukçu Açısından Bakış - Alper Araz Mesleki Sorumluluk Sigortası - Bülent Alparslan Tartışma</p> | |
| 12:30 - 13:30 | <p>ÖĞLE YEMEĞİ UYDU SEMPOZYUMU (BOEHRINGER-INGELHEIM)</p> <p>HER YÖNÜYLE VTE Moderatör: Remzi Tözün</p> <p>Dünden Bugüne VTE Profilaksisi ve Kılavuzlarla Profilaksi Süreleri - Bülent Atilla LMWH'lerin Karşılayamadıkları İhtiyaçlar - Faik Altıntaş Remodel & Renovate & Renovate II Çalışmaları - Bülent Erdemli Profilaksi Yapılmazsa Oluşabilecek Sonuçlar - Mehmet Kurtoğlu</p> | |
| 13:30 - 15:30 | <p>AÇILIŞ ve ÖDÜL DAĞITIMI 14:30 - 15:30 "Dünden Bugüne İstanbul" Sunay Akın ve Mert Sandalcı</p> | |
| 15:30 - 16:00 | KAHVE MOLASI | |
| 16:00 - 18:00 | <p>AYAK VE AYAK BİLEĞİ CERRAHİSİ Panel: Son 10 Yılda Ne Değişti? Moderatör: Haluk Yetkin</p> <p>Halluks Valgus Cerrahisi - Tanıl Esemeli Kalkaneus Kırıkları - Tahir Öğütlü Ayak Bileği Kırıkları - Kaya Akan Ayak Bileği Artroskopisi - Önder Kılıçoğlu Ayak Bileği Artrozu - Nurettin Heybeli Diyabetik Ayak - Ali Öznur</p> | <p>OMURGA CERRAHİSİ Moderatör: Ünsal Domanıç</p> <p>Minimal İnvazif Omurga Cerrahisi: Gerçekten Gerekli mi? - Cüneyt Şar Dejeneratif Omurga Sorunlarına Güncel Yaklaşım - Azmi Hamzaoğlu</p> <p>Panel: Torakolomber Travma Moderatör: Nafiz Bilsel</p> <p>Hangi Sınıflama - Önder Aydıngöz Hangi Görüntüleme - Mustafa Şirvanlı Hangi Tedavi - Ufuk Aydınli Tartışma</p> |

| 6 Mayıs 2011, Cuma | |
|-------------------------|--|
| AKİF ŞAKİR ŞAKAR SALONU | DERVİŞ MANİZE SALONU |
| 08:00 - 10:00 | ARTROPLASTİ: DİZ Panel: Diz Eklemlerinde Dejeneratif Hastalığı Moderatör: Nejat Güney Total Diz Protezi Dışı Tedavi Seçeneklerinde Hasta Seçimi ve Klinik Sonuçları (YTO, UDP, PFA) - Fahri Erdoğan TDP'de Aşırı Varus ve Ekstraartiküler Deformitelerin Düzeltme Yöntemleri ve Püf Noktaları - Yaman Sarpel TDP Uygulamasında Yüksek Fonksiyon Elde Edilmesinde Etkili Faktörler (İmplant Seçimi, Ameliyat Öncesi Hastanın ve Diz Eklemının Durumu, Cerrahi Teknik) - Burak Bektaş Patellar Komponent ve Sorunları (Değişim-Değişmesin, İmplant Seçimi, Uzun Dönem Klinik Sonuçları, Patellar Instabilite) - Nadir Şener Tibial İnsert Seçimi (Hareketli, Sabit, Constrained, Tümü Poli Edilen) - Bülent Erdemli Ameliyat Sonrası Ağrı Kontrolü ve Hızlı Rehabilitasyon - Ömer Faruk Bilgen Tartışma TARTIŞMALI OTURUM: Tecrübe Konuşsun, Biz Dinleyelim Moderatör: Ömer Faruk Bilgen Ali Baktır, Nejat Güney, Remzi Tözün, Şükrü Araç, Hakkı Sur Uzun Sağlıkım İçin Hangi Cerrahi Teknik? Hangi Hastaya Nasıl İmplant? Genç Hasta OA Tedavisinde Seçiminiz? Yumuşak Doku Gevşetmesi ve Denge Oluşturulması Keşke Yapmasaydım Dedikleriniz ve Değiştirdiğiniz Cerrahi Alışkanlıklarımız |
| 10:00 - 10:30 | KAHVE MOLASI |
| 10:30 - 12:30 | OMUZ VE DİRSEK CERRAHİSİ Moderatör: Mehmet Demirhan Subakromial Sıkışma Sendromu: ALGORİTMA 2011 - Umut Akgün Rotator Manşet Yırtığı: ALGORİTMA 2011 - Sercan Akpınar Omuz İnstabilitesi: ALGORİTMA 2011 - Hayrettin Kesmezacar Donuk Omuz: ALGORİTMA 2011 - Şenol Akman |
| 12:30 - 13:30 | REKONSTRÜKTİF CERRAHİ Uzatma Cerrahisinde Yeni İmplantlar Moderatör: Mustafa Başbozkurt Exfix + IMN - Mehmet Kocaoğlu Fitbone - Rainer Baumgart Tartışma Ekstremitte Rekonstrüksiyonunda Yeni Uygulamalar Moderatör: Metin Türkmen Küçük Kemik Uzatmaları - Cengiz Şen Akondroplazide Uzatma - Muharrem İnan Megatibia Defektleri - Bahtiyar Demiralp Tartışma |
| 12:30 - 13:30 | ÖĞLE YEMEĞİ UYDU SEMPOZYUMU (NYCOMED) AĞRILI HASTAYA YAKLAŞIMDA MULTİDİSİPLİNER BAKIŞ Moderatör : Süleyman Özyalçın - Ortopedi ve Travmatoloji'de NSAİİ Kullanımı (Yara İyileşmesi, Hangi Hastada Hangi NSAİİ) - Sefa Müezzinoğlu - Farklı Uygulama Yolları - Süleyman Özyalçın - Riskli Hastada Kullanım - Ayşegül Ketenci |
| 13:30 - 14:30 | TROMBOEMBOLİ Moderatör: Faik Altıntaş Tromboemboli Profilaksisi - Ajay Kakkar OLGU SUNUMLARI Bülent Erdemli, Kürşat Bozkurt |
| 14:30 - 15:30 | SERBEST BİLDİRİLER 1 Diz, Kırık ve Kemik İyileşmesi (SS1-SS10) Moderatörler: Rifat Erginer, Mehmet Can Ünlü |
| 15:30 - 16:00 | OSTEOPOROZ Moderatör: Şahap Atik Osteoporozda Tanı, Profilaksi ve Tedavi Prensipleri - Şahap Atik Osteoporotik Kırıklarda Tedavi Prensipleri Değişti mi? - Fatih Ekşioğlu Tartışma |
| 16:00 - 18:00 | SERBEST BİLDİRİLER 2 Omuz, Dirsek ve El (SS11-SS16) Moderatörler: Hakan Gündes, Tolga Tüzüner |
| 16:00 - 18:00 | KAHVE MOLASI |
| 16:00 - 18:00 | SPOR YARALANMALARI VE DİZ CERRAHİSİ Panel: Ön Çapraz Bağ Rekonstrüksiyon Teknikleri: Neden ve Nasıl Moderatör: Aziz Alturtan Rekonstrüksiyon Şart mıdır? - Mehmet Binnet Kemik-Tendon-Kemik Grefti İle ÖÇB Rekonstrüksiyonu - Halit Pınar Hamstring Tendon Greftleri İle ÖÇB Rekonstrüksiyonu - Bülent Aksoy Anatomik Çift Demet İle ÖÇB Rekonstrüksiyonu - Nurzat Elmalı Uzun Dönem Sonuçlar - Mahmut Nedim Doral Tartışma Panel: Menisküs Yaralanmalarında Tedavi Moderatör: Sefa Müezzinoğlu Menisektomi Teknikleri - Tuğrul Eren Menisküs Tamirinde Güncel Teknikler - Mehmet Aşık Menisektomi ve Menisküs Dikilmesi Sonrası Rehabilitasyon - Filiz Can Tartışma |
| | SERBEST BİLDİRİLER 3 Artroplasti (SS17-SS26) Moderatörler: Uğur Işıklar, Atilla Parmaksızoğlu |
| | SERBEST BİLDİRİLER 4 Erişkin ve pediatrik kalça (SS27-SS32) Moderatörler: Cevdet Avkan, Ayhan Nedim Kara |

| 7 Mayıs 2011, Cumartesi | | |
|-------------------------|--|---|
| AKİF ŞAKİR ŞAKAR SALONU | DERVİŞ MANİZE SALONU | |
| 08:00 - 09:00 | <p>PEDİATRİK ORTOPEDİ Moderatör: <i>Ayşegül Bursalı</i></p> <p>GKD:Uzun Dönem Prognoz - <i>Hakan Ömeroğlu</i> Legg-Calve-Perthes Hastalığı: Uzun Dönem Prognoz - <i>Cemalettin Aksoy</i> Adölesan ve Genç Erişkin Hastalarda Pelvik Osteotomiler - <i>Abdullah Eren</i> Serebral Palsi Alt Ekstremitte Cerrahisinde Komplikasyonlar - <i>Yener Temelli</i> Adölesan Elit Sporcuda Spor Yaralanmaları - <i>Umut Akgün</i></p> | <p>POSTOPERATİF ANALJEZİ <i>Postoperatif analjezide yeni yaklaşımlar</i> Moderatör: <i>Akif Güleç</i></p> <p>Multimodal Yaklaşımların Yeri Var mıdır? - <i>Nigar Baykan</i> Rejyonel Tekniklerin Rolü Nedir? - <i>Yavuz Gürkan</i> Postoperatif Ağrı Kronikleşir mi? Önenebilir mi? - <i>Süleyman Özyalçın</i> Tartışma</p> |
| 09:00 - 10:00 | <p>ROMATOLOJİ Panel: Moderatör: <i>Ahmet Gül</i></p> <p>Romatizmal Hastalıkların Tanı ve Tedavisinde Son On Yıl - <i>Ahmet Gül, Murat İnanç</i> Tartışma</p> | |
| 10:00 - 10:30 | KAHVE MOLASI | |
| 10:30 - 11:30 | <p>EL VE EL BİLEĞİ CERRAHİSİ Moderatör: <i>Cihangir Tetik</i></p> <p>Tırnak Yatağı ve Parmak Ucu Revizyonları - <i>Halil Bekler</i> Karpal Tünel Tek Tip Bir Ameliyat mıdır? - <i>Tufan Kaleli</i> Tendon Cerrahisinde Yeni Yaklaşımlar - <i>Yalçın Ademoğlu</i> Falanks Kırıklarında Cerrahi Tedavi - <i>Cihangir Tetik</i> Radius Alt Uç Kırıklarında Yöntem ve Materyal Seçimi - <i>Robert Medoff</i></p> | <p>ARTROPLASTİ: SERAMİK YÜZEY Displastik Kalçada Seramik - Seramik Yüze: Neden ve Nasıl? - <i>Roberto Binazzi</i> Tartışma</p> |
| 11:30 - 12:30 | <p>SERBEST BİLDİRİLER 5 Omurga (SS33-SS40) Moderatörler: <i>Mehmet Tezer, Mustafa Caniklioğlu</i></p> | |
| 12:30 - 13:30 | ÖĞLE YEMEĞİ | |
| 13:30 - 14:30 | <p>AĞRI Panel: <i>Bel Ağrısına Multidisipliner Yaklaşım</i> Moderatör: <i>Dr. Süleyman Özyalçın</i></p> <p>Fizik Tedavi Uygulamaları Hangi Yöntem Ne Zaman? Öngörüler ve Gerçekler - <i>Ayşegül Ketenci</i> Algolojik Yaklaşımlar Hangi Yöntem Ne Zaman? Öngörüler ve Gerçekler - <i>Süleyman Özyalçın</i> Cerrahi Yaklaşım Hangi Yöntem Ne Zaman? Öngörüler ve Gerçekler - <i>Ufuk Talu</i> Psikiyatrik Yaklaşım? Öngörüler ve Gerçekler - <i>Başak Yücel</i> Tartışma</p> | <p>SERBEST BİLDİRİLER 6 Travma: Alt ekstremitte (SS41-SS49) Moderatörler: <i>Yüksel Tenekcioğlu, Hakan Gürbüz</i></p> |
| 14:30 - 15:30 | <p>ARTROPLASTİ: YÜZEY DEĞİŞTİRME Moderatör: <i>Burak Beksaç</i></p> <p>Kalça Artroplastisinde Yüze Değişirme - <i>Derek McMinn</i></p> | <p>SERBEST BİLDİRİLER 7 Travma üst ekstremitte (SS50-SS56) Moderatörler: <i>Nail Kir, Ercan Çetinus</i></p> |
| 15:30 - 16:00 | KAHVE MOLASI | |
| 16:00 - 18:00 | <p>TRAVMA: ÜST EKSTREMİTE Moderatör: <i>Mehmet Demirtaş</i></p> <p>Klavikula ve Skapula Kırıkları - <i>İrfan Esenkaya</i> Akromiyoklavikular Çıkıklar - <i>Cem Zeki Esenyel</i> Proksimal Humerus Kırığı - <i>Neslihan Aksu</i> Humerus Diyafiz Kırıkları - <i>Ata Can Atalar</i> Distal Humerus Kırıkları - <i>Mehmet Demirhan</i> Kompleks Dirsek Çıkıkları - <i>Mehmet Uğur Özbaydar</i></p> | <p>KIKIRDAK Moderatör: <i>Ömer Taşer</i></p> <p>Kıkırdak Defektleri MRG'de Nasıl Değerlendirilir? - <i>Ali Türk</i> Besin Desteklerinin Kıkırdak Üzerindeki Etkileri - <i>Tahsin Beyzadeoğlu</i> Subkondral Kemik Kıkırdak Lezyonu Gelişmesindeki Önemi - <i>Reha Tandoğan</i> Kıkırdak Lezyonlarında PRP Uygulamaları - <i>Sinan Karaoğlu</i> Kıkırdak Lezyonlarında Mezenkimal Kök Hücre Uygulamaları - <i>Işık Akgün</i> Sporculardaki Kıkırdak Yaralanmalarının Tedavi Algoritmaları - <i>Sarper Çetinkaya</i> Ototolog Kondrosit İmplantasyonunun İdari ve Hukuki Durumu - <i>Abdullah Hasripi</i> Tartışma</p> |
| 18:00 - 18:30 | SERBEST BİLDİRİ ve POSTER ÖDÜL TÖRENİ & KAPANIŞ | |

SÖZEL BİLDİRİLER

Sözel Bildiriler 1 : Diz, Kıkırdak ve Kemik İyileşmesi

6 Mayıs 2011, Cuma 13:30 - 14:30 / Derviş Manizade Salonu

Moderatörler: Rifat Erginer, Mehmet Can Ünlü

- SS01 Menisküs yırtıklarının tanısında klinik muayene, manyetik rezonans görüntüleme ve artroskopi bulgularının karşılaştırılması. (Tanı koymada deneyimli ortopedistin rolü) Ersin Erçin, İbrahim Kaya, İbrahim Sungur, Emrah Demirbaş, Ali Akın Uğraş, Mahmut Ercan Çetinus
- SS02 Diz ekleminde kemik iliği ödemi
Levent Berkem, Koray Ünay, İrfan Esenkaya, Kaya Hüsnü Akan, Mehmet Akif Akçal
- SS03 Ön çapraz bağ rekonstrüksiyonunda kullanılan üç farklı tespit yönteminin, klinik sonuçlar üzerine etkilerinin karşılaştırılması Cem Çopuroğlu, Barış Yılmaz, Mert Özcan, Mert Çiftdemir, Nurettin Heybeli
- SS04 Ön Çapraz Bağ Rüptürlerinin Anatomik Çift Demet Yöntemi İle Tedavisinin Erken- Orta Dönem Sonuçları Ve Cerrahi Sırasında Yaşanabilecek Sorunlar
Mahir Mahiroğulları, Selami Çakmak, Ferdi Dönmez, Mesih Kuşkucu
- SS05 TGF-β1 ve BMP-7' nin kondrojenezis ve ekstra selüler matriks üzerine sinerjistik etkileri: in vitro çalışma
Alper Gökçe, İbrahim Yılmaz, Murat Tonbul, Nevzat Selim Gökay, Çiğdem Gökçe, Gamze Torun Köse
- SS06 Hücre kültür ortamında insülin, transferin ve sodyum selenitin kondrosit kültürleri üzerinde etkileri
Alper Gökçe, İbrahim Yılmaz, Murat Tonbul, Nevzat Selim Gökay, Rifat Bircan, Levent Can, Çiğdem Gökçe
- SS07 Segmenter tibia kırığı modelinde N-bütül siyanoakrilatın kırık iyileşmesi üzerine etkisinin sıçanlarda incelenmesi
Mehmet Akif Akif Akçal, Oğuz Şükrü Poyanlı, İrfan Esenkaya, Koray Ünay, Nadir Aydemir
- SS08 Bifosfonat ve D Vitamininin Kırık İyileşmesi Üzerine Etkileri (Ratlarda Deneysel Çalışma) Nevres Hürriyet Aydoğan, İrfan Özel, Ferhat Say, Serkan İltar, Müzeyyen Hesna Astarıcı, Kadir Bahadır Alemdaroğlu
- SS09 Statik manyetik intramedüller çivinin osteotomize edilmiş tavşan femurunda kemik iyileşmesine etkisi
Nuri Aydın, Murat Bezer
- SS10 Glukozamin Sülfatın Kırık İyileşmesine Etkisi Ali Akın Uğraş, Elif Güzel, Petek Korkusuz, İbrahim Kaya, Fatih Dikici, Emrah Rıza Demirbaş, Ercan Çetinus

Sözel Bildiriler 2: Omuz, Dirsek ve El

6 Mayıs 2011, Cuma 14:30 - 15:30 / Derviş Manizade Salonu

Moderatörler: Hakan Gündeş, Tolga Tüzüner

- SS11 Omuz sıkışma sendromu ve rotator manşet yırtığı cerrahi tedavisine biceps tenotomisinin etkileri
Ahmet Nadir Aydemir, Kaya Hüsnü Akan, İrfan Esenkaya, Oğuz Şükrü Poyanlı, Levent Berkem
- SS12 Artroskopik Akromioklavikuler Tesviye (Coplaning) yapılan ve yapılmayan Artroskopik Akromioplasti sonuçlarının karşılaştırılması Nuri Aydın, Ender Sarioğlu, Barış Kocaoğlu, Osman Güven
- SS13 Tekrarlayan Öne Omuz Çıkıklarının Açık Cerrahi Onarım Sonuçları
Murat Gül, Seçkin Basılğan, Engin Çetinkaya, Armağan Arslan, Ufuk Özkaya
- SS14 Rotator Manşet Yırtıklarının Artroskopik Akromioplasti ve Mini Açık Tamir Yöntemi ile Tedavisi ve Sonuçlarımız
Meriç Uğurlar, M Faik Seçkin, Şenol Akman, Mehmet Mesut Sönmez, Erden Ertürer, İrfan Öztürk
- SS15 Erişkinlerde Dorsal Separe V-Y İlerletme ve Volar Triangular Flep ile Sindaktili Onarımı Cengiz Yıldırım, Kenan Keklikçi

- SS16 De Quervain tenosinovitinin cerrahi tedavisinde kısmi retinakulum eksizyonu ile erken dönem sonuçlarımız
Mehmet Akif Altay, Cemil Ertürk, Uğur Erdem Işıkan

Sözel Bildiriler 3: Artroplastisi

6 Mayıs 2011, Cuma 16:00 - 17:15 / Derviş Manizade Salonu

Moderatörler: Uğur Işıklar, Atilla Parmaksızoğlu

- SS17 İleri evre hemofilik artropatide total diz artroplastisi sonuçlarımız
Önder Kılıçoğlu, Dilber Coşkunsu, Derya Çelik, Ömer Taşer, Remzi Tözün, Fikret Bezel, Bülent Zülfikar
- SS18 Total Diz Artroplastisi Sonrası Suprakondiler Femur kırıklarının tedavisinde Kilitli Plak ile intramedüller çivi sonuçlarının karşılaştırılması
Turgut Akçöl, Yavuz Sağlam, Önder İsmet Kılıçoğlu, Önder Yazıcıoğlu
- SS19 Hiperfleksiyona izin veren tasarımı diz protezlerinde son fleksiyon ameliyat öncesi fleksiyona bağlıdır
Vahit Emre Özden, Burak Beksaç, Metin Uzun, Remzi Tözün
- SS20 Medial gonartroz nedeniyle yüksek tibial osteotomi yapılan hastaların uzun dönem klinik ve radyolojik sonuçları
Hamza Yıldız, Rifat Erginer, Mehmet Can Ünlü, Hüseyin Botanlıoğlu, Gökhan Kaynak, Hayrettin Kesmezacar, Muharrem Babacan
- SS21 Total kalça protezi vakalarında koksofemoral impingement prevalansı
Mehmet Akif Kaygusuz, Alper Köksal, Mehmet Fırat Yağmurlu, Ümit Selçuk Aykut, Timur Yıldırım, Ali Öner
- SS22 Femur Başı Osteonekrozunda Yüzey Değişirme Artroplastisi
Öner Şevki Şavk, Çağrı Turgut, Mutlu Çobanoğlu, Bülent Alparslan
- SS23 Sementsiz total kalça artroplastisinde trokanter minor kullanılarak femoral anteversiyonun intraoperatif tahmini
Mehmet Can Ünlü, Hayrettin Kesmezacar, Fatih Kantarcı, Burçin Ünlü, Okan Tok, Gökhan Kaynak, Hüseyin Botanlıoğlu
- SS24 Gelişimsel kalça çıkığı ve displazisi zemininde gelişen koksartrozlu hastalarda total kalça protezi uygulaması sonuçlarımız
Ali Öner, Mehmet Akif Kaygusuz, Alper Köksal, Burhan Uygun, Mehmet Bülent Balıoğlu
- SS25 Uzun süreli NSAİİ kullanımı ve osteointegrasyon: Biyomekanik ve histolojik çalışma
Ahmet Salduz, Fatih Dikici, Önder İ. Kılıçoğlu, İ. Remzi Tözün, Mehmet Kürkçü, Cem Kurtoğlu
- SS26 Total Kalça Artroplastisi Uygulamalarında Eldiven Delinme Sıklığı Ve Zamanı
İbrahim Kaya, Ali Akın Uğraş, İbrahim Sungur, Murat Yılmaz, Musa Korkmaz, Ercan Çetinus

Sözel Bildiriler 4: Erişkin ve pediatrik kalça

6 Mayıs 2011, Cuma 17:15 -18:00 / Derviş Manizade Salonu

Moderatörler: Cevdet Avkan, Ayhan Nedim Kara

- SS27 Kalça Pozisyonuna Göre Siyatik Sinir Lokalizasyonu, Anatomik Çalışma
Fatih Dikici, Ayşin Kale, Ali Akın Uğraş, Özcan Gayretli, İlke Ali Gürses, İbrahim Kaya
- SS28 Erişkin Femur Başı Avasküler Nekrozunun Tedavisinde Damarlı Fibula Otogreftinin Yeri
Murat Gül, Fuat Bilgili, Sami Sökücü, Cüneyt May, Halil İbrahim Bekler
- SS29 İki ve beş yaş arası tedavi edilmemiş gelişimsel kalça displazili çocukların tek aşamalı cerrahi tedavisi: Karşılaştırmalı çalışma
Cemil Ertürk, Mehmet Akif Altay, Raci Yarımpapuç, İbrahim Koruk, Uğur Erdem Işıkan

- SS30 Her İki Kalçasına Pemberton Perikapsüler Osteotomi Uygulanan Bilateral Gelişimsel Kalça Displazili Olgularda Tek Seans Operasyonun Ardışık İki Seanslı Operasyona Üstünlükleri
Naci Ezirmik, Kadri Yıldız
- SS31 Tek Seansta Bir Kalçaya Salter İnnomineyt Osteotomi Diğer Kalçaya Pemberton Perikapsüler Osteotomi Operasyonunun İki Ardışık Seanslı Operasyona Üstünlükleri
Naci Ezirmik, Kadri Yıldız
- SS32 Tek Seansta Bir Kalçasına Salter İnnomineyt Osteotomi Diğer Kalçasına Pemberton Perikapsüler Osteotomi Uygulanan Olgularda İki Osteotomi Tekniğinin Klinik ve Radyolojik Karşılaştırması
Naci Ezirmik, Kadri Yıldız

Sözel Bildiriler 5: Omurga

7 Mayıs 2011, Cumartesi 11:30 - 12:30 / Derviş Manizade Salonu

Moderatörler: Mehmet Tezer, Mustafa Caniklioğlu

- SS33 Skolyozda posterior torakolomber enstrumantasyon sonrası gelişen aseptik psödoartrozun füzyona katılan vertebra sayısı ile ilişkisi
Hilmi Karadeniz, Onat Üzümcügil, Mustafa Caniklioğlu, Tahir Mutlu Duymuş, Yunus Atıcı, Abdullah Yener İnce
- SS34 Perkutan Endoskopik ve Otomatik Diskektomi Uzun Dönem Sonuçlarımız
Tolgay Satana, Murat Ergüven, Mehmet Altuğ, Ali Fincan, Kamil Barlas
- SS35 Spinal füzyon sonrası L5-S1 diskinde gelişen dejenerasyonun, klinik ve radyolojik uzun dönem takip sonuçları
Barış Yılmaz, Cem Çopuroğlu, Mert Çiftdemir, Mert Özcan, Erol Yalnız
- SS36 Adölesan idiopatik skolyozlu hastalarda literatürde sıkça kullanılan radyolojik parametrelerin ölçülmesi ve analizi
Mehmet Akif Kaygusuz, Osman Çimen, Mehmet Bülent Balioğlu, Temel Tacal, Ali Öner
- SS37 Skolyozla Birlikte Görülen Omurga Patolojileri ve Sıklığı
Mehmet Bülent Balioğlu, Osman Çimen, Mehmet Fırat Yağmurlu, Mehmet Akif Kaygusuz
- SS38 Posterior Açılımla Tek Seansta Uygulanan Hemivertebra Rezeksiyonu “Beş Olguluk Vaka Sunumu”
Erden Ertürer, Seçkin Sarı, Mesut Sönmez, Savaş Çamur, İrfan Öztürk
- SS39 Rijit Omurga Deformitelerinde Posterior Osteotomilerin Klinik ve Radyolojik Sonuçları
Mehmet Bülent Balioğlu, Devrim Özer, Avni İlhan Bayhan, Mehmet Akif Kaygusuz
- SS40 Ekstremitede Venöz Kan Boşaltılarak ve Boşaltılmadan Turnike Uygulamasının İskami/Reperfüzyon Hasarı Üzerine Etkileri
Serkan İltar, Cem Yalın Kılınç, Kadir Bahadır Alemdaroğlu, Selahattin Özcan, Nevres Hürriyet Aydoğan, Hatice Süner, Aytün Şadan Kılınç

Sözel Bildiriler 6: Travma: Alt ekstremité

7 Mayıs 2011, Cumartesi 13:30 - 14:30 / Derviş Manizade Salonu

Moderatörler: Yüksel Tenekecioğlu, Hakan Gürbüz

- SS41 Kalkaneus Kırığı Cerrahisinde Ekstensil Lateral ve Sinus Tarsi Yaklaşımlarının Erken Dönem Sonuçlarının Karşılaştırılması
Kaan Irgit, Gerard Cush, Patrick Maloney, Blake Moore, Zhiyong Hou, Steven Lillmars, James Widmaier, Wade Smith
- SS42 Travma Sonrası Ayak bileği Artrozu Gelişen Olgularda Artrodez Cerrahisinin Klinik Sonuçları
Cem Çopuroğlu, Barış Yılmaz, Mert Özcan, Mert Çiftdemir, Nurettin Heybeli
- SS43 Distal tibia kırıklarının intramedüller çivi ve bloklama vida kombinasyonu ile tedavisi
Mustafa Seyhan, Barış Kocaoğlu, Ufuk Nalbantoğlu, Arel Gereli, Metin Türkmen

- SS44 Kirshner Teli Tespit ve Kompresyonu Sağlayan Bir Araç
Emre Karadeniz, Meriç Enercan, Ahmet Alanay, Muharrem Yazıcı, Azmi Hamzaoğlu, Mümtaz Alpaslan
- SS45 Kirshner Teli Tutucusu'nun Tibia Medial Plato Kırığı Simulasyonunda Biyomekanik Değerlendirilmesi
Emre Karadeniz, Emre Demirçay, Gökhan Baysal, Muharrem Yazıcı, İsmail Cengiz Tuncay, Azmi Hamzaoğlu
- SS46 Çocuk Femur Diafiz Kırıkları Tedavisinde Klinik Sonuçlarımız
Levent Adıyeke, Atilla Polat, Mehmet Kerem Canbora, Hasan Bombacı, Mücahit Görgeç
- SS47 İntramedüller çivi ve kilitli plakla tedavi edilen femur üst uç kırıklarında yük dağılımının dansitometri ile karşılaştırılması
Fuat Bilgili, Murat Gül, Armağan Arslan, Cüneyt May, Atilla Sancar Parmaksızoğlu
- SS48 Yaşlı pertrokanteri kırıklı hastaların cerrahi tedavisinde antirotasyonel proksimal femur çivisi (PFNA)
Levent Karapınar, Mert Kumbaracı, Mustafa İncesu, Ahmet Savran, Ahmet Kaya, Ahmet İmerci
- SS49 Standart Ve Mini-İnvasif Uygulanan DHS Osteosentezlerine Ait Radyolojik Sonuçların Karşılaştırılması
Erden Ertürer, Seçkin Sarı, Faik Seçkin, Yunus Öç, İrfan Öztürk

Sözel Bildiriler 7: Travma: Üst ekstremite

7 Mayıs 2011, Cumartesi 14:30 - 15:30 / Derviş Manizade Salonu

Moderatörler: Nail Kır, Ercan Çetinus

- SS50 Humerus alt uç kısmi eklem içi kırıklarının cerrahi tedavisinde, olekranon osteotomisi mutlaka gerekli midir?
Cem Çopuroğlu, Barış Yılmaz, Mert Çiftdemir, Mert Özcan, Kenan Sarıdoğan
- SS51 Distal humerus kırıklarında lateral insizyonla distal helikal (sarmal) kilitli plak uygulama tekniğimiz
Murat Gül, Sami Sökücü, Seçkin Basılğan, Ufuk Özkaya, Harun Mutlu, Atilla Sancar Parmaksızoğlu
- SS52 Çocuk suprakondiler humerus kırıklarının geleneksel ve lateralden çapraz telleme ile tedavi sonuçlarının karşılaştırılması
Mehmet Akif Altay, Cemil Ertürk, Uğur Erdem Işıkan
- SS53 Olekranon Kırıklarında Gergi Bandı Yöntemi
Savaş Kara, Atilla Polat, Mehmet Kerem Canbora, Hasan Bombacı, Mücahit Görgeç
- SS54 Parçalı Humerus Cisim Kırıklarında Kilitli Plak Uygulamaları
Arel Gereli, Ufuk Nalbantoğlu, İsmail Uğur Şener, Barış Kocaoğlu, Metin Türkmen
- SS55 Kilitli Plak ile Tedavi Edilen Proksimal Humerus Kırıklarında Tespit Başarısızlığı Önceden Belirlenebilir mi?
Neslihan Aksu, Sinan Karaca, Ayhan Nedim Kara, Zekeriya Uğur Işıklar
- SS56 Klavikula parçalı orta 1/3 diafiz kırıklarının köprüleme yöntemi kullanılarak kilitli plak ile tedavisi
Sami Sökücü, Özgür Mengeş, Halil Polat, Harun Mutlu, Atilla Sancar Parmaksızoğlu

POSTER BİLDİRİLER

- PS01 Enfekte Total Diz Protezinde İki Basamaklı Revizyon: Orta Dönem Sonuçlar
Derya Celik, Önder Kılıçoğlu, Önder Yazıcıoğlu, Remzi Tözün
- PS02 Sürekli çıkıı patellası bulunan olgularda total diz protezi uygulaması: 3 olgu sunumu
Fatih Dikici, Önder Kılıçoğlu, Önder Yazıcıoğlu
- PS03 Gelişimsel Kalça Displazisi zemininde osteoartriti olan hastalarda kalça kırığı tedavisi için Total Kalça Protezi
Atilla Çıtlak, Servet Kerimoğlu
- PS04 Enfekte total kalça protezinde iki basamaklı revizyon: Orta dönem sonuçlar Hilal Çil, Önder Kılıçoğlu, Derya Çelik, Barış Gülenç, Önder Yazıcıoğlu, Remzi Tözün
- PS05 Konjenital Üst-Üste Binmiş (Overlapping) 5. Ayak Parmağı Deformite Tedavisinde Lapidus Prosedürü Sonuçlarımız
Cengiz Yıldırım, İbrahim Akmaz, Mesih Kuşkucu
- PS06 İmplant Yetmezliği Sonucu Defekli Psödoartroz Gelişen Ayakbileği Ekleminde Trikortikal İliak Greft ile Fonksiyonel Restorasyon-Olgu Sunumu
Mehmet Bülent Balıoğlu, Ümit Selçuk Aykut, Osman Lapçin, Mehmet Akif Kaygusuz
- PS07 Matrix ritm tedavisinin fonksiyonel durum ve yaşam kalitesi üzerine etkisi: 3 olgu sunumu
Nilgün Türkel, Derya Çelik, Ata Can Atalar, Hayati Durmaz
- PS08 Psödoartroz: Sorun cerrahi yöntem mi? implant seçimi mi?
Cem Çopuroğlu, Barış Yılmaz, Mert Özcan, Mert Çiftdemir, Nurettin Heybeli
- PS09 Sourcil'in femur boynundan geniş olması, olası kalça kırığının habercisi olabilir
Cem Çopuroğlu, Ali Yılmaz, Mert Özcan, Mert Çiftdemir, Kağan Volkan Ünver, Murat Kaya, Elif Çopuroğlu
- PS10 Femur Başı Avasküler Nekrozunda Kor Dekompresyon Tedavisinin Fonksiyonel Sonuçları
Mustafa Tekin, Ömer Sunkar Biçer, Mehmet Ali Deveci, Cenk Özkan, İsmet Tan
- PS11 Risk factors associated with trigger finger, a retrospective study
Shaher Taha Alhadidi, Jihad Moh'd Saed Alajlouni, Basem Esam Hadda, Ra'fat Nasim Alhamdan, Mahmood Mohamad Ababneh
- PS12 Omuz Sıkışma Sendromunun Tedavisinde Akromiyoplastinin Rolü
Rüştü Nuran, Ali Akın Uğraş, Ahmet Kamil Ertürk, Melih Malkoç, Murat Kayıpmaz, Haldun Ertürk
- PS13 Modifiye L' Episcopo prosedüründe Deltapektoral yaklaşım
Hüseyin Botanlioğlu, Gökhan Kaynak, Mehmet Can Ünlü, Taha Demir, Atakan Karabiber, Muharrem Babacan, Rıfat Erginer
- PS14 Proksimal humerus tümörlerinde rezeksiyon sonrası ters protez uygulamasının erken fonksiyonel sonuçları Hayrettin Kesmezacar, Hüseyin Botanlioğlu, Gökhan Kaynak, Mehmet Can Ünlü, Muharrem Babacan, Rıfat Erginer
- PS15 Çift sıra dikiş-ankor tekniği ile tedavi edilen triseps tendonu rüptürü
Mehmet Oğuz Durakbaşa, Gürkan Gümüşsuyu, Mutlu Güngör, Mehmet Nurullah Ermiş
- PS16 Supraskapuler sinir tuzak nöropatisine neden olan supraskapuler çentikte sıkışma ve spinoglenoid çentikte nörinom
Mehmet Oğuz Durakbaşa, Mutlu Güngör, Gürkan Gümüşsuyu, Mehmet Nurullah Ermiş
- PS17 Talokalkaneal Koalisyon Ve Oligodaktili İle Beraber Konjenital Halluks Varus
İbrahim Sungur, Ali Akın Uğraş, Barış Yücel, Ercan Çetinus
- PS18 Gelişimsel Kalça Displazisi İle Birlikte Aşırı Adduksiyon Kontraktürü: Rektus femoris kası variantı
Mustafa İncesu, Mert Kumbaracı, Levent Karapınar, Ahmet Savran

- PS19 Doğumsal vertikal talus cerrahi tedavisi sonrası gelişen gergin kord sendromu: Pes kavovarus oluşumu
Mustafa İncesu, Mert Kumbaracı, Levent Karapınar, Ahmet Kaya, Ahmet Savran, Tamer Ursavaş
- PS20 Gelişimsel Kalça Displazisinin Anterior Mini İnsizyonla Açık Redüksiyonu. Yeni Bir Teknik. Erken ve Orta
Dönem Sonuçlarımız Mehmet Akif Kaygusuz, Safa Bozkuş, İlhan Avni Bayhan, Fırat Mehmet Yağmurlu,
Kadir Abul
- PS21 Geniş kemik defektlerinde interkalar segmental rekonstrüksiyonlar
Hüseyin Botanlioğlu, Gökhan Kaynak, Mehmet Can Ünlü, Taha Demir, Atakan Karabiber, Muharrem
Babacan, Rifat Erginer
- PS22 Otojen Hamstring Tendon Greftiyle Yapılan Artroskopik Ön Çapraz Bağ Rekonstrüksiyonlarının
Değerlendirilmesi
Serhan Örnek, Ümit Selçuk Aykut, Mehmet Akif Kaygusuz, Burhan Uygun
- PS23 Osteopetrozisli simultane bilateral subtrokanter kırığının antirotasyonel proksimal femur çivisi ile cerrahi
tedavisi Mert Kumbaracı, Levent Karapınar, Mustafa İncesu, Ahmet Kaya, Ahmet Savran
- PS24 Erişkin kalça kırığı cerrahisinde genel ve reyonel anestezinin mortalite üzerine etkisi
Tahsin Çayır, Ömer Cengiz, Kerem Bilsel, Mehmet Emin Erdil, Cengiz Şen
- PS25 Predispozan sistemik hastalığı olan hastalarda kuadriseps tendon rüptürü gecikmiş onarımında serbest
hamstring otogrefti ile güçlendirilme ve gerim azaltılması
Mehmet Can Ünlü, Gökhan Kaynak, Hüseyin Botanlioğlu, Gürkan Çalışkan, Olgar Birsnel, Hayrettin
Kesmezacar
- PS26 Pelvis Kırığı Sonrası Cinsel İşlev Bozukluğu Cem Çopuroğlu, Barış Yılmaz, Sonnur Yılmaz, Mert Özcan,
Mert Çiftdemir, Elif Çopuroğlu
- PS27 Pelvis bölgesi kırıklı olgularımızın cerrahi ve cerrahi dışı yöntemlerle tedavilerinin klinik sonuçları
Cem Çopuroğlu, Barış Yılmaz, Mert Çiftdemir, Mert Özcan, Kenan Sarıdoğan
- PS28 Kilitli Plak Uygulanan Tibia Plato Kırıklarında Orta Dönem Tedavi Sonuçları
İsmet Bilgi, Sami Sökücü, Serdar Kamil Çepni, Engin Çetinkaya, Atilla Sancar Parmaksızoğlu
- PS29 Bilateral Dorsal Trans-Skafoid Perilunat Kırıklı-Çıkığı: Olgu Sunumu
Cengiz Yıldırım, Kenan Keklikçi, Mehmet Demirtaş
- PS30 Genç erişkinlerdeki humerus başı yarılması ile seyreden kırıklarda internal tespit ile tedavi sonuçlarımız
Yusuf Öztürkmen, Onat Üzümcügil, Mahmut Karamehmetoğlu, Engin Çarkçı, Mustafa Caniklioğlu
- PS31 Kapitellum kırıklarında anterior yaklaşımla açık redüksiyon ve Herbert vidaları ile internal tespit yöntemi
Mahmut Karamehmetoğlu, Yusuf Öztürkmen, Onat Üzümcügil, Mustafa Caniklioğlu, Sinan Erdoğan
- PS32 Erişkin Ulna delayed-union ve non-unionlarının modifiye Nicoll's tekniği ve yeni tasarım intramedüller
kilitli çivi ile tedavisi: Dört olgunun sunumu
Gursel Saka, Necdet Sağlam, Tuhan Kurtulmuş, Uğur Bakır, Fuat Akpınar
- PS33 Posterior İnterosseöz Sinir Paralizisinin Eşlik Ettiği İhmal Edilmiş Monteggia Kırıklı Çıkığı
Yavuz Sağlam, Gökhan Polat, Turgut Akgül, Onur Tunalı, Ufuk Talu
- PS34 Pediatrik Ayak Bileği Sinovyal Kondromatozis Olgusunun Artroskopik Tedavisi
Sinan Kahraman, Hasan Hüseyin Ceylan, Abdullah Obut, Tolga Tüzüner
- PS35 Olgu Sunumu: Eklem içi dev Osteokondrom
Nuri Aydın, Cumhur Selçuk Topal
- PS36 Onüç Aylık Çocukta Osteoid Osteoma: Olgu Sunumu
Fuat Bilgili, İsmet Bilgi, Halil Polat, Serdar Kamil Çepni, Yavuz Selim Kabukçuoğlu
- PS37 Stewart Treves Sendromu: Olgu Sunumu
Mehmet Ali Acar, Nazım Karalezli, Ali Güleç, Harun Kütahya
- PS38 Kemik leiomyosarkomu ve humerus üst uç rezeksiyon protezinde prolen mesh kullanımı
Mehmet Oğuz Durakbaşa, Pembegül Güneş, Mehmet Nurullah Ermiş, Mutlu Güngör, Fügen Aker

- PS39 Torakolomber patlama kırıklarının posteriordan tespiti: Lomber bölgeden bir segment korunabilir mi?
Levent Karapınar, Mert Kumbaracı, Mustafa İncesu, Tamer Ursavaş, Ahmet Savran, Umut Canbek,
Ömer Polat
- PS40 En uzun pedikül vida boyunun belirlenmesi; üçgen teoremi
Cem Çopuroğlu, Mert Çiftdemir, Mert Özcan, Murat Kaya, Erol Yalnız

SÖZEL BİLDİRİLER

SS01

MENİSKÜS YIRTIKLARININ TANISINDA KLİNİK MUAYENE, MANYETİK REZONANS GÖRÜNTÜLEME VE ARTROSKOPİ BULGULARININ KARŞILAŞTIRILMASI. (TANI KOYMADA DENEYİMLİ ORTOPEDİSTİN ROLÜ)

Ersin Erçin¹, İbrahim Kaya², İbrahim Sungur², Emrah Demirbaş², Ali Akın Uğraş², Mahmut Ercan Çetinus²

¹Ankara Mevki Asker Hastanesi, Ortopedi ve Travmatoloji Bölümü, Ankara

²Haseki Eğitim ve Araştırma Hastanesi, Ortopedi ve Travmatoloji Bölümü, İstanbul

AMAÇ: Bu prospektif çalışmanın amacı menisküs yırtığı olan hastalarda yapılan klinik muayene ve manyetik rezonans görüntüleme sonuçlarını, artroskopi bulguları ile karşılaştırarak tanı koymadaki etkinliklerini araştırmak, fizik muayene testlerinin tanı koymadaki yerlerini değerlendirmek, uygulayıcılar arasındaki farklılıkları ortaya koymaktır.

YÖNTEMLER: Kliniğimizde, 1 Mart 2009 ile 30 Temmuz 2009 tarihleri arasında menisküs yırtığı ön tanısı ile ameliyat edilen toplam 30 hastanın 30 dizi dahil edildi. 18 erkek 12 kadın olan olgularımızın yaş ortalaması 38 (19–63) idi. Toplam 30 dizin 17'si sol 13'ü sağ idi.

Her hastanın ameliyat öncesi ayrıntılı öyküsü alındıktan sonra fizik muayene ile ön tanı kondu. Fizik muayenede menisküs yırtığı için 7 test kullanıldı. Bunlar: Eklem aralığında hassasiyet, McMurray's, Apley, Stienmann, Payr's, Childress' ve Rıdvan Ege testleriydi. İki pozitif test ile menisküs lezyonu ön tanısı konuldu. Fizik muayene testleri birbirinden bağımsız olarak bir diz cerrahisi deneyimi olan ortopedi uzmanı, bir uzman, bir son sene asistanı birde 4.yıl asistanı tarafından yapıldı.

Çalışmamızda ameliyat öncesi konan öntanımlarla artroskopik tanımlar karşılaştırıldı. MRG ile artroskopik tanımlar, dört araştırmacı için klinik muayene ön tanımları ile artroskopi sonuçları her iki menisküs için ayrı ayrı duyarlılık, özgüllük, pozitif tahmini değer (PTD), negatif tahmini değer (NTD) ve doğruluk değerleri hesaplandı.

SONUÇLAR: Çalışmamızda artroskopi korelasyonlu MRG sonuçları medial menisküs için duyarlılık ve özgüllük %95 ve %60, PTD %83, NTD % 86 ve doğruluk %83 bulundu. Lateral menisküs için duyarlılık %67, özgüllük %88,PTD %83, NTD %91, doğruluk %83 bulundu.

Medial menisküs yırtıkları için daha yüksek duyarlılık ve lateral menisküs yırtıkları için daha yüksek özgüllük değerleri diğer çalışmalarla uyumlu bulundu.

Değişik birçok çalışmada klinik tanı testlerinin deneyimli bir ortopedist tarafından yapılması ile doğru tanı koyma ihtimalinin arttığı belirtilmektedir. Prospektif çalışmalarda değişik hasta popülasyonlarında menisküs yırtığı için deneyimli ortopedistler tarafından yapılan fizik muayenenin duyarlılığı %70–90 arasındadır. Bizim çalışmamızda diz cerrahisi ve spor yaralanmaları ile ilgilenen birinci araştırmacının sonuçları medial menisküs için duyarlılık %95 özgüllük %90, lateral menisküs için duyarlılık %33 özgüllük %92 olarak bulunmuştur. Medial menisküs lezyonlarının tanısında doğruluk oranları araştırmacılarda sırasıyla %93, %83, %77, %73 bulunmuştur.

TARTIŞMA: Düşük duyarlılık değerleri nedeniyle tek bir klinik test menisküs yırtığı tanısı koymada yetersiz kalmaktadır. Değişik testlerin bir arada kullanılması doğru tanı koymada önemlidir.

Yedi klinik testin kullanıldığı çalışmamızda elde edilen sonuçlar ışığında birden fazla klinik test kullanılarak deneyimli bir ortopedist tarafından yapılan fizik muayene ile menisküs yırtıklarının tanısı yeterli biçimde konabilir düşüncesini taşımaktayız.

SS02**DİZ EKLEMİNDE KEMİK İLİĞİ ÖDEMI**

Levent Berkem, Koray Ünay, İrfan Esenkaya, Kaya Hüsnü Akan, Mehmet Akif Akçal

Sağlık Bakanlığı İstanbul Göztepe Eğitim ve Araştırma Hastanesi, 1. Ortopedi ve Travmatoloji Kliniği

AMAÇ: Bu çalışmada; dizde kemik iliği ödemi (KİÖ) teşhis edilen hastaların yaş, cinsiyet, beden kitle indeksi (BKİ), etkilenen bölge, eşlik eden eklem içi patolojilerine göre klinik ve manyetik rezonans görüntüleme (MRG) ile radyolojik değerlendirmelerini yaptık. İyileşmeyi etkileyen faktörleri tespit ettik.

YÖNTEMLER: Kasım 2008- Kasım 2010 tarihleri arasında diz ağrısı nedeni ile tetkik edilip MRG' de KİÖ tespit edilen toplam 67 hasta değerlendirildi. Hastaların en az iki ay süre ile konservatif tedavileri başlanarak iki ay aralıklı olarak radyolojik takipleri, en az altı ay süre ile klinik değerlendirmeleri yapıldı.

Hastaların ilk muayenelerinde boy, kilo, BKİ kaydedildi, Lysholm diz skoru ve visual analog scale (VAS) ile klinik değerlendirmeleri yapıldı. İkinci, dördüncü ve altıncı aylarda periyodik olarak klinik değerlendirmeleri Lysholm diz skoru ve VAS ile yapıldı.

Lysholm diz skoru, VAS, yaş, boy, kilo, BKİ değerleri, KİÖ' nin yeri ve eşlik eden diz içi patolojileri istatistiksel olarak karşılaştırıldı.

SONUÇLAR: KİÖ'nin en çok dizin medial kompartmanını etkilendiğini gördük. En çok etkilenen kemik bölgeleri; %44,77 femur medial kondili ve %25,37 femur medial kondili ile tibia medial platonun birlikte etkilenmesi oldu. KİÖ' ne eklem içi patolojiler yüksek oranda eşlik etmektedir. Hastaların %35,82'de kıkırdak lezyonları, %17,91 kıkırdak lezyonları ve medial menisküs yırtığı, %16,41'nde medial menisküs yırtığı, %4,47 lateral menisküs yırtığı, %2,98 medial ve lateral menisküs yırtığının birlikte bulunduğunu tespit ettik. Hastaların %11,94' de eklem içi patoloji tespit etmedik.

Yaş, BKİ ve eşlik eden eklem içi sorunlar KİÖ' nin bulgularını anlamlı olarak arttırmaktadır. Eklem içi patolojilerin hasta yaşı ve BKİ değerleri ile orantılı olarak arttığını gördük. Femur medial kondil ve tibia medial platonun birlikte etkilenmesi sadece tibial platonun tutulumuna göre konservatif tedavinin başarısını azaltmaktadır. Eklem içi patoloji bulunması KİÖ geçtikten sonra da klinik bulguların devam etmesine sebep olmaktadır. Etkilenen dizde kalıcı morbiditeyle sonuçlanmaktadır.

TARTIŞMA: KİÖ' nin nedenden bağımsız olarak konservatif tedavisinin başarısı yüksektir. Ancak, KİÖ' ne ileri kıkırdak hasarı, deplase menisküs yırtığı, dizde instabiliteyle sonuçlanmış bağ yaralanması gibi eklem içi patolojilerin eşlik etmesi ve femur medial kondil ve tibia medial platonun birlikte etkilenmesi halinde daha uzun sürede ve sekelli olarak iyileşmektedir. Bu hastalarda konservatif tedavi yerine eklem içi patolojilere yönelik artroskopik prosedürler ve dekompresyon tedavisi tercih edilebilir

KİÖ diz ağrısının sık nedenlerinden biri olarak karşımıza çıkmaktadır.

KİÖ sıklıkla diz kontuzyonunun akut radyolojik bulgusu veya osteonekroz, osteokondritis dissekans gibi subkondral alanı etkileyen hastalıkların öncü lezyonu olarak görülmektedir. Malign kemik tümörlerinde, osteoartrit ve diğer dejeneratif eklem hastalıklarının seyrinde bu hastalıkların kötü prognozu ile ilişkili olmaktadır.

Tutulan kemik bölgesi ve birçok etyolojik faktöre göre KİÖ' nin klinik bulguları ve radyolojik görünümleri oldukça geniş bir hastalık spektrumuna işaret etmektedir. Bu hastalıkların prognozuna ışık tutacak ek radyolojik sınıflama ve değerlendirme kriterlerine ihtiyaç vardır.

KİÖ fizyopatolojisinin ortaya konması diz eklemine diğer patolojilerinin tedavisinde de fayda sağlayacaktır.

SS03**ÖN ÇAPRAZ BAĞ REKONSTRÜKSİYONUNDA KULLANILAN ÜÇ FARKLI TESPİT YÖNTEMİNİN, KLİNİK SONUÇLAR ÜZERİNE ETKİLERİNİN KARŞILAŞTIRILMASI**

Cem Çopuroğlu¹, Barış Yılmaz², Mert Özcan¹, Mert Çiftdemir¹, Nurettin Heybeli¹

¹Trakya Üniversitesi Tıp Fakültesi, Ortopedi ve Travmatoloji Ana Bilim Dalı, Edirne

²Besni Devlet Hastanesi, Adıyaman

AMAÇ: Bu çalışmada, hamstring tendon grefti kullanılarak yapılan artroskopik ön çapraz bağ rekonstrüksiyonunda, üç farklı tespit yönteminin klinik sonuçlar üzerine etkilerinin karşılaştırılması amaçlandı.

YÖNTEMLER: Hamstring tendon grefti kullanılarak artroskopik ön çapraz bağ rekonstrüksiyonu uygulanan 53 hasta geriye dönük olarak değerlendirildi. Yirmi altı hastada (ort. yaş 30,9), greft tespitini tünel içinde yapan ve interferans vidası olarak uygulanan AperFix (grup 1), 14 hastada (ort.yaş 32,8) greft tespitini tünel içinde yapan ve transkondiler çivi olarak uygulanan TransFix (grup 2), 13 hastada (ort. yaş 29,2) ise greft tespitini tünel dışında korteks üzerinde yapan Endobutton (grup 3) kullanıldı. Hastalar cerrahi süre, komplikasyon gelişimi ve operasyon sonrası fonksiyonel sonuçlar açısından IKDC (International Knee Documentation Committee) diz skoru ve Lysholm skoru ile değerlendirildi.

SONUÇLAR: Hastaların ortalama takip süreleri 21.8 aydı. Cerrahi süre (Grup 1: 89.2 dakika - Grup 2: 87.5 dakika – Grup 3: 81.5dakika) açısından anlamlı bir farklılık yoktu. Üç grupta da ameliyat sonrası komplikasyon görülmedi. Operasyon sonrası hastaların subjektif durumlarını yansıtan Lysholm skoru Grup 1 de ortalama 94,1 (87-100), Grup 2 de ortalama 93,9 (89-99), Grup 3 de ortalama 93,3 (88-97) idi. IKDC skoru açısından ameliyat öncesinde grup 1'de 16 hasta C, 10 hasta D iken, ameliyattan sonra 18 hasta A, 6 hasta B, 2 hasta C olarak değerlendirildi. Grup 2'de ameliyat öncesi 10 hasta C, 4 hasta D iken, ameliyattan sonra 9 hasta A, 4 hasta B, 1 hasta C olarak değerlendirildi. Grup 3'de ise ameliyat öncesi 9 hasta C, 4 hasta D iken, ameliyattan sonra 9 hasta A, 3 hasta B, 1 hasta C olarak değerlendirildi

TARTIŞMA: Cerrahi süre, greft tespitini tünel dışında korteks üzerinde yapan Endobutton yönteminde, diğer tespit yöntemlerine göre biraz daha kısa idi. Komplikasyon gelişimi ve ameliyat sonrası fonksiyonel sonuç bakımından üç farklı tespit yöntemi karşılaştırıldığında anlamlı fark tespit edilmedi.

SS04**ÖN ÇAPRAZ BAĞ RÜPTÜRLERİNİN ANATOMİK ÇİFT DEMET YÖNTEMİ İLE TEDAVİSİNİN ERKEN- ORTA DÖNEM SONUÇLARI ve CERRAHİ SIRASINDA YAŞANABİLECEK SORUNLAR**

Mahir Mahiroğulları, Selami Çakmak, Ferdi Dönmez, Mesih Kuşkucu
Gata Haydarpaşa Eğitim Hastanesi Ortopedi Ve Travmatoloji Servisi

AMAÇ: Son yıllarda yapılan klinik ve anatomik çalışmaların ışığında ÖÇB rüptürlerinin anatomik çift demet tekniği ile rekonstrüksiyonu popülerlik kazanmıştır. Bu çalışmada anatomik çift demet tekniği ile uygulanan ÖÇB rekonstrüksiyonlarının erken ve orta dönem sonuçlarının ortaya konulması ve cerrahi esnasında çift demet tekniğine özgü karşılaşılabilecek sorunlara dikkat çekilmesi amaçlanmıştır.

YÖNTEMLER: Kliniğimizde, 2007-2010 yılları arasında ön çapraz bağ rüptürü tanısı konmuş 29 hastaya femoral tarafta Endobutton CL tibial tarafta interferans vidası ve U çivisi yöntemi ile otojen hamstring tendonları kullanılarak artroskopik olarak çift demet yöntemi ile ön çapraz bağ rekonstrüksiyonu uygulandı. Hastaların tamamı (%100) erkekti. 18 hastanın sağ, 11 hastanın da sol dizine rekonstrüksiyon yapıldı. Olgu serimizde ortalama yaş 24,1 idi (20-41). Fizik muayenede diğer muayene yöntemleriyle beraber Lachman, Pivot-shift testi uygulandı. Fonksiyonel değerlendirmeler ameliyat öncesinde ve en son kontrolde Lysholm skoru ve IKDC skoruna göre yapıldı. Tegner aktivite skoru uygulandı. Cerrahi esnasında karşılaşılan çift demet tekniğine özgü sorunlar ve komplikasyonlar not edildi.

SONUÇLAR: Olgular ortalama olarak 25 ay (6-42) takip edildi. Ameliyat sonrası yapılan fizik muayenede Lachman testi 24 hastada negatif iken, 3 olguda 1 pozitif, 2 olguda ise 2 pozitif olarak ölçüldü. Pivot shift testi ameliyat öncesi anestezi altında sağlıklı değerlendirilirken cerrahi sonrası takiplerde hastaların tam uyum sağlayamaması nedeniyle ameliyat öncesi kadar değerlendirilemedi. Cerrahi esnasında tünel ağzı birleşmesi, greft kalınlığı, Endobutton dril kalınlığının yakın olması, özellikle PL bandın lateral korteksten uzakta yerleşmesi, tibial dış korteksteki tünel ağzlarının kolaylıkla tespit edilememesi gibi ameliyat esnasında görülen sorunlar not edildi.

TARTIŞMA: Erken ve orta dönem takiplerde anatomik çift bant yöntemi oldukça etkin ve uygulanabilir bir yöntemdir. Ameliyat esnasında karşılaşılabilecek tekniğe özgü sorun ve komplikasyonlar uygun hazırlık ve uygun kılavuzlarla giderilebilecektir.

SS05**TGF-β1 VE BMP-7' NİN KONDROJENEZİS VE EKSTRA SELÜLER MATRİKS ÜZERİNE SİNERJİSTİK ETKİLERİ: İN VİTRO ÇALIŞMA**

Alper Gökçe¹, İbrahim Yılmaz², Murat Tonbul¹, Nevzat Selim Gökay¹, Çiğdem Gökçe³

¹T.C. Namık Kemal Üniversitesi, Tıp Fakültesi, Ortopedi ve Travmatoloji Anabilim Dalı, Tekirdağ.

²T.C. Sağlık Bakanlığı, Devlet Hastanesi, Tekirdağ.


³T.C. Sağlık Bakanlığı, Sağlık Grup Başkanlığı, Üsküdar/ İstanbul.

AMAÇ: Transforme edici büyüme faktörü beta 1 (TGF-B1) ve kemik morfojenik protein 7 (BMP-7)'nin kombine olarak yüklendiği hidrojel taşıma sistemi içerisinde, ardışık kontrollü salımı ile sinyal zamanlamasının kondrosit proliferasyonunu etkilemesi sonucunda sinerjistik etki ile kondrositlerin büyüme ve tamir edici özelliklerinin belirlenmesi amaçlandı.


YÖNTEMLER: Semptomatik sağ medial gonartroz tanısıyla Ortopedi ve Travmatoloji Anabilim Dalı'na yatırılan 57 yaşındaki kadın hastanın medial parapatellar yaklaşım ile yapılan unikondilar diz protezi cerrahisi sırasında osteotomize edilen osteokondral dokudan cerrahi makas ile kesitler alınarak kondral doku ayrıştırıldı. 24 saat süre ile 37,4°C de liyofilize edilmiş tip II kolajenaz enzimi ile muameleye bırakıldı. 24 saat sonra hücreler soğutmalı olarak santrifüj edildi. Süpernatant atıldı. Falcon tüpün dibindeki hücre pelletine, penisilin-streptomisin, fetal sığır serumu ve RPMI-1640 karışımından oluşan kültür medyumundan eklendi. 25 cm² yüzey alanına sahip flask içerisine aktarıldı (İnsan kıkırdak hücreleri standart hücre kültürü koşullarında kültüre alınmıştır). Hücre kültürleri 4 hafta takip edildi ve 5. pasajlarında deneye alındı. Kıkırdaktaki hasarlı alanların onarımı ve kondrositlerin büyümesi sırasında biyolojik ve mekanik destek sağlayacak aynı zamanda klinik olarak, fonksiyonel olan dokuyu oluşturacak büyüme faktörleri için Poli(vinilalkol) (PVA)-kitosan bazlı hidrojel kontrollü salım sistemleri dizayn edildi. Kültüre edilen kondrositler dört gruba ayrılarak PVA-kitosan bazlı hidrojel sistemi üzerine ekildi. Kontrol grubu olarak büyüme faktörü içermeyen hidrojel yapıldı. Diğer deney gruplarındaki hidrojelere, BMP-7 ve TGF-B1 yüklendi. Son gruptaki hidrojel içerisine kombine halde, önce ve hızlı salımı istenen BMP-7 ve sonradan yavaş salımı istenen TGF-B1 yüklemesi yapıldı. Büyüme faktörlerinin kontrollü salım kinetikleri UV-Spektrofotometre ve ELISA cihazları ile analiz edildi. Hidrojelin yüzey karakterleri, gözenek boyutlarını ve matris materyallerini gözlemlemek amacıyla; taramalı elektron mikroskobu (Scanning Electron Microscope= SEM) analizleri yapıldı. Hücre kültür ortamında yaşayabilen hücre oranları, MTS yöntemi ile ELISA cihazında analiz edildi. Kültür içerisindeki hücrelerin üreme ve çoğalmalarında, tip II kolajenin varlığının değerlendirilmesi ticari kit yardımıyla kondrosit fenotiplerinin özel antikorlar ile membran üzerinde SDS-PAGE(Sodyum Dodesil Sülfat Poli Akrilamid Gel Elektroforezis) ile western-blotlama yöntemi sayesinde tam karar metodu kullanılarak gösterildi. İstatistiksel çalışmada Datafit Version 9.0.59 paket programı yardımıyla kanonik regresyon analizi yapılarak her bir well'in korelasyonları hesaplandı.

SONUÇLAR: BMP-7 içeren hidrojeldeki kondrositlerin, TGF-β1 içeren hidrojel sistemindeki kondrositlerden daha fazla sayıda ve canlılıkta olduğu gözlemlendi. Birinci günden 21. güne doğru gidildikçe, büyüme faktörlerini kombine halde içeren kontrollü ilaç salım hidrojelini içeren kondrositlerin canlılık oranlarının daha fazla olduğu gözlemlendi. 20. günün sonucunda, başlangıçta 10 ng/ml TGF-β1 ve 22,7 ng/ml BMP-7 emdirilen kontrollü ilaç salım hidrojelini içerisinden, % 94,49 TGF-β, % 82,62 BMP-7' nin salım yaptığı gözlemlendi. Kalan miktar büyüme faktörleri, hücre ya da hidrojel sistemi içerisinde absorblanan kısım olarak kabul edildi. İstatistiksel olarak gruplar arasında korelasyonun anlamlı olduğu gösterildi (TGF-B1 için: p<0,05 ve BMP-7 için: p<0,001).

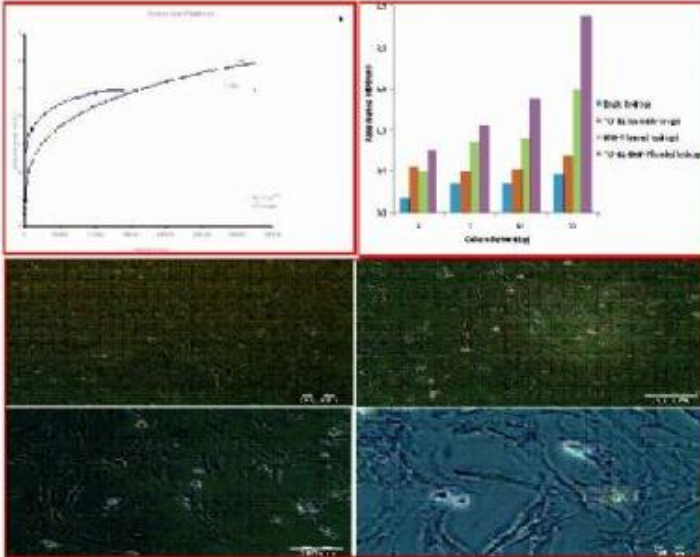
TARTIŞMA: PVA-kitosan bazlı hidrojel içerdiği büyüme faktörlerinin kontrollü salımını, moleküler ağırlıklarına göre ardışık olarak gerçekleştirildiğinde, hücre sayısı ve kolajen sentezinde artışa neden olmuştur.

Şekil 1. TGF- β 1 ve BMP-7'nin salım kinetiğinin ELISA cihazı ile belirlenmesi

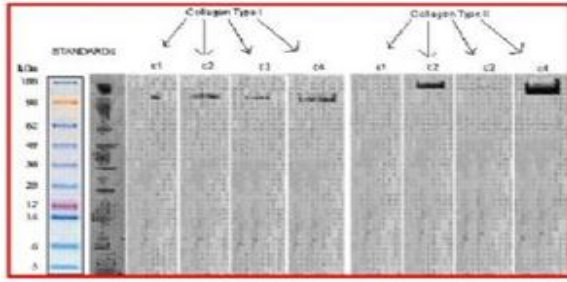
Şekil 2: SEM analiz görüntüleri



Şekil 3: MTS hücre canlılık, toksisite analizleri ve kondrositlerin invert mikroskopta incelenmesi



Şekil 4. Western Blotlama ile Kolajen tip II' nin değerlendirilmesi



Tablo1: TGF-B1 ve BMP-7'nin regresyonel eşitlik tablosu

| Denetim | Model Eşitlikleri | R ² | Eşitlikler | Praktik Eşitlikler | R ² |
|---------|--|----------------|-------------------------------------|--|----------------|
| e3 | $y = -0,3473x + 2,9492$ Absorbans (opt) = $-0,1471 \times \text{Time (dak)} + 2,9492$ | 0,9983** | $y = -0,042x^2 + 0,0007x + 0,0007$ | Absorbans (opt) = $4,8571x^2 - 2 \times 4,8173 \times 10^{-4} \times \text{Time (dak)} + 4,8873 - 33^{\text{er}} \times \text{exp}(\text{Time (dak)})$ | 0,9995** |
| e1 | $y = -0,1107x + 2,6247$ Absorbans (opt) = $0,1107 \times \text{Time (dak)} + 2,6247$ | 0,8084** | $y = -0,0002x^2 + 0,0002x + 0,0002$ | Absorbans (opt) = $2,2221x^2 - 2 \times 4,3872 \times 10^{-4} \times \text{Time (dak)} + 5,8872 - 33^{\text{er}} \times \text{exp}(\text{Time (dak)})$ | 0,9548** |
| c2 | $y = 0,0025x + 0,0009$ Absorbans (opt) = $0,0025 \times \text{Time (dak)} + 0,0009$ | 0,0008** | $y = -0,0002x^2 + 0,0002x + 0,0002$ | Absorbans (opt) = $4,3472x^2 - 2 \times 2,8872 \times 10^{-4} \times \text{Time (dak)} + 3,8872 - 33^{\text{er}} \times \text{exp}(\text{Time (dak)})$ | 0,9802** |
| c3 | $y = -0,1153x + 2,7361$ Absorbans (opt) = $-0,1153 \times \text{Time (dak)} + 2,7361$ | 0,8084** | | | ns |
| c4 | $y = -0,0002x + 0,0002$ Absorbans (opt) = $-0,0002 \times \text{Time (dak)} + 0,0002$ | 0,8084** | $y = -0,0002x^2 + 0,0002x + 0,0002$ | Absorbans (opt) = $3,2071x^2 - 2 \times 5,2172 \times 10^{-4} \times \text{Time (dak)} + 7,8172 - 33^{\text{er}} \times \text{exp}(\text{Time (dak)})$ | 0,9521** |

SS06

HÜCRE KÜLTÜR ORTAMINDA İNSÜLİN, TRANSFERİN VE SODYUM SELENİTİN KONDROSİT KÜLTÜRLERİ ÜZERİNDE ETKİLERİ

Alper Gökçe¹, İbrahim Yılmaz², Murat Tonbul¹, Nevzat Selim Gökay¹, Rifat Bircan³, Levent Can⁴, Çiğdem Gökçe⁵

¹T.C. Namık Kemal Üniversitesi, Tıp Fakültesi, Ortopedi ve Travmatoloji Anabilim Dalı, Tekirdağ

²T.C. Sağlık Bakanlığı, Devlet Hastanesi, Tekirdağ.

³T.C. Namık Kemal Üniversitesi, Fen Edebiyat Fakültesi, Moleküler Biyoloji ve Genetik Anabilim Dalı, Tekirdağ.

⁴T.C. Namık Kemal Üniversitesi, Fen Edebiyat Fakültesi, Genel Biyoloji Anabilim Dalı, Tekirdağ

⁵T.C. Sağlık Bakanlığı, Sağlık Grup Başkanlığı, Üsküdar/ İstanbul.

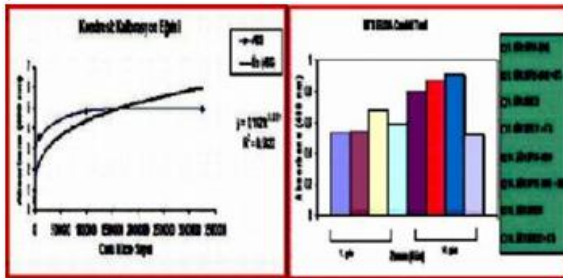
AMAÇ: Hiyaline benzer kıkırdak oluşturabilmek için primer kıkırdak hücre kültürlerine, kondrositlerin proliferasyon ya da differansiyasyonunu sağlamak amacıyla, kültür medyumları içerisine katkı maddeleri eklenebilmektedir. Yapılan bu çalışmada, büyüme faktörleri olmaksızın, kültür medyumlarına eklenen insulin, insan transferin, selenöz asit (ITS) preparatının kondrosit çoğalma ve farklılaşmasının morfolojisi üzerine etkilerinin biyokimyasal ve histolojik olarak incelenmesi amaçlanmıştır.

YÖNTEMLER: Gonartroz tanısı ile total diz protezi ameliyatı yapılan 57 yaşındaki bayan hastadan yazılı onamı alındıktan sonra ameliyat sırasında femur alt uç rutin kemik kesisi yapıldı ve elde edilen osteokondral parça ayrıldı. Bu parçadan izole edilen hücreler Dulbecco's Modified Eagle's Medium (DMEM) ve RPMI-1640 medyumları içerisinde kültüre alındı. Hücre kültür kabı yüzeyine yapışan hücreler çoğaltılarak kondrojenik aktiviteleri açısından gözlemlendi. Hücreler yapılan pasajlamalar sonrası, 6. hafta sonunda dört gruba ayrılarak deneye alındılar. 14. gün sonunda proliferen olan hücrelerin 4X, 10X, 20X, 40X büyütmede mikrofotografı çekildi ve invert mikroskop altında incelendiler. Yaşayabilen hücre sayısı 1. ve 14. günde MTS-ELISA hücre canlılık testi ile belirlendi ve gruplar arasında yaşayan hücre sayısı oranları istatistiksel olarak, Varyans Analizi (ANOVA) ve F-testi ile analiz edildi. P<0,05 olan değerler istatistiksel olarak anlamlı kabul edildi.

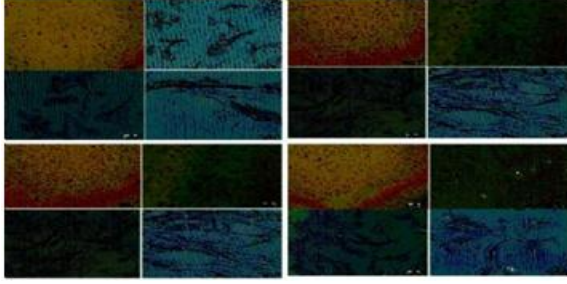
SONUÇLAR: Hücre proliferasyonuna yardımcı maddelere ihtiyaç olmaksızın DMEM ve ITS premix ilave edilen RPMI-1640 kültür medyumları, kondrojenik farklılaşmada, uygun kültür ortamı koşullarını sağlayabilir. Yapılan bu çalışmada kondrojenik farklılaşmanın ve yaşayabilen hücre sayısı artışının diğer deney grupları ile karşılaştırıldığında sadece DMEM içeren gruplarda daha fazla olduğu gözlemlenmiştir.

TARTIŞMA: Osteokondral dokudan elde edilen primer kıkırdak hücre kültürlerinde, hücrelerin proliferasyonu ve kondrojenik farklılaşması açısından kültür medyum içeriklerinin önemi bulunmaktadır.

Şekil 1. MTS ELISA hücre canlılık ve toksisite analizi



Şekil 2. İnsan kıkırdak dokusu kökenli kondrosit hücrelerinin 14. gün HKOI varlığında INVERT (4X, 10X, 20X, 40X) görüntüleri.



Tablo 1. Deney düzeneği

| | GRUP I | GRUP II | GRUP III | GRUP IV |
|--|--------|---------|----------|---------|
| RPMI-1640 (1X) (Toplam HKOI' de % 88) | + | + | - | - |
| DMEM (1X) (1000 mg glukoz/ L) (Toplam HKOI' de % 88) | - | - | + | + |
| ITS Premix Solüsyon [İnsülin (5 µg), İnsan Transferin (5 µg), Selenöz asit (5 ng/ml)] (Toplam HKOI' de % 1) | - | + | - | + |
| Fetal Bovin Serum (Toplam HKOI' de % 12) | + | + | + | + |
| PENİSİLİN STREPTOMİSİN (Toplam HKOI' de % 1) | + | + | + | + |

SS07**SEGMENTER TİBİA KIRIĞI MODELİNDE N-BÜTİL SİYANOAKRİLATIN KIRIK İYİLEŞMESİ ÜZERİNE ETKİSİNİN SIÇANLARDA İNCELENMESİ**

Mehmet Akif Akçal, Oğuz Şükrü Poyanlı, İrfan Esenkaya, Koray Ünay, Nadir Aydemir
SB. İstanbul Göztepe Eğitim ve Araştırma Hastanesi, 1. Ortopedi ve Travmatoloji Kliniği

AMAÇ: Posttravmatik, çok parçalı kırıkların tedavisinde; kırık parçalarının yapısı, çokluğu, boyutları ve benzeri nedenleri ile tespit ve stabilizasyon yetersizliği oluşabilir ve bu da iyileşmeyi olumsuz etkileyebilir. Çalışmamızda, segmenter kırık modelinde; N-bütül siyanoakrilat kullanarak, çok parçalı ve sabitlenmesi ortopedik implantlarla zor olan kırıklarda N-bütül siyanoakrilat ile yeterli iyileşmenin sağlanıp sağlanmadığını tespit etmeye çalıştık.

YÖNTEMLER: Onaltı adet erişkin erkek Sprague-Dawley sıçan araştırmaya dahil edildi. Sıçanlar kontrol grubu (n=8) ve çalışma grubu (n=8) olmak üzere iki gruba ayrıldı. Her iki grupta da tibia 0,8 mm.lik K-teli ile intramedüller olarak tespit edildi. Kontrol grubunda segmenter kırık oluşturulmasının ardından ek bir işlem uygulanmadı. Çalışma grubunda ise üç osteotomi hattı ile dört parçalı segmenter kırık oluşturulmasının ardından 0,1 gr.lık iki damla N-bütül siyanoakrilat kırık hattının anteromedial yüzüne uygulandı. Sonuçlar manuel, radyolojik ve patolojik olarak incelendi. Manuel incelemede tibialardaki kaynama dokusu çalışmaya katılan iki kişi tarafından, birbirinden bağımsız olarak makroskopik ve iki planda muayene ile subjektif olarak değerlendirildi. Radyolojik inceleme ise Cerrahi işlem sonrası 1. günde, 1.haftada, 3.haftada ve 6. haftada kontrol grubunda ve siyanoakrilat çalışma grubunda anteroposterior ve lateral yönde olmak üzere iki yönlü yapıldı. 6. haftada konvansiyonel radyolojik tetkik yapıldıktan sonra alınan patoloji örnekleri hematoksilin eosin ile boyandı ve ışık mikroskobu altında incelendi. Patolojik incelemede kallus dokusu Huo ve arkadaşlarının önerdiği sistem ile skorlandı

Çalışmanın istatistiksel analizleri NCSS 2007 paket programı ile yapıldı.

SONUÇLAR: Yapılan manuel inceleme sonucunda; kontrol grubunun manuel inceleme skorlarının, siyanoakrilat çalışma grubuna göre istatistiksel olarak daha iyi olduğu gözlenmiştir (p=0,028).

Yapılan radyolojik değerlendirmede 6. haftada (sonuç değerlendirme) kontrol grubu ve siyanoakrilat grubunun radyolojik değerlendirme dağılımları arasında istatistiksel olarak anlamlı farklılık gözlenmemiştir (p=0,549).

Grupların patolojik skorları değerlendirildiğinde; kontrol grubunda immatür kemik ile iyileşme görülürken (Huo ve arkadaşlarının önerdiği skorlama sistemine göre 10 üzerinden 9) siyanoakrilat grubunda ise immatür kemik dokusu ile birlikte kırıkta varlığı (10 üzerinden 8) görülmüştür.

TARTIŞMA: Siyanoakrilat 1949 yılında Airdiss tarafından sentezlenmiştir ve cerrahide yapıştırıcı olarak kullanımı 1959 yılından Coover tarafından keşfedilmiştir. Yara yeri ayrışması için uygulanması gereken güç açısından karşılaştırıldığında 5-7. günde dikiş materyalleri ile aynı güçte olduğu gösterilmiştir.

Literatürde siyanoakrilat kullanımı genellikle yük taşımayan kraniyofasial bölge için tanımlanmıştır. Fakat yük taşıyan segmenter kırıklarda kullanımı ile ilgili deneysel çalışma bulunmamaktadır.

N-Bütül-siyanoakrilat maksillofasial ve plastik cerrahide üst göz kapağı blefaroplastisi, yüz cildi kapatılması ve skalpte yara kapatımı ameliyatlarında yaygın olarak doku yapıştırıcısı olarak kullanılmıştır. Ayrıca radyologlar ve gastroenterologlar embolizan ajan olarak kullanılmaktadırlar.

Çalışmamızda N-bütül siyanoakrilat kullanımı sonrası kırık iyileşmesinde ciddi olumsuz etki izlenmedi ve kortikal kemik rezorpsiyonuna rastlanılmadı.

Bu etkilerin yanında kırık redüksiyonunun ve fiksasyonunun hızlı, kolay ve uygun dizilimde yapılmasını sağladı.

Biz de siyanoakrilatın zorlu redüksiyon sürecinde kullanım açısından ve redüksiyonun kolay sağlanabilmesi için kullanılabileceği kanaatindeyiz.

SS08**BİFOSFONAT VE D VİTAMİNİNİN KIRIK İYİLEŞMESİ ÜZERİNE ETKİLERİ (RATLARDA DENEYSSEL ÇALIŞMA)**

Nevres Hürriyet Aydoğan, Irfan Özel, Ferhat Say, Serkan İltar, Müzeyyen Hesna Astarıcı, Kadir Bahadır Alemdaroğlu
S.B.Ankara Eğitim ve Araştırma Hastanesi

AMAÇ: Kırık iyileşmesi bir çok faktörün etkilediği karmaşık bir süreçtir. Bu çalışmada bifosfonat, D vitamini, bifosfonat ve D vitamininin kırık iyileşmesi üzerine etkilerinin radyolojik, histopatolojik olarak değerlendirilmesi amaçlanmıştır.

YÖNTEMLER: 24 adet Wistar-Albino tipi erkek rat; kontrol grubu, bifosfonat grubu, D vitamini grubu, bifosfonat & D vitamini grubu ve olmak üzere dört gruba ayrıldı. Anestezi altında tüm deneklerin sol femurları retrograd olarak kirschner teli ile çivilenip üç nokta prensibi ile standart kapalı cisim kırıkları oluşturuldu. Kırık sonrası tedavi grubundaki deneklere her gün bifosfonat (Alendronat 10 mg/gün), D vitamini (Calsitriyol 0,5 mcg/gün) bifosfonat ve D vitamini aynı dozlarda oral olarak verildi. Kontrol ve ilaç grubundaki denekler 4. haftada sakrifiye edildi. Femur materyali çıkartılarak kaynama dokusu araştırılmak üzere radyolojik olarak Goldberg sınıflamasına göre ve histopatolojik olarak Huo sınıflamasına göre incelendi.

SONUÇLAR: Grupların histolojik ve radyolojik skorları Mann-Whitney-U testi ile ikili olarak birbirleri ile karşılaştırıldığında 4. hafta sonunda histolojik incelemede bifosfanat grubundaki skorun (5,5) kontrol grubu skoruna (2) göre istatistiksel olarak anlamlı ölçüde fazla olduğu gözlemlendi ($p=0,017$). Bifosfonat ve D vitamini kullanılan grubun histolojik skorunda da (5) kontrol grubuna (2) göre istatistiksel olarak anlamlı bir fark bulundu ($p=0,009$). Gruplar arası histolojik skorlar Mann-Whitney-U testi ile ikili olarak birbirleri ile karşılaştırıldığında bifosfanat grubundaki skorun (5,5) diğer gruplardaki skorlardan istatistiksel olarak anlamlı ölçüde farklı olduğu gözlemlendi ($p=0,326$). Gruplar arasında radyolojik skorda istatistiksel olarak anlamlı bir fark bulunmadı ($p<0.05$).

TARTIŞMA: Çalışmamızda bifosfonat (alendronat) kırık kaynamasını istatistiksel olarak anlamlı ölçüde arttırdığı saptanmıştır. Bifosfonat ve D vitamini beraber kullanımının da kırık iyileşmesini kontrol grubuna göre istatistiksel olarak anlamlı ölçüde arttırdığı tespit edilmiştir. Ancak bu artış sadece D vitamini kullanılan grupta gözlenmemiştir.

SS09**STATİK MANYETİK İNTRAMEDÜLLER ÇİVİNİN OSTEOTOMİZE EDİLMİŞ TAVŞAN FEMURUNDA KEMİK İYİLEŞMESİNE ETKİSİ**Nuri Aydın¹, Murat Bezer²¹Marmara Üniversitesi Pendik Eğitim ve Araştırma Hastanesi Ortopedi ve Travmatoloji AD²Marmara Üniversitesi Tıp Fakültesi Ortopedi ve Travmatoloji AD

AMAÇ:Manyetik alan kullanılarak kemik formasyonunun hızlandığı in vitro ve in vivo çalışmalarda gösterilmiştir. Statik manyetik alanın osteogenezi hızlandığı gösterilmiş olmasına karşın implant içerisine yerleşik manyetizmanın etkisini gösteren in vivo bir çalışma bulunmamaktadır. Bu çalışmada implant içerisine yerleşik statik manyetizmanın kırık iyileşmesi üzerine etkisi histolojik ve radyolojik olarak değerlendirildi.

YÖNTEMLER:3 farklı konfigürasyonda statik manyetik implant oluşturuldu. Grup 1'de zıt kutuplar, Grup 2'de eş kutuplar karşılıklı gelecek ve kontrol grubunda ise manyetik olmayacak şekilde 316L paslanmaz çelik rodler dizayn edildi. Rodler tavşan femuruna intramedüller olarak yerleştirilerek osteotomi yapıldı. 2. ve 4. haftada direk radyografi çekildi. 4. haftada hayvanlar kurban edilerek histoloji ve kemik yoğunluğu değerlendirmesi yapıldı.

SONUÇLAR:Radyolojik skorlamada ikinci haftada Grup-1 ve Grup-2'de kontrol grubuna göre daha iyi radyolojik kallus görüldü. Ancak dördüncü haftadaki radyolojik kallus skorunda her üç grup arasında istatistiksel olarak anlamlı fark bulunmadı. Histolojik skorlamaya göre üç grup arasında kaynama ve kartilaj skorunda anlamlı fark bulunmazken kemik skorlamasında Grup 2'de istatistiksel olarak anlamlı fark tespit edildi. Kemik yoğunluğu ölçümünde her üç grup arasında istatistiksel olarak anlamlı fark tespit edilmedi

TARTIŞMA:Intramedüller manyetize implantların erken dönemde osteogenezi hızlandırarak radyolojik kallusu arttırdığı, ancak kemik yoğunluğunda ve histolojik kaynamada geç dönemde fark oluşturmadığı saptanmıştır. Karşılıklı eş kutupların oluşturduğu manyetik alanın kemik kalitesini histolojik arttırdığı tespit edilmiştir.

SS10

GLUKOZAMİN SÜLFATIN KIRIK İYİLEŞMESİNE ETKİSİ

Ali Akın Uğraş¹, Elif Güzel³, Petek Korkusuz², İbrahim Kaya¹, Fatih Dikici⁴, Emrah Rıza Demirbaş¹, Ercan Çetinus¹

¹Haseki Eğitim ve Araştırma Hastanesi, Ortopedi ve Travmatoloji Kliniği

²Hacettepe Üniversitesi, Tıp Fakültesi, Histoloji ve Embriyoloji Bölümü

³İstanbul Üniversitesi, Cerrahpaşa Tıp Fakültesi, Histoloji ve Embriyoloji Bölümü

⁴İstanbul Üniversitesi, Çapa Tıp Fakültesi, Ortopedi ve Travmatoloji Bölümü

AMAÇ:İntrartiküler kırıklarda kartilaj iyileşmesini iyi yönde etkileyen, tedavi edici etken olarak glukozaminin kullanabileceğimizi düşündük. Fakat glukozaminin kırık iyileşmesi üzerindeki etkisi bilinmemektedir. Bu çalışmanın amacı glukozamin sülfatın kırık iyileşmesi üzerine etkisi olup olmadığının araştırılmasıdır.

YÖNTEMLER:61 dişi sıçan tibiasında tek taraflı kırık oluşturuldu. Sıçanlara ya 230mg/kg glukozamin sülfat verildi yada ilaç verilmedi. Kırıklar birinci, ikinci ve dördüncü haftada incelendi. Yeni kemik oluşum miktarı ve osteoblast sayısı histolojik olarak ölçüldü. Histomorfometrik analiz için kırık iyileşmesi semikantitatif olarak skorlandı.

Radyografik olarak kemik köprü oluşumu değerlendirildi.

SONUÇLAR:Glukozamin verilen grupta yeni kemik oluşumu ve osteoblast sayısı 1. haftada anlamlı derecede yüksekti. 1. ve 4. hafta kontrol grubuna göre, glukozamin verilen grupta çevre bağ dokusu daha fazla hücre içeriyor, daha vasküler ve yeni oluşan kemik trabekülleri daha büyük miktardaydı. Fakat radyolojik olarak 4. haftada kontrol grubu glukozamin verilen gruptan daha iyi skorlar aldı.

TARTIŞMA:Bu veriler günlük glukozamin verilmesinin sıçan tibiasında kırık iyileşmesinin erken fazını, artmış yeni kemik oluşumu ve osteoblast sayısı ile histolojik olarak hızlandırdığı, fakat radyolojik olarak aynı etkinin görülmediğini göstermektedir.

Tablo 1

| Sakrifikasyon zamanı | Gruplar | Radyolojik skor | Kırık alanı başına yeni kemik oluşumu(μm^2) | Osteoblast sayısı (%) | Kırık iyileşme skoru |
|----------------------|---------|-----------------|--|-----------------------|----------------------|
| Birinci hafta | Glc | 2.85±0.89 | 0.22±0.07 | 30.36±8.92 | 3.9±1.28 |
| | Cntrl | 3.08±0.69 | 0.09±0.03 | 19.5±6.84 | 3±0.94 |
| | p | 0.405 | 0.000*** | 0.007* | 0.101 |
| İkinci hafta | Glc | 3.8±1.12 | 0.29±0.07 | 35.29±11.25 | 6.6±1.26 |
| | Cntrl | 3.2±0.61 | 0.23±0.08 | 35.6±12.38 | 6.5±1.35 |
| | p | 0.057 | 0.226 | 0.820 | 0.846 |
| Dördüncü hafta | Glc | 4.25±0.59 | 0.92±0.07 | 55.5±17.85 | 10.36±1.12 |
| | Cntrl | 4.85±0.36 | 0.93±0.06 | 59.56±17.02 | 10±1.41 |
| | p | 0.036* | 0.809 | 0.654 | 0.705 |

Ayrı gruplara ait ortalama, standart deviasyon ve p değerlerinin gösterilmesi. (Glc:Glukosamine verilen grup, Ctrl: Kontrol grubu)

SS11**OMUZ SIKIŞMA SENDROMU VE ROTATOR MANŞET YIRTIĞI CERRAHİ TEDAVİSİNE BİCEPS TENOTOMİSİNİN ETKİLERİ**

Ahmet Nadir Aydemir, Kaya Hüsnü Akan, İrfan Esenkaya, Oğuz Şükrü Poyanlı, Levent Berkem
Sağlık Bakanlığı İstanbul Göztepe Eğitim ve Araştırma Hastanesi, 1. Ortopedi ve Travmatoloji Kliniği

AMAÇ: Bu çalışmada omuz sıkışma sendromu ve rotator manşet yırtığı cerrahi tedavisinde yapılan biceps tenotomisinin tedavi sonuçları üzerine olan etkisi değerlendirilmiştir.

YÖNTEMLER: Kliniğimizde 2005–2010 tarihleri arasında omuz sıkışma sendromu ve rotator manşet yırtığı tanısı ile 42 hastanın 43 omuzuna cerrahi tedavi uygulanmıştır. Tedavi ve takiplerinde süreklilik sağlanabilen 22 hastanın 23 omuzu değerlendirmeye alınmıştır. Ortalama yaşları 55,1 olan 22 hasta, ortalama 32,6 ay takip edilip Constant ve UCLA (University of California, Los Angeles) omuz skorlamaları ile klinik fonksiyonel değerlendirme yapılmıştır.

Hastalar teşhislerine ve yapılan cerrahi müdahaleye göre dört ayrı gruba ayrılmıştır.;

Grup 1: Subakromiyal dekompresyon uygulanan 5 omuz

Grup 2: Subakromiyal dekompresyon ve biceps tenotomisi uygulanan 7 omuz

Grup 3: Subakromiyal dekompresyon ve rotator manşet tamiri uygulanan 5 omuz

Grup 4: Subakromiyal dekompresyon, rotator manşet tamiri ve biceps tenotomisi uygulanan 6 omuz

Çalışmada grup 2, kontrol grubu olarak değerlendirilen grup 1 ile,; grup 4 de, kontrol grubu olarak değerlendirilen grup 3 ile karşılaştırılmıştır. Ayrıca gruplar yapılan cerrahinin başarısını sorgulamak için ameliyat öncesi ve sonrası skorlarına göre kendi içlerinde de değerlendirilmiştir. Grupların tedavi öncesi ve sonrası ölçümlerinde Wilcoxon testi, gruplar arası karşılaştırmalarda Mann-Whitney-U testi, nitel verilerin karşılaştırmalarında da ki-kare testi kullanılmıştır. Sonuçlar, anlamlılık $p < 0,05$ düzeyinde olacak şekilde değerlendirilmiştir.

SONUÇLAR: Grup 3 hariç tüm gruplarda ameliyat öncesine göre anlamlı düzelme görülmüştür. Biceps tenotomisi yapılan 13 omuzun ikisinde (%15) "popeye sign" olarak tarif edilen kozmetik deformite izlenmiş olup, hastaların hiçbirisinde fonksiyonel soruna yol açmamıştır.

TARTIŞMA: Grup 3 de istatistiksel olarak anlamlı düzelme görülmemesi hasta sayısının yetersiz olmasına veya devam eden biceps problemine bağlı olabileceği düşünülmüştür. Omuz sıkışma sendromu ve rotator manşet cerrahisi tedavisinde çoğu kez eşlik eden ve ağrı kaynağı olan biceps tendonunun uzun başının artroskopik tenotomisi basit, hızlı ve ameliyat sonrası ek rehabilitasyona gerek duyulmaması nedeniyle de tedavide iyi bir seçenek olarak düşünülebilir.

SS12**ARTROSKOPİK AKROMİOKLAVİKULER TESVİYE (COPLANİNG) YAPILAN VE YAPILMAYAN ARTROSKOPİK AKROMİOPLASTİ SONUÇLARININ KARŞILAŞTIRILMASI**

Nuri Aydın¹, Ender Sarioğlu², Barış Kocaoğlu³, Osman Güven²

¹Marmara Üniversitesi Pendik Eğitim ve Araştırma Hastanesi Ortopedi ve Travmatoloji AD

²Acibadem Kadıköy Hastanesi, Ortopedi ve Travmatoloji Kliniği

³Acibadem Üniversitesi Tıp Fakültesi Ortopedi ve Travmatoloji Anabilim Dalı

AMAÇ:Artroskopik subakromial dekompresyon sonunda Akromioklavikuler (AK) tesviye (coplaning) ile AK eklemin rotator kılıfa bası yapması önlenabilir. Inferior akromioklavikuler bağların tesviye işlemi esnasında hasarlanmasının AK eklemin mobilitesini artırarak uzun dönem sonunda AK artritile sonuçlanabileceği tartışılmaktadır. Bu çalışmamızda artroskopik subakromial dekompresyona ek olarak eklemin kapsülüne ve inferior bağlara zarar vermeden tesviye işlemi yapılan ve tesviye yapılmayan hastaların uzun dönem takip sonuçları değerlendirilmiştir.

YÖNTEMLER:Artroskopik subakromial dekompresyon ve akromioplasti yapılan 104 hasta retrospektif olarak değerlendirildi. Rotator kılıf yırtığı, labrum hasarı, akromioklavikuler eklemin artritisi, geçirilmiş omuz cerrahisi olan hastalar çalışmaya dahil edilmedi. Hastalar, yalnızca artroskopik subakromial dekompresyon yapılanlar (Grup1) ve buna ek olarak AK tesviye yapılanlar (Grup 2) olmak üzere iki gruba ayrıldılar. Tesviye işleminde eklemin kapsülüne ve inferior bağlara hasar verilmeyen AK eklemin inferior basısı ortadan kaldırılmıştır. Grup 1'de 28 erkek ve 32 kadın hastadan oluşmakta olup, ortalama yaş 44, ortalama takip süresi 50 aydır. Grup 2'de 20 erkek ve 24 kadın hastadan oluşmakta olup, ortalama yaş 42, ortalama takip süresi 44 aydır. Takip için Constant skorlaması kullanıldı.

SONUÇLAR:Ortalama preoperatif Constant skorları Grup 1'de 45 puan, Grup 2'de 39 puan olarak tespit edildi. Son takipte ortalama Constant Skoru Grup 1'de 96 puan, Grup 2'de 98 puan olarak tespit edildi. Her iki grup arasında istatistiksel olarak anlamlı fark tespit edilemedi. (P>0.05)

TARTIŞMA:Klinik tecrübemiz olarak daha agresif inferior klavikuler rezeksiyon yapılan AK şikayetleri devam edip revizyon cerrahisiyle total distal klavikula rezeksiyonu yaptığımız hastalarımız oldu. Bu vakaların verdiği kötü tecrübe sonrasında tesviye işlemini eklemin kapsülüne ve inferior bağlara hasar vermeden yapmaya başladık. Bu çalışmada eklemin kapsülüne ve inferior bağlara hasar vermeden yapılan AK tesviye işleminin AK eklemin semptomlarına neden olmadığı gösterilmiştir.

SS13**TEKRARLAYAN ÖNE OMUZ ÇIKIKLARININ AÇIK CERRAHİ ONARIM SONUÇLARI**

Murat Güllü¹, Seçkin Basılğan², Engin Çetinkaya¹, Armağan Arslan¹, Ufuk Özkaya¹

¹Taksim Eğitim ve Araştırma Hastanesi

²Silvan Devlet Hastanesi / Diyarbakır

AMAÇ: Travmatik, tekrarlayıcı öne omuz çıkıkları nedeniyle açık Bankart tamiri yapılan olguların sonuçları değerlendirildi.

YÖNTEMLER: 2005-2009 tarihleri arasında tekrarlayan öne omuz çıkığı nedeniyle açık Bankart tamiri yapılan 25 hastadan düzenli olarak kontrollere gelen 17 hasta çalışmaya dahil edildi. Olguların 16'sı erkek, 1'i kadındı. Ortalama yaş 25 yıl (dağılımı 23-37) idi. Tanı klinik muayene, direkt grafi, bilgisayarlı tomografi, manyetik rezonans ile konuldu. İlk çıkık ile ameliyata kadar geçen süre ortalama 3.8 yıl (dağılım 3-16) idi. Bu süre içerisinde görülen çıkık sayısı ise ortalama 7 (dağılım 5-18) idi. Tüm olgulara açık Bankart tamiri ve 10 olguya ek olarak kapsül kaydırma ameliyatı yapıldı. Tamirlerde ortalama 3 adet (dağılım 2-4) dikişli metal çapalar kullanıldı. Klinik olarak olguların değerlendirilmesinde Rowe ve Constant skorları kullanıldı. Ameliyat sonrası ortalama izlem süresi 33 ay (dağılım 22-48) idi. Ameliyat sonrası olgulara 4 hafta omuz-kol askısı uygulandı. Dördüncü haftadan sonra omuz egzersizlerine başlandı.

SONUÇLAR: Takip süresi içinde sadece 1 olguda ameliyattan 28 ay sonra travma ile yeniden çıkık oluştu. Son muayenedeki değerlendirmeye göre ortalama Constant skoru 94 puan (dağılım 86-98) olarak tespit edildi. Tekrar çıkık oluşan olgu dışında tüm olgularda korkutma testi olumsuz bulundu. Omuz hareket açıklıkları sağlam omuzla karşılaştırıldığında, ortalama 10 derece (dağılım 5-25) dış rotasyon kaybı olduğu belirlendi. Rowe skoru ile değerlendirildiğinde ortalama skor 88 puan (dağılım 50 -100) bulundu. Olguların % 94,2'si iyi ve mükemmel, bir hastada (% 5,8) kötü sonuç alındı.

TARTIŞMA: Açık Bankart tamiri ve gerektiğinde birlikte uygulanabilen kapsül kaydırma tekniği ile onarım, artroskopik cerrahinin revaçta olduğu günümüzde, omuzun tekrarlayıcı çıkıklarının tedavisinde başarıyla kullanılacak yöntemlerinden birisidir.

SS14**ROTATOR MANŞET YIRTIKLARININ ARTROSKOPİK AKROMİYOPLASTİ VE MİNİ AÇIK TAMİR YÖNTEMİ İLE TEDAVİSİ VE SONUÇLARIMIZ**

Meriç Uğurlar¹, M Faik Seçkin¹, Şenol Akman², Mehmet Mesut Sönmez¹, Erden Ertürer¹, İrfan Öztürk¹

¹S.B.Şişli Etfal Eğitim ve Araştırma Hastanesi,2.Ortopedi ve Travmatoloji Kliniği,İstanbul

²Bilim Üniversitesi Tıp Fakültesi, Ortopedi ve Travmatoloji Ana Bilim Dalı,İstanbul

AMAÇ:Çalışmamızın amacı, rotator manşet yırtık tanısı ile artroskopik akromiyoplasti ile beraber mini-açık yöntemle tamir uygulanan hastaların fonksiyonel sonuçlarını ve bu yöntemin güvenilirliğini ve etkinliğini değerlendirmektir.

YÖNTEMLER:Kliğimizde,2005-2010 yılları arasında, tedavi ve takibi yapılan 56 hastanın 56 omuzu çalışmaya dahil edildi. Olgularımızın 32'si (% 57,1) kadın, 24'ü (% 42,9) erkek ve ortalama yaşları 53,8 (36-73) idi. Hastalarımızın 36'sında şikayetler sağ tarafta (18'i dominant), 20'sinde ise sol tarafta (3'ü dominant) bulunmakta idi.

Donuk omuz ile birlikte rotator manşet yırtığı olan hastalar, masif (> 5cm) rotator manşet yırtığı saptanan hastalar çalışmamıza dahil edilmedi.Olguların 41'ine en az 3,5 ay süre ile ameliyat öncesi konservatif tedavi uygulanmış olup; 45 yaş altı 15 hastaya konservatif tedavi uygulanmadan ameliyat edildi. Son kontrollerde hastaların anamnez ve fizik muayenesini takiben fonksiyonel sonuçlar Constant ve UCLA skora göre değerlendirildi. Tüm hastaların son takiplerinde AP omuz grafisi, aksiler grafi ve şikayeti olan hastalarda manyetik rezonans görüntüleme ile değerlendirmeleri yapıldı. Çalışmamızın ortalama takip süresi 34,4 ay (3-60 ay) olarak saptandı.

SONUÇLAR:Ameliyat öncesi abduksiyon 59° (dağılım 30°-120°), ameliyat sonrası 157° (dağılım 90°-170°), öne elevasyon ameliyat öncesi aktif 92° (dağılım 45°-140°), pasif 140° (dağılım 130°-170°), ameliyat sonrası öne elevasyon aktif 134° (dağılım 90°-160°), pasif 162° (dağılım 140°-180°) olarak ölçüldü. İç rotasyon seviyeleri ameliyat öncesi 13 hastada L1, 20 hastada L3, 23 hastada L5 seviyesinde değerlendirilirken, ameliyat sonrası 4 hastada T4, 16 hastada T6, 24 hastada T7, 9 hastada T12 ve 3 hastada L1 olarak değerlendirildi.

Olgularımızda UCLA skoru ameliyat öncesi 11,2 (8-18), ameliyat sonrası 28 (14-35) olarak değerlendirildi.

Constant skoru ise ameliyat öncesi 28 (12-50), ameliyat sonrası ise 84 (44-94) olarak değerlendirildi

TARTIŞMA:Artroskopik yardımcı mini açık yöntem, rotator manşet cerrahisinin daha az invaziv olması için geliştirilmiş bir yöntemdir. Bu cerrahi yöntemin avantajları; eklem içi görüntülemeye imkan sağlaması, deltoid kasının orijininin korunması, hastanede yatış süresinin kısalması, ameliyat sonrası daha az ağrı oluşması ve hastaların rehabilitasyonunun daha kolay olmasıdır. Olgularımızda, eklem hareket açıklıkları ve hasta memnuniyeti yönünden ameliyat öncesine göre anlamlı artış saptanmıştır. Yöntemin minimal invaziv olmasına karşın, artroskopik rotator manşet tamiri ile çeşitli faktörlerden dolayı güvenli tesbit yapmaya imkan vermeyen vakalara uygulanabilmesi en büyük avantajıdır.

SS15**ERİŞKİNLERDE DORSAL SEPRE V-Y İLERLETME VE VOLAR TRIANGULAR FLEP İLE SİNDAKTİLİ ONARIMI**

Cengiz Yıldırım¹, Kenan Keklikçi²

¹Tatvan Asker Hastanesi

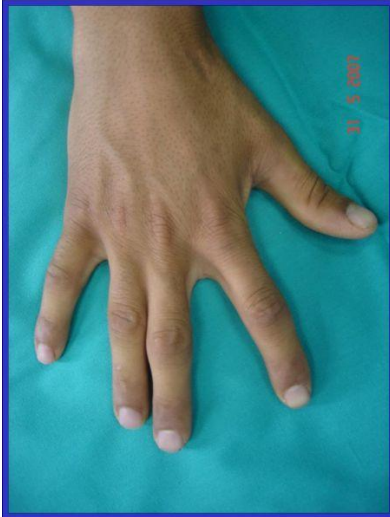
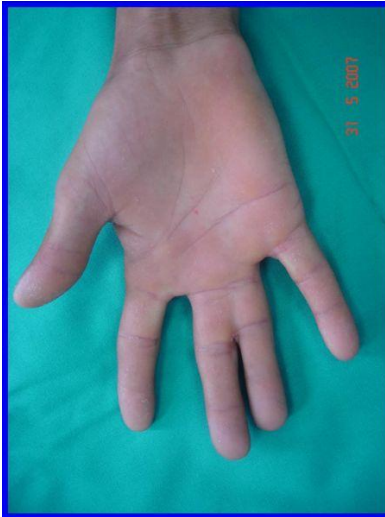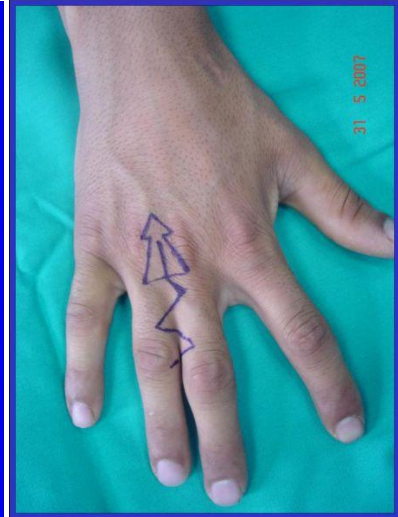²Gata Haydarpaşa Eğitim Hastanesi

AMAÇ:Cilt greftleri ve lokal flepler konjenital sindaktilinin tamirinde konvansiyonel metodlardır. Ancak elde edilen sonuçlar her zaman istendiği kadar fonksiyonel ve estetik değildir ve sıklıkla postoperatif skar dokusu ve rezidüel sindaktili ile sonuçlanır. Bu yazıda, basit, inkomplet sindaktilinin onarımında web rekonstruksiyonu için yeni bir cerrahi teknik tarif ettik.

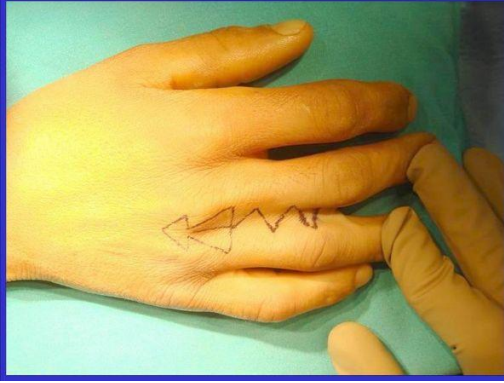
YÖNTEMLER:Bu teknikte, yeni web aralığı dorsal separe V-Y ilerletme flebi ve volar triangüler flep tarafından oluşturulmaktadır, böylelikle bu alanda cilt grefti kullanılmasından kaçınılmaktadır. Bu teknik kullanılarak 10 hastada onbeş web aralığı tedavi edilmiştir.

SONUÇLAR:6 ay ila 2 yıllık takip sonucunda deformitenin tekrarlaması veya herhangi bir derecede web kayması kaydedilmemiştir.

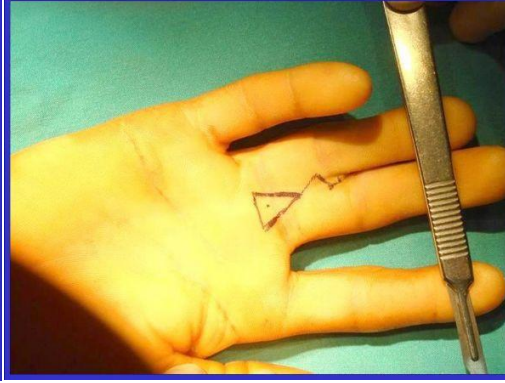
TARTIŞMA:Teknik hızlı, emniyetli, ve kolayca uygulanabilmektedir. Ayrıca tek bir cerrahi prosedürden oluşmaktadır. Teknikte, aynı renkte, dokuda ve kalınlıkta donor alan kullanılmaktadır. Böylelikle cilt grefti kullanımından kaçınılarak web aralığında postoperatif skar kontraktürü gelişimi önlenerek kabul edilebilir kozmetik görünüm sağlanmış olmaktadır.

resim 1**resim 2****resim 3**

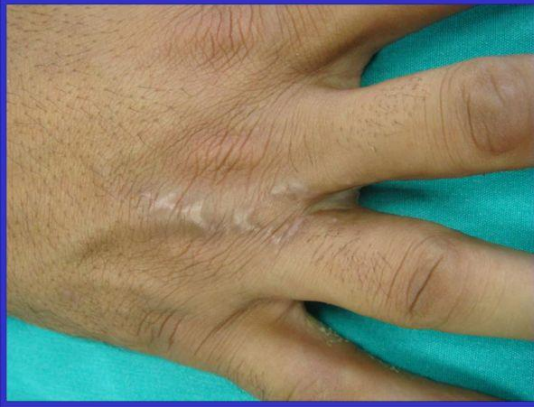resim 4



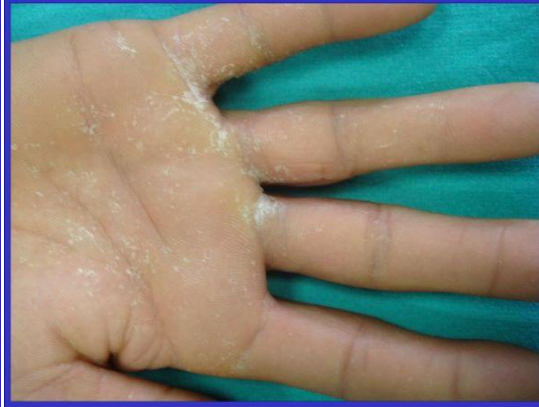resim 5



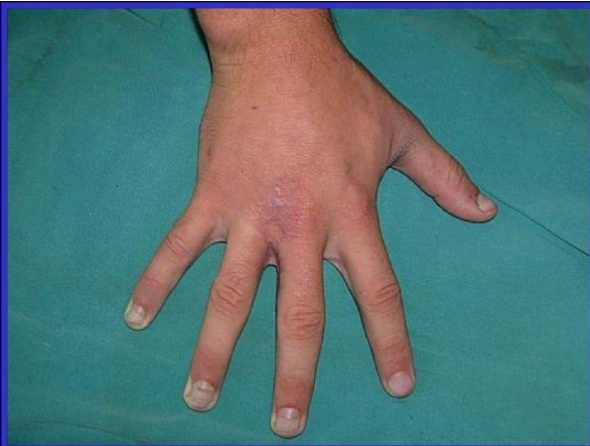resim 6



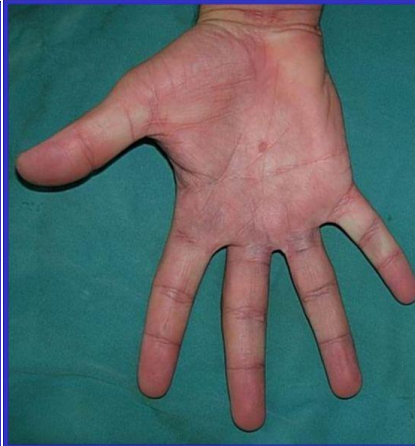resim 7



resim 8



resim 9



SS16**DE QUERVAIN TENOSİNOVİTİNİN CERRAHİ TEDAVİSİNDE KISMİ RETİNAKULUM EKŞİZYONU İLE ERKEN DÖNEM SONUÇLARIMIZ**

Mehmet Akif Altay, Cemil Ertürk, Uğur Erdem Işıkan

Harran Üniversitesi Tıp Fakültesi Ortopedi ve Travmatoloji Anabilim Dalı, Şanlıurfa

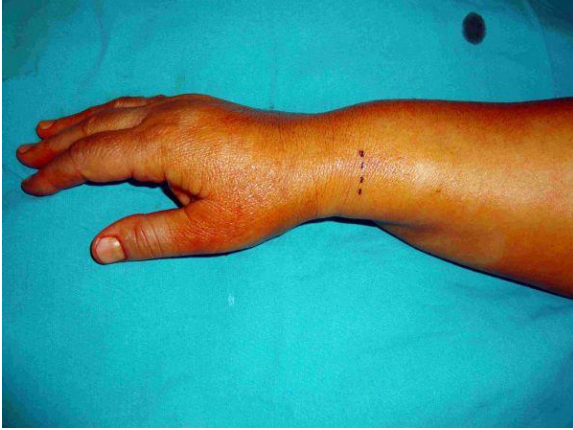AMAÇ: İlk olarak Fritz de Quervain tarafından 1895 yılında tanımlanan de Quervain tenosinovitinde abduktor pollicis longus (APL) ve ekstansör pollicis brevis (EPB) tendonlarında inflamasyon ile birlikte tendon kılıfında daralma meydana gelmektedir. Hastalığın etyopatogenezi hala tam olarak anlaşılammakla birlikte tedavisinde genellikle konservatif yöntemler öncelik taşımaktadır. Ancak 4-6 haftada yanıt alınamayan hastalarda cerrahi tedavi seçeneği ön plana geçmektedir. Çoğu çalışmada tendonlardaki varyasyonların ve kompartmandaki septaların tedaviyi güçleştirdiği bildirilmiştir. Birinci dorsal kompartmanın cerrahi olarak gevşetilmesi etkili bir yöntem olmakla birlikte bazen tendonların ağırlı subluksasyonu ve yetersiz gevşeme gibi artsorunlarla karşılaşmaktadır. İleriye dönük olarak planlanan bu çalışmadaki amacımız cerrahi olarak ekstansör retinakulumun dorsal bölümünün kısmi eksizyonunun uygulandığı olguların erken dönem sonuçlarını değerlendirmektir.

YÖNTEMLER: Kasım 2002 ile Aralık 2008 tarihleri arasında cerrahi uygulanan 42 olgu (48 el) değerlendirildi. Çalışmaya alınan tüm olgularda Finkelstein testi pozitif idi. Romatoid artrit, tüberküloz, gut, kronik böbrek yetmezliği ve diyabet gibi ek sorunu olan olgular ile hamile ya da emziren anneler çalışmaya alınmadı. Farklı cerrahi yöntem uygulanan 4 olgu (6 el), yeterli takibi sağlanamayan 3 olgu (4 el) ve bilateral cerrahi uygulanan ve trafik kazasında ölen 1 olgu çalışmadan dışlandı. Geriye kalan 34 olgu (36 el) çalışmaya alındı. Tüm olgularda lokal infiltrasyon anestezisi sonrasında turnike kontrolünde dorsal transvers cilt insizyonu ile girildi(Resim 1). Ekstansör retinakulum dorsal sınırı boyunca uzunlamasına açıldı(Resim 2). APL ve EPB tendonları serbestleştirildi. Anatomik varyasyonlar kaydedildi ve anormal septa ya da ganglion varsa eksize edildi. Sonrasında ekstansör retinakulumun dorsal kısmından ¼ oranında kısmi eksizyon uygulandı(Resim 3). Olgular klinik skorlama, tedavi sonuçları skorlaması ve ağrı skorlaması ile değerlendirildi.

SONUÇLAR: Ortalama takip süresi 23.7 ay (dağılım 12-71 ay) idi. Üç elde APL ve EPB tendonları arasında anormal septa varlığı gözlemlendi ve eksize edildi. Hiçbir olgumuzda tendonlara ait anatomik varyasyonlar ile karşılaşılma. Bir olguda oral antibiyoterapi ile iyileşen yüzeysel yara yeri enfeksiyonu ve bir diğerinde ise gecikmiş yara iyileşmesi gözlemlendi. Takipler sırasında olgularımızın hiç birinde tetikleşme ya da tendonların subluksasyonu gözlenmedi. Yine hiçbir olgumuzda yetersiz gevşetmeye ait ek sorunlarla karşılaşılma. Son takipte tüm olgularda Finkelstein testinin negatif olduğu gözlemlendi. Takipler sonucunda ortalama klinik skor 1.4 (dağılım 1-3) idi. Tedavi sonuçları skorlamasına göre 23 elde mükemmel (%63), 11 elde iyi (%30) ve 2 elde orta (%6) sonuç elde edildi. Orta sonuç elde edilen olgularımız günlük çalışma sırasında el bileğine yüklenme olunca zaman zaman orta şiddette ağrı hissettiklerini ifade ettiler. Ağrı değerlendirmesinde ise ortalama VAS skoru 1.8 (dağılım 0-6) idi. Tüm olgularımızda kozmetik olarak kabul edilebilir skar gözlemlendi.

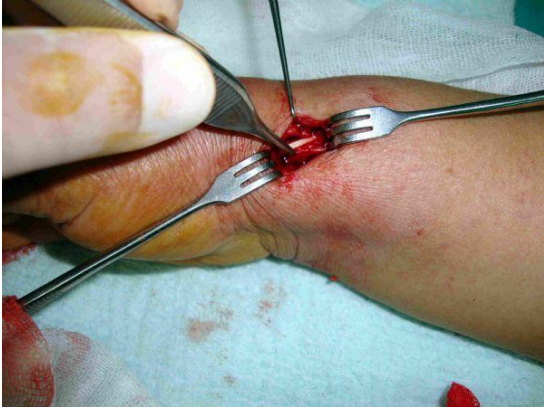
TARTIŞMA: Ekstansör retinakulumun dorsal kısmından ¼ kısmi eksizyonun uygulandığı çalışmamızdaki başarılı klinik sonuçlar bu yöntemin de Quervain tenosinovitinin cerrahi tedavisinde ciddi sorunlar oluşturan tendonların ağırlı subluksasyonu, tekrar yapışma ve yetersiz gevşetme gibi artsorunların önlenmesinde uygun bir tedavi seçeneği olduğunu göstermektedir. Bu konuda daha fazla bilgi edinmek için geniş serilerle kontrollü çalışmalara gereksinim olduğu görüşündeyiz.

Resim 1



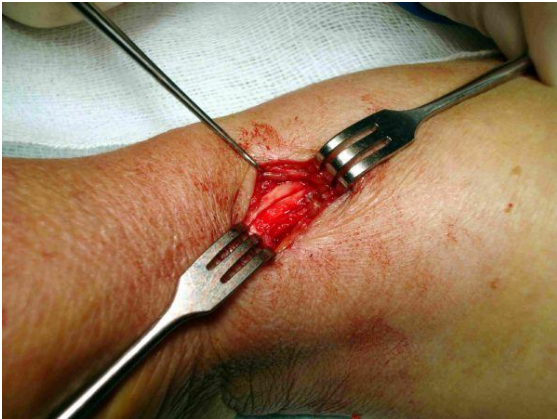
Cilt insizyonu

Resim 2



Ekstansör retinakulum dorsal sınırı boyunca uzunlamasına açıldı

Resim 3



Sonrasında ekstansör retinakulumun dorsal kısmından ¼ oranında kısmi eksizyon uygulandı

SS17

İLERİ EVRE HEMOFİLİK ARTROPATİDE TOTAL DİZ ARTROPLASTİSİ SONUÇLARIMIZ

Önder Kılıçoğlu¹, Dilber Coşkunso², Derya Çelik¹, Ömer Taşer³, Remzi Tözün⁴, Fikret Bezel⁵, Bülent Zülfiyar⁶

¹İstanbul Üniversitesi, İstanbul Tıp Fakültesi, Ortopedi ve Travmatoloji AD, İstanbul

²Hacettepe Üniv. Fizik Tedavi ve Rehabilitasyon YO

³Acıbadem Fulya Hastanesi

⁴Acıbadem Maslak Hastanesi

⁵Türkiye Hemofili Derneği

⁶İstanbul Üniversitesi, Cerrahpaşa Tıp Fakültesi, Çocuk Sağlığı ve Hastalıkları AD ve Türkiye Hemofili Derneği

AMAÇ: Hemofilik artropati zemininde diz artroplastisi uygulaması hem çeşitli teknik zorluklar içermesi, hem de hastaların özel hematolojik durumları nedeniyle sınırlı sayıda merkezde gerçekleştirilmektedir. Bu uygulamaların sayısı da diğer etiyojilere göre çok daha düşüktür. Sık uygulanan bir girişimin nadir bir hasta grubundaki sonuçlarının sunulabilmesi amacıyla geriye dönük bir çalışma planlanmıştır.

YÖNTEMLER: İleri evre hemofilik artropati nedeniyle diz artroplastisi uygulanan 19 hastanın 22 diz eklemi retrospektif olarak değerlendirildi. 22 dizin 18'inde hemofili A (ortalama faktör düzeyi %1,2) 4'ünde hemofili B hastalığı (ortalama faktör düzeyi %2,75) vardı. Hastaların hiçbirisinde ameliyat öncesinde inhibitör yoktu, 4 hastada hepatit C antikoru tespit edildi. Ondokuz dizde Smith & Nephew Genesis II, 3 dizde Zimmer NexGen tipi, arka çapraz bağı kesen implantlar kullanıldı.

Ondokuz hastanın 16'sı [ortalama yaş 37,9 (26-57 arasında)], 22 dizin 18'u (% 86) ameliyat sonrası ortalama 53 ayda (7-109 ay) klinik ve radyolojik olarak tekrar değerlendirildi. İnfeksiyon nedeniyle protez çıkarılan iki diz eklemi değerlendirmeye katılmadı.

Klinik değerlendirmede eklem hareket açıklıkları için goniometrik ölçümler, ağrı için VAS skoru ve fonksiyonel durum için WOMAC skorları, HSS diz ve fonksiyon skalaları kullanıldı. Hasta memnuniyeti Likert skalası ile sorgulandı. Erken radyografik değerlendirmede protez yerleşimleri incelendi, son kontrolde komponentlerindeki gevşeme bulguları araştırıldı.

SONUÇLAR: Klinik olarak değerlendirdiğimiz 18 dizde ortalama preoperatif HSS diz skoru 35'ten 83,6'ya (P<0,0001), fonksiyon skoru 42,2'den 91,3'e (P<0,0001) artış gösterdi. Ortalama preoperatif WOMAC skoru 63,6'dan 10,3'e iyileşme gösterdi (P<0,0001). Ortalama VAS en şiddetli ağrı skoru ise 73'den 6'ya düştü (P<0,0001). Toplam hareket açıklığında hiç değişiklik olmadığı tespit edildi (ameliyat öncesi 73,05°, sonrası 73,3°). Ekstansiyon ameliyat öncesinde -9,7°, ameliyat sonrasında -4,7°; fleksiyon ise sırasıyla 82,7° ve 78,1° olarak ölçüldü. 19 dizin ikisi hariç tümünde hastalar "çok daha iyi" olduklarını ifade ettiler. Hasta yaşı ve hemofili tipi ile memnuniyet düzeyi arasında korelasyon yoktu.

Ameliyat sonrası erken dönemde 2 hastada (3 diz) inhibitör gelişti. Her 3 dizde de ileri hemartroz oluştu ve bu 3 dizin ikisinde derin infeksiyon gelişti. Bu iki dizden implantlar çıkarılarak artrodez girişimi uygulandı. Bir hastada kuadriseps tendon rüptürü ve buna bağlı olarak 50 derece aktif ekstansiyon kaybı ortaya çıktı.

18 dizin birinde tibial komponent gevşemişti. Üç hastada tibial, bir hastada femoral komponent altında klinik bulgu vermeyen radyoluslan hat gözlemlendi. Hiçbir hastaya revizyon girişimi önerilmedi.

TARTIŞMA: Hemofilik artropatide total diz artroplastisi sonrası en büyük kazanım, ağrı ve fonksiyonel aktivite düzeyi açısından olmaktadır. ROM açısından kazanımlar yüz güldürücü olmamasına karşın, hastaların memnuniyet düzeyleri, ağrıdaki azalmaya bağlı olarak, çok yüksektir. İnhibitör gelişimi yüksek komplikasyon riskini birlikte getirdiğinden hemofilik hastada bu sorun için ön hazırlık yapılmadan artroplastisi girişimi uygulanmamalıdır.

SS18

TOTAL DİZ ARTROPLASTİSİ SONRASI SUPRAKONDİLER FEMUR KIRIKLARININ TEDAVİSİNDE KİLİTLİ PLAK İLE İNTRAMEDÜLLER ÇİVİ SONUÇLARININ KARŞILAŞTIRILMASI

Turgut Akçöl, Yavuz Sağlam, Önder İsmet Kılıçoğlu, Önder Yazıcıoğlu

İstanbul Üniversitesi İstanbul Tıp Fakültesi Ortopedi ve Travmatoloji Ana bilim Dalı, İstanbul

AMAÇ:Diz protezi uygulanan hastalarda karşılaşılan suprakondiler femur kırıklarının tedavisinde kullanılan intramedüller çivi ve kilitle plak uygulamalarının radyolojik ve fonksiyonel sonuçlarının karşılaştırılması.

YÖNTEMLER:Periprostetik distal femur kırığı tanısı ile tedavi ettiğimiz 12 hastanın 12 dizi çalışmaya alınmıştır. Hastaların yaş ortalaması 72,5 yıl (63-84 yıl arasında), kırık oluşumu ile diz protez uygulaması arasında geçen süre ortalama 51 ay (1-180 ay arasında) idi. Neer sınıflamasına göre dokuz hasta tip 2, iki hasta tip 4 ve bir hasta tip 3 olarak bulundu. Oniki hastanın beşinde (%42) kilitle plak, yedisinde (%58) retrograd intramedüller çivi kullanıldı.

Bir hasta ameliyat sonrası 1. gün kaybedildi. Kontrole çağırılan hastalarımızın beşinin daha ölmüş olduğu saptandı. Diğer 6 hasta klinik olarak muayene edildi ve radyografik tetkikleri tekrarlandı. Kaybedilen hastaların dosyalarındaki en son radyografik kontrol verisi çalışmada kullanıldı.

Fonksiyonel değerlendirme Knee Society Score (KSS) ile yapıldı. Radyolojik tetkikler ile kaynama zamanı ve ekstremitenin dizilimi araştırıldı. Radyografide iki ve daha fazla kortekste kallus görülmesi kaynama olarak değerlendirildi. Dizilim erken ameliyat sonrası ve son kontrol radyografilerinde aLDFA ve aPDFa açıları ölçülerek incelendi. Gruplar arasındaki farklar ve grup içinde erken ve geç dönem dizilim farklılıkları I değerlendirmelerde Student's-t testi kullanılarak araştırıldı.

SONUÇLAR:Onbir hasta için Ortalama takip süresi 4,6 yıl (1 yıl-13 yıl) ve kaynama süresi 4,1 aydı (3-5 ay). Kaynama süresi kilitle plak uygulanan olgularda ortalama 4,5 ay (4-6 arasında) intramedüller çivi grubunda 3,8 aydı (3-5) (P=0.149).

Erken postoperative dönemde aLDFA 85 (81-90°) ve aPDFa 82.3° (74-87°) olarak saptandı. Kilitle plak uygulanan grupta aLDFA 84° (75-90°) ve aPDFa 83,6° (74-87°), intramedüller çivi uygulanan grupta ise aLDFA 86° (81-90°) ve aPDFa 81° (77-85°) olarak bulundu.

Kaynama gerçekleşikten sonra ölçülen ortalama aLDFA: 86° (74-92°), ortalama aPDFa 81,4° (72-87°), kilitle plak uygulanan olgularda ortalama aLDFA değerleri 82,5° (72-87°), aPDFa değerleri 82,5° (72-87°), İntramedüller Çivi uygulananlarda ise ortalama aLDFA değerleri 87° (81-90°), aPDFa değerleri 80,8° (75-84°) olarak bulundu. Erken dönemdeki değerler ile geç dönemdeki değerler arasında belirgin korreksiyon kaybı görülmedi.

Hastalarda ameliyat sonrası ortalama ömür 8 (3-14) yıl olarak hesaplandı.

Kontrolleri yapılan hastaların KSS değerleri ortalama 75 (68-84) idi. İstatistiksel olarak her iki grup arasında kaynama süreleri, dizilim verileri ve fonksiyonel sonuç açısından anlamlı fark bulunamadı. Erken ve geç dönem dizilim verileri arasında da fark saptanmadı.

TARTIŞMA:Periprostetik suprakondiler femur kırığı tedavisinde her iki teknikle de hem radyolojik hem de fonksiyonel olarak başarılı sonuçlar alınabilmektedir.

SS19**HİPERFLEKSİYONA İZİN VEREN TASARIMLI DİZ PROTEZLERİNDE SON FLEKSİYON AMELİYAT ÖNCESİ FLEKSİYONA BAĞLIDIR**

Vahit Emre Ozden¹, Burak Beksaç², Metin Uzun¹, Remzi Tözün¹

¹Acıbadem Maslak Hastanesi Ortopedi ve Travmatoloji Bölümü

²Acıbadem Üniversitesi Acıbadem Maslak Hastanesi Ortopedi ve Travmatoloji Bölümü

AMAÇ:Hiperfleksiyona izin veren tasarımı total diz protezi uyguladığımız hastalarımızın erken dönem sonuçlarını değerlendirmek ve özellikle fleksiyon açıklığı üzerine etkili faktörleri belirlemek

YÖNTEMLER:Genesis II Hyperflex arka çapraz bağ koruyan tipi diz protezi (Smith & Nephew, Memphis, TN, ABD) uyguladığımız 60 hastanın 90 dizi değerlendirmeye alındı. Hastalar ortalama 34 ay (17-57) takip edildiler. Diz eklemleri ameliyat öncesinde ve son kontrolde Diz Cemiyeti Puanlama Sistemi ile değerlendirildi ve hareket açıklıkları kaydedildi.

SONUÇLAR:Ameliyat öncesi ve sonrası fleksiyon açıklığı arasında kuvvetli bir korelasyon vardı (P=0,0002). Ameliyat öncesi ortalama diz skoru $41,2 \pm 17,5$ puan, fonksiyon skoru $33,0 \pm 11,4$ puan ve fleksiyon açısı $115 \pm 22,8$ derece (70 - 150) olarak bulundu. Son kontrollerde aynı değerler sırasıyla $89,6 \pm 6,4$ [P<0,0001], $79,1 \pm 13,8$ [P<0,0001] ve $125,5 \pm 18,7$ derece (80-155) [P<0,0001] seviyesine yükselmişti. 12 dizde fleksiyon açıklığında bir artış sağlanamazken, 21 dizde fleksiyon değerinde azalma oldu

TARTIŞMA:Çalışmamızın sonuçları ameliyat öncesi fleksiyon açıklığı 110 derecenin üzerinde olan hastalarda ameliyat sonrasında 130 derecenin üzerinde bir hareket bekleyebileceğimizi göstermiştir. Özel tasarımı bir implant kullanılması hiperfleksiyona gelemeyecek bir dize bu imkanı sağlamamakta, yalnızca belli sınırlara kadar ulaşabilmiş dizlerde fleksiyonun artırılabilmesi için implanttan kaynaklanan mekanik engelleri kaldırmaktadır. Bu bilgilerden hareketle, hiperfleksiyona izin vermek amacıyla özel olarak tasarlanmış inserti olan diz protezlerinin yalnızca seçilmiş bir hasta grubunda kullanılmasının daha doğru olacağı sonucuna varılmıştır.

SS20**MEDİAL GONARTROZ NEDENİYLE YÜKSEK TİBİAL OSTEOTOMİ YAPILAN HASTALARIN UZUN DÖNEM KLİNİK VE RADYOLOJİK SONUÇLARI**

Hamza Yıldız, Rifat Erginer, Mehmet Can Ünlü, Hüseyin Botanlıoğlu, Gökhan Kaynak, Hayrettin Kesmezacar, Muharrem Babacan

İstanbul Üniversitesi Cerrahpaşa Tıp Fakültesi Ortopedi ve Travmatoloji Anabilim Dalı, İstanbul

AMAÇ:Bu çalışmada amacımız medial gonartroz nedeniyle yüksek tibial osteotomi (YTO) uygulanmış hastalarda uzun dönem ameliyat başarısında etkili faktörlerin, yeterli sonuç alınamayan olgularda sonuca etki eden faktörlerin ve yüksek tibial osteotomi sonrası koronal ve sagittal planda oluşan değişimlerin incelenmesidir.

YÖNTEMLER:1990-2000 yılları arasında medial gonartroz nedeniyle YTO uygulanan son kontrole gelen 34 hastanın 41 dizi çalışmaya alınmıştır.Vucut kitle indeksi (BMI) ile ilişki değerlendirilmiştir. Radyoloji olarak boy grafisinde alt ekstremité dizilim parametreleri, Insall-Salvati (IS) indeksi, gonartrozun evrelemesinde Ahlback skorlama sistemi incelenmiştir. Klinik olarak The Hospital for Special Surgery (HSS) diz skorlaması esas alınmıştır.

SONUÇLAR:Olgularımızdan 27 kadın (33diz), 7 erkek (8 diz) hastanın ameliyat sırasındaki yaş ortalaması 54,88 (39-69) ortalama takip süresi 179,76 (121- 241 ay) idi. Ameliyat öncesi HSS skor ortalaması 59.61 iken son kontrolde HSS skor ortalaması 82,22 olarak bulundu. Son kontrol muayenesinde saptanan HSS skoruna göre başarılı olarak değerlendirilen (çok iyi ve iyi) dizlerin oranı % 80,4, yetersiz olarak değerlendirilen (orta-kötü) dizlerin oranı ise % 19,6 olarak saptandı. Ahlback sınıflamasına göre 31 dizde evre-I (%75,6), 10 dizde de evre-II (%24,4) gonartroz vardı. Son kontrollerde en kötü klinik sonuçlar varus dizilimi gelişmiş olan dizlerde (ortalama mekanik aks 11,16° varus), en iyi klinik sonuçlar ise 5°'den fazla valgus dizilimi olan dizlerde alınmıştır. BMI değeri 30'dan fazla olan hastalarda HSS skorları anlamlı derecede daha düşüktü. Anatomik aksa göre değerlendirildiğinde en iyi sonuçlar son kontrol muayenesine göre anatomik aksa göre 10°'den fazla valgus açısı olan dizlerde elde edilmiştir. En kötü sonuçlar anatomik aksı 5°'den az valgus ve varusu olan dizlerde elde edilmiştir. İlerleyen süre ile HSS skoru arasında ileri derecede zayıf ilişki bulunmuştur. Insall-Salvati (IS) indeksine göre ameliyat öncesi ortalama IS indeksi değeri 1,05 (0,90-1,15) iken son kontrollerde ortalama IS indeksi ise 0,97 (0,69-1,32) saptandı. Hastalardan 3'üne (%5,5) yüksek tibial osteotomi sonrası total diz protezi yapıldı.

TARTIŞMA:Yüksek tibial osteotomide başarılı sonuçlar için en önemli faktörler gonartrozun evresi ve dizilimidir. Ameliyat sırasında artroz evresi daha düşük olanlarda, yüksek evreli hastalara göre anlamlı olarak daha başarılı sonuçlar elde edilmektedir. Buna ilaveten uygun valgus dizilimi sağlanan ve valgus dizilimi korunan olgularda uzun yıllar şikâyetsiz bir diz elde edilebilir. Hastaların yaşlarının klinik sonuçlara etkisi bulunmamaktadır. Kadın cinsiyet ve obezite olumsuz prognostik faktörlerdir. Yüksek tibial osteotomi eklem hareket açıklığı üzerine etkili bir ameliyat değildir. On yıllık takipte sadece 3 diz için artroplasti yapılmış olması varus gonartrozunda, yüksek tibial osteotominin sadece zaman kazandıran bir uygulama olmadığını, aynı zamanda total diz artroplastisine olan gereksinimi büyük ölçüde ortadan kaldıran bir tedavi metodu olduğunu göstermektedir. Yüksek tibial osteotomi uygulanan hastalarda uzun dönemde lateral kompartmanda dejenerasyon olabilmektedir. Ancak dejenerasyon gelişimi, yükün medialden laterale aktarımı ile ilişkili olmayıp koreksiyonun bozulmasıyla dizin genel olarak durumunun kötüleşmesi ile ilişkilidir.

SS21

TOTAL KALÇA PROTEZİ VAKALARINDA KOKSOFEMORAL İMPİNGEMENT PREVELANSI

Mehmet Akif Kaygusuz¹, Alper Köksal¹, Mehmet Fırat Yağmurlu¹, Ümit Selçuk Aykut¹, Timur Yıldırım¹, Ali Öner²

¹SB Metin Sabancı Baltalimanı Kemik Hastalıkları EAH

²SB Muş Devlet Hastanesi

AMAÇ:Femoroasetabular İmpingement (FAİ) genellikle aktif, genç hastalarda kalça ağrısına yol açan ve günümüzde üzerinde giderek daha fazla durulan bir kalça sorunudur. Zamanında teşhis ve tedavi edilmeyen olgularda erken yaşta kalça osteoartriti gelişebilir.

Bu çalışmada 2005-2010 yılları arasında bir eğitim ve araştırma hastanesinde yapılan tüm total kalça protezlerinin arasında femoroasetabular impingement sendromuna ikincil gelişen osteoartrit vakalarının sıklığının saptanması amaçlanmıştır.

YÖNTEMLER:Çalışmamızda 2005 – 2010 tarihleri arasında hastanemizde yapılmış olan total kalça artroplastisi vakalarının listesine hastane kayıtlarından ulaşıldı. Standart tanımlanmış kalça grafisine sahip olmayan vakalar çalışma dışı bırakıldı. Sonuçta kalan 1004 vakaya ait ameliyat öncesi ve ameliyat sonrası Pelvis AP, Kalça AP ve Lateral kalça grafileri en az 9 yıllık tecrübesi olan üç adet ortopedi uzmanı tarafından birbirinden bağımsız bir şekilde değerlendirildi. Hastaların 690'ı kadın (%68,7), 314'ü erkek (%31,3) idi. Hastaların yaş ortalaması 56,2 ± 13,7 iken en az 18 yaş, en fazla 87 yaş idi. Gözlemciler, hastalara ait grafilere bilgisayar ekranından bakarak osteoartrit etyolojisi açısından teşhislerini bildirdiler. Her üç gözlemcinin tanıları üzerinden vakaların etyolojik nedenlerinin dağılımları incelendi. Yine elde edilen veriler üzerinden gözlemciler arasındaki uyum değerlendirildi. Çalışmanın biyoistatistiksel çözümlemesinde, değişkenler frekans ve yüzdeler ile tanımlanmış, gruplar arası frekans ve yüzdelerin kıyaslanmasında Ki-kare testi kullanılmıştır. Değişkenler arası ilişki araştırması amacıyla oluşturulan çapraz tablolar yardımıyla “kontenjans katsayısı” ve “Lambda” (simetri ölçütleri), Mc Nemar testi ve Kapa katsayısı (uyum) hesaplandı. Bahsedilen katsayıların 0,65 veya daha yüksek bulunması tatmin edici uyum düzeyleri olarak kabul edilmiştir.

SONUÇLAR:Bu bilgiler ışığında gözlemcilerin osteoartrit olgularına koydukları teşhislerin uyumluluğu incelendiğinde her üç gözlemcinin arasında yüksek düzeyde uyum olduğu saptandı (Kappa>0,80).

FAİ sendromu teşhisi koyulması açısından gözlemciler arasındaki uyumluluk incelendiğinde. Gözlemci 1 ile 2 arasında iyi düzeyde uyum olduğu saptandı.(Kappa>0,65) Gözlemci 1 ile 3 arasında ve gözlemci 2 ile 3 arasında orta düzeyde uyumluluk saptandı.(Kappa>0,40)

Sonuç olarak; Çalışmamızda elde edilen veriler üzerinden yapılan değerlendirmeler sonucunda; Daha önce primer osteoartrit olarak tanı konulmuş vakaların yarısına yakını FAİ sendromunun oluşturduğu, Kalça osteoartriti nedenleri arasında FAİ sendromu prevalansının yaklaşık %13 civarında olduğu tespit edilmiştir.

TARTIŞMA:Bu bulgular, her ne kadar oldukça yeni popülerlik kazanmış olsa da kalça şikayetleri ile baş vuran genç erişkinlerin FAİ açısından da mutlaka değerlendirilmesinin erken tanı ve tedavi yolu ile osteoartrit gelişiminin önlenmesi açısından önemini ortaya koymaktadır.

SS22

FEMUR BAŞI OSTEONEKROZUNDA YÜZEY DEĞİŞTİRME ARTROPLASTİSİ

Öner Şevki Şavk¹, Çağrı Turgut², Mutlu Çobanoğlu³, Bülent Alparslan¹

¹Adnan Menderes Üniversitesi Tıp Fakültesi Ortopedi Ve Travmatoloji Ana Bilim Dalı, Aydın

²T.C. Sağlık Bakanlığı Antalya Eğitim ve Araştırma Hastanesi 2. Ortopedi ve Travmatoloji Kliniği

³T.C. Sağlık Bakanlığı Erzincan Devlet Hastanesi

AMAÇ:Genç hasta grubunda femur başı osteonekrozunun ileri dönemlerinde total kalça replasmanı tek çözüm gibi görünse de, bu hastaların aktivite düzeyi ve beklentilerinin yüksek olması nedeniyle uzun dönem sağ kalımları daha kısadır. Femur başı osteonekrozunda ideal artroplasti seçeneği net değildir. Başarılı sonuçlar, dikkatli hasta seçimi, altta yatan etyoloji ve femur başındaki kemik kalitesine bağlıdır. Bu hastalarda çok sayıda revizyon olasılığı ciddi bir problemdir. Bu nedenle günümüzde genç hasta grubunda kemik stoğunu koruyan konservatif artroplasti yöntemleri üzerinde durulmaktadır. Bu yöntemlerden birisi olan yüzey değiştirme artroplastisi femur başı osteonekrozunun ileri dönemlerinde giderek popülerite kazanmaktadır. Bu yöntem ile fonksiyonel kapasite total kalça protezine göre daha yüksektir, daha hızlı iyileşme ve günlük hayata hızlı dönüş mevcuttur. Yüzey değiştirme protezi normal anatomiye daha uygun olduğundan eklem mekaniğini korur ve daha iyi propriozeşyon sağlar. Bu tip protezlerde kemik stoğu korunduğu için ileride yapılacak revizyon cerrahisi daha kolaydır. Bu çalışmanın amacı femur başı osteonekrozunda yüzey değiştirme artroplastisinin sonuçlarını araştırmaktır.

YÖNTEMLER:Adnan Menderes Üniversitesi Uygulama ve Araştırma Hastanesi Ortopedi ve Travmatoloji Anabilim Dalı'nda 2005 ile 2009 tarihleri arasında yüzey değiştirme artroplastisi uygulanan 25 hastanın (17 erkek, 8 kadın) 31 kalçası çalışmaya alındı. Yirmi iki olguda femur başı osteonekrozu, 2 olguda gelişimsel kalça displazisi, 4 olguda travmatik koksartroz, 3 olguda primer koksartroz tanısıyla artroplasti uygulandı. Hastaların ameliyat öncesi eklem hareket açıklığı, Harris kalça skoru ölçüldü. Hastaların ameliyat sonrası eklem hareket açıklığı, Harris kalça skoru değerleri ameliyat öncesi tanı ve cinsiyet açısından birbirleriyle kıyaslandı. Ayrıca femur başı osteonekrozunun evresine göre sonuçlar ve sağkalım kıyaslandı. Hastalar ortalama 26 ay takip edildi.

SONUÇLAR:Bütün hastalarda eklem hareket açıklığı ve Harris kalça skoru açısından ameliyat sonrasında ameliyat öncesine göre istatistiksel olarak anlamlı değişiklik saptandı. Endikasyona göre sonuçlar karşılaştırıldığında osteonekroz grubu ve diğerleri arasında anlamlı bir fark saptanmadı. Hasta cinsiyeti ile sonuçlar karşılaştırıldığında anlamlı bir fark saptanmadı. Osteonekrozun evresine göre sonuçlar açısından anlamlı bir fark saptanmadı. İki osteonekroz hastasında femur boyun kırığı ve metale bağlı aşırı duyarlılık nedeniyle revizyon uygulandı.

TARTIŞMA:Femur başı osteonekrozunda ideal artroplasti seçeneği net değildir. Başarılı sonuçlar, dikkatli hasta seçimi, altta yatan etyoloji ve femur başındaki kemik kalitesine bağlıdır. Literatürde osteonekrozlu olgularda nekrotik alan femur başının üçte birinden küçükse yüzey değiştirme artroplastisi önerilmektedir. Bizim çalışmamızda osteonekrozun ileri evrelerinde bile başarılı sonuçlar elde edildi. Ayrıca osteonekroz ve diğer etyolojiler arasında sonuçlar açısından bir fark saptanmadı. Yüzey değiştirme artroplastisi femur başı osteonekrozu olan genç hastalarda uygun bir tedavi yöntemi olarak görünse de bu konuda daha net bir görüşe sahip olmak için uzun dönem takip sonuçları gerekmektedir.

SS23**SEMENTSİZ TOTAL KALÇA ARTROPLASTİSİNDE TROKANTER MİNOR KULLANILARAK FEMORAL ANTEVERSİYONUN İNTRAOPERATİF TAHMİNİ**

Mehmet Can Ünlü¹, Hayrettin Kesmezacar¹, Fatih Kantarcı², Burçin Ünlü³, Okan Tok¹, Gökhan Kaynak¹, Hüseyin Botanlıoğlu¹

¹İstanbul Üniversitesi Cerrahpaşa Tıp Fakültesi Ortopedi ve Travmatoloji Anabilim Dalı, İstanbul

²İstanbul Üniversitesi Cerrahpaşa Tıp Fakültesi Radyoloji Anabilim Dalı, İstanbul

³Trabzon Fatih Devlet Hastanesi Radyoloji Kliniği, Trabzon

AMAÇ:Total kalça artroplastisinde femoral komponentin anteverسیونunun intraoperatif tahmini genellikle femoral kondiler plana bağlı olarak stem pozisyonunun görsel değerlendirmesi ile cerrah tarafından yapılır. Bu çalışmada amaç sementsiz total kalça artroplastisinde trokanter minore göre femoral komponent anteverسیونunun değerlendirilmesidir.

YÖNTEMLER:Sementsiz total kalça artroplastisi planlanan 57 hastanın 59 kalçası çalışmaya alındı. Bu yazıda trokanter minorun posterior femoral kondillere göre eğimi (Lesser trochanteric version-LTV) araştırıldı. Hastalara preoperatif bilgisayarlı tomografi incelemesi yapıldı. LTV ile kollofemoral eğim ölçümleri yapıldı.Kollofemoral eğim Native collotrochanteric angle-NCTA ölçümü boynun inferiorunun en proksimal kısmının eğimi ile küçük trokanter arasındaki açı olarak ölçüldü.Cerrahi sırasında ise operative collo-trochanteric angle (OCTA) ölçümü yapıldı.

SONUÇLAR:Ortalama LTV değeri $34.1\pm 3.0^\circ$, ortalama NCTA değeri $49.1\pm 5.6^\circ$ ve ortalama OCTA değeri $48.8\pm 6.0^\circ$ olarak ölçüldü ve NCTA dan anlamlı bir fark bulunmadı($p=0,495$). Korelasyon katsayısı 0.872 idi ($p<00.0001$). Bu verilerin sonucu, trokanter minor ile posterior femoral kondiller arasında sürekli bir ilişki olduğu saptandı. NCTA ve OCTA arasındada iyi bir korelasyon saptandı.

TARTIŞMA:Sonuç olarak total kalça artroplastisinde sıkışmanın önlenmesi ve stabilite için femoral komponentin anteverسیونunun, asetabuler komponentin anteverسیونu ayarladıktan sonra trokanter minore göre tahmin edilmesini önermekteyiz.

SS24

GELİŞİMSEL KALÇA ÇIKIĞI VE DİSPLAZİSİ ZEMİNİNDE GELİŞEN KOKSARTROZLU HASTALARDA TOTAL KALÇA PROTEZİ UYGULAMASI SONUÇLARIMIZ

Ali Öner¹, Mehmet Akif Kaygusuz², Alper Köksal², Burhan Uygun², Mehmet Bülent Balioğlu²

¹Muş Devlet Hastanesi, Ortopedi ve Travmatoloji, MUŞ

²Metin Sabancı Baltalimanı Kemik Hastalıkları Eğitim ve Araştırma Hastanesi, Ortopedi ve Travmatoloji, İstanbul

AMAÇ:Ülkemizde halen sık rastlanılan erişkin GKÇ ve GKD'ye ikincil koksartroz sonucu hayatı kalitesini etkileyen ağrı tedavisinde total kalça protezi en etkili tedavi yöntemidir. Kliniğimizde uygulanan total kalça protezlerinin sonuçları incelenmiştir.

YÖNTEMLER:2006 – Kasım 2009 tarihleri arasında GKÇ'ye ikincil kalça osteoartriti tanısıyla 97 hastanın 118 kalçasına total kalça protezi ameliyatı yapıldı. Hastanemizin referans hastanesi konumunda olması ve hastalarımızın çoğunluğunun il sınırları dışında yaşıyor olması nedeniyle kontrollerini bulunduğu yerdeki hastanede yaptırdığı, İstanbul'a gelemeyeceğini ifade etmesi nedeniyle son kontrolü yapılabilen 43 hastanın 51 kalçasının klinik ve radyolojik kontrolleri yapıldı. Hastaların 9'u erkek (%20,93), 34'ü kadın (%79,07) idi. 22 hastada (%51,16) sağ kalça, 13 hastada (%30,23) sol kalça ve 8 hastada (%18,6) bilateral kalçaya TKP cerrahisi yapıldı. Bilateral TKP cerrahisi yapılan hastalarda iki ameliyat arasında geçen süre ortalama $12,3 \pm 6,83$ ay (6,1 ay ile 26,4 ay arasında) idi. Ortalama takip süresi $30,1 \pm 14,8$ ay, ortanca 34,2 ay, en az 3,7 ay, en fazla 57 ay idi. Radyolojik değerlendirmede Crowe sınıflaması esas alındı. Buna göre 51 kalçanın 27'si (%52,94) Tip 1, 12'si (%23,53) Tip 2, 5'i (%9,8) Tip 3 ve 7'si (%13,73) Tip 4 idi.

SONUÇLAR:51 kalçanın 40'ünde (%78,43) gerçek asetabulumu yeterli medializasyon sağlanarak, 2'sinde (%3,92) gerçek asetabulumu yeterli medializasyon olmaksızın, 5'inde (%9,8) yeterli medializasyon ile yüksek yerleşim, 4'ünde (%7,85) yeterli medializasyon olmaksızın yüksekte asetabuler kap yerleşimi sağlandığı tespit edildi. 4 kalçada subtrokanterik kısaltma osteotomisi uygulandı. Medializasyona rağmen asetabuler örtümün %80'inden az olduğu 5 kalçada (%9,8) asetabulum superolateraline destek için femur başı otogrefti kullanıldı. Kalçaların 18'inde (%35,29) vidasız asetabuler kap kullandık. Diğer 33 kalçada (%64,71) ise ortalama $2,45 \pm 1,06$ vida, ortanca 2 vida, en az 1 vida, en fazla 6 vida kullandık. Komplikasyon olarak 2 kalçada asetabuler kapta ve 1 kalçada femoral stemde erken gevşeme tespit edildi. 5 kalçada erken dönemde kalça çıkığı gelişti, 3'ünde kapalı redüksiyon sonrasında tekrarlamazken, birisinde baş uzunluğu artırıldı, diğerinde ise asetabuler kap revizyonu yapıldı. Kalçaların 9'unda (%17,65) femoral stem çakılırken veya kalça redükte edilirken metafizer bölgede fissür veya trokanter majörde kırık oluştu. Son kontrollerde 2 hastada trokanterik bursit tespit edildi.

TARTIŞMA:GKÇ'ye ikincil koksartrozda TKP uygulaması idiopatik kalça osteoartritindeki TKP uygulamasına göre daha zor bir cerrahidir. Çıkığın derecesiyle orantılı olarak kemik ve yumuşak doku anatomisinde meydana gelen değişiklikler artroplastı uygulamasını teknik olarak güçleştirmekte ve komplikasyonlara daha açık hale getirmektedir. Buna rağmen, ağırlı bir GKÇ'li koksartrozda ameliyat öncesi iyi planlama ve hazırlık ile TKP uygulaması günümüzde ağrının geçirilmesi ve kısıtlılığın azaltılmasında en iyi cerrahi seçenektir.

SS25

UZUN SÜRELİ NSAİİ KULLANIMI VE OSTEOİTEGRASYON: BİYOMEKANİK VE HİSTOLOJİK ÇALIŞMA

Ahmet Salduz¹, Fatih Dikici², Önder İ. Kılıçoğlu², İ. Remzi Tözün³, Mehmet Kürkçü⁴, Cem Kurtoğlu⁴

¹Malatya Devlet Hastanesi Beydağı Kampüsü Ortopedi ve Travmatoloji Bölümü

²İstanbul Üniversitesi İstanbul Tıp Fakültesi Ortopedi ve Travmatoloji ABD

³Acıbadem Maslak Hastanesi Ortopedi ve Travmatoloji Bölümü

⁴Çukurova Üniversitesi Diş Hekimliği Fakültesi

AMAÇ:Ortopedik cerrahide protez uygulamalarında protezin kemiğe tutunması için belirli oranda inflamasyona ihtiyaç duyulmaktadır. Diğer yandan protezin kemiğe tutunumunu artırmak için şekil ve yüzeyinde değişiklikler yapılmaktadır. Çalışmamızda kumlanmış ve hidroksiapatit kaplı implant yüzeylerindeki kemik tutunması ve NSAİİ'lerin bu tutunmaya etkileri biyomekanik ve histolojik açılarından incelenmiştir.

YÖNTEMLER:40 adet Yeni Zelanda beyaz tavşanının sağ taraflarına hidroksiapatit kaplı, sol taraflarına da kumlama yöntemiyle pürüzlü yüzey elde edilmiş özel yapım titanyum implantlar proksimal femur medullalarına çakıldı. Tavşanlar celecoxib, diklofenak ve kontrol olmak üzere 3 gruba ayrıldı. Tavşanlara 8 hafta izlem süresince günlük gıdaları dışında celecoxib grubuna 3 mg/kg/gün celecoxib (po), diklofenak grubuna 5 mg/kg/gün diklofenak Na (im) verildi. 8 haftanın sonunda sakrifiye edilen tavşanlardan çıkartılan femurlar biyomekanik ve histolojik açıdan incelendi. Her iki implant yüzeyi için osteointegrasyon özellikleri gurpların kendi içinde ve gruplar arasında karşılaştırıldı. Biyomekanik incelemede HA kaplı implantların kumlanmış yüzeyli implantlara göre daha iyi tutunma kuvveti oluşturduğu izlendi (Gruplardan bağımsız olarak sağ ve sol femurları eşli olarak karşılaştırılabilen HA kaplı ve kumlanmış yüzeyli tüm implantların ortalaması sırasıyla 443±165 N ve 347±140 N(p=0,0052)). Histolojik incelemede HA kaplı implantların anlamlı derecede daha iyi total kemik alanı oluşturduğu izlendi (Gruplardan bağımsız olarak sağ ve sol femurları eşli olarak karşılaştırılabilen HA kaplı ve kumlanmış yüzeyli tüm implantların ortalaması sırasıyla 1.115.982±367.438 µm² ve 751.240±476.372 µm²(p=0,0005)). İmplantı çevreleyen kemik doku yüzdesi ve implant çevresi temaslı kemik yüzdesi parametrelerinde kumlanmış ve HA kaplı yüzeyler arasında anlamlı fark izlenmedi. Kullanılan NSAİİ'lerin osteointegrasyona etkileri değerlendirildiğinde gruplar arasında incelenen biyomekanik ve histolojik parametrelerde anlamlı bir fark izlenmedi.

SONUÇLAR:HA kaplı implantların biyomekanik olarak daha iyi tutunma kuvveti sağladığı ve implant çevresinde daha fazla kemik alanı meydana getirdiği izlendi. Ancak kemiğin implant üzerine ilerlemesine ve kemik - implant temasına olumlu bir etkisinin olmadığı görüldü.

Selektif ve selektif olmayan NSAİİ'lerin (celecoxib, diklofenak) uzun süreli ve aralıksız kullanılmalarına rağmen osteointegrasyon üzerine olumsuz etkileri gösterilemedi.

TARTIŞMA:HA osteokondiktif bir ajandır ve osteoinduktif bir etkisi yoktur. Çalışmamızda HA kaplı implantlarda kumlanmış yüzeyli implantlara göre daha fazla kemik alanı izlenirken kemik ilerlemesine ve kemikle olan direk bağlantıya bir etkisinin izlenmemiş olması HA'nın bu özellikleriyle uyumludur. NSAİİ'lerin osteointegrasyon üzerine etkisi tartışmalı bir konudur. Literatürde deneysel çalışmalarda daha çok olumsuz etkilerinden bahsedilir fakat NSAİİ'lerin olumsuz etkilerinin olmadığını savunan yayınlarda mevcuttur. Bu konuda daha ileri araştırmalara ihtiyaç vardır.

SS26**TOTAL KALÇA ARTROPLASTİSİ UYGULAMALARINDA ELDİVEN DELİNME SIKLIĞI VE ZAMANI**

İbrahim Kaya, Ali Akın Uğraş, İbrahim Sungur, Murat Yılmaz, Musa Korkmaz, Ercan Çetinus
Haseki Eğitim ve Araştırma Hastanesi, Ortopedi ve Travmatoloji Kliniği

AMAÇ:Bu çalışmada primer veya revizyon total kalça protezi (TKP) ameliyatlarında, cerrahi ekibin eldiven delinme sıklığı, eldiven delinmelerinin zamanı ve bunu etkileyen faktörler araştırıldı.

YÖNTEMLER:Kliniğimizde yapılan %77.2'si (44) primer TKP, %22.8'si (13) revizyon TKP olmak üzere toplam 57 TKP girişiminde kullanılmış olan 979 eldiven, delinme açısından değerlendirilmeye alındı. Ameliyatlar sırasında kan ve kan ürünleri ile aşırı derecede kirlendiği belirlenen, delindiği fark edilen ve kemik çimentosu uygulaması yapılmadan önce eldivenler değiştirildi. Ameliyat sonunda tüm eldivenlere su doldurularak delik olup olmadıkları kontrol edildi. Eldivenlerdeki deliğin hangi parmakta olduğu, sayısı ve deliğin saptanma zamanı, ameliyatın tipi, ameliyatın süresi ve ameliyata katılan kişilerin konumuna göre dağılımları değerlendirildi.

SONUÇLAR:Ortalama yaş 62.9 (33-97), ortalama ameliyat süresi 162.9±32.0 dakikaydı. Ameliyatların %33.3'ünde 32 delik saptandı. Delinen eldivenlerin 28'i cerraha ve birinci asistana aitti. Deliklerin dominant ya da non-dominant elde olması arasında anlamlı bir fark yoktu. Birinci ve ikinci parmak delikleri tüm parmaklardaki deliklerin %81.3'ünü oluşturmaktaydı. Primer olgularla revizyon olgularının karşılaştırılmasında kullanılan eldiven sayıları, delik sayıları ve ameliyat süreleri arasında anlamlı fark bulunamadı.

TARTIŞMA:TKP gibi büyük ameliyatlarda hem cerrahi yaranın kontaminasyon riskinden kaçınmak hem de cerrahi ekibi bulaşıcı hastalıklardan korumak amacıyla çift eldiven giyilmesini tavsiye etmekteyiz. Ameliyat sırasında cerrahi ekibin eldivenlerinin ameliyat sıvılarıyla oldukça kirlenmesi durumunda eldivenler değiştirilmeli, yine özellikle cerrah ve 1. asistan ortalama 90 dakikada dış eldiveni değiştirmelidir.

Tablo 1**Tablo 1:** Olguların ameliyat ekibine göre dağılımları

| | Dominant | Non-dominant | Toplam (%) | Delinme süresi (dk) |
|------------|------------|--------------|------------|----------------------|
| Cerrah | 10 | 9 | 19 (%59,4) | 87.1 ± 58.2 (30-260) |
| Hemşire | 1 | 0 | 1 (%3,1) | 58 |
| 1. asistan | 1 | 8 | 9 (%28,1) | 92.4 ± 41.3 (30-150) |
| 2. asistan | 1 | 2 | 3 (%9,4) | 91.7 ± 32.5 (60-125) |
| 3. asistan | 0 | 0 | 0 (%0) | 0 |
| Toplam | 13 (%40,6) | 19 (%59,4) | 32 (%100) | 92.7 ± 50.2 (30-260) |

| | Delik sayısı |
|-----------|--------------|
| 1. parmak | 16 (%50) |
| 2. parmak | 10 (%31,34) |
| 3. parmak | 3 (%9,37) |
| 4. parmak | 2 (%6,24) |
| 5. parmak | 1 (%3,12) |
| Toplam | 32 |

Tablo2: Deliklerin delinen parmağa göre dağılımları**Tablo 3:** Primer TKP olgularıyla revizyon TKP olgularında kullanılan eldiven sayılarının, oluşan delik sayılarının ve ameliyat sürelerinin karşılaştırılması.

| | Primer TKP | Revizyon TKP | MW |
|-----------------|--------------|--------------|----------|
| n | 44 (%77,2) | 13 (%22,8) | |
| Yaş | 60.9 ± 14.6 | 69.7 ± 9.7 | P=0.027* |
| Eldiven sayısı | 745 (%76,1) | 234 (%23,9) | P=0.340 |
| Delik sayısı | 13 (%40,6) | 19 (%59,4) | P=0.077 |
| Ameliyat süresi | 162.4 ± 31.1 | 164.6 ± 36.3 | P=0.605 |

SS27

KALÇA POZİSYONUNA GÖRE SİYATİK SINİR LOKALİZASYONU, ANATOMİK ÇALIŞMAFatih Dikici¹, Ayşin Kale², Ali Akın Uğraş³, Özcan Gayretli², İlke Ali Gürses², İbrahim Kaya³¹İstanbul Üniversitesi, Çapa Tıp Fakültesi, Ortopedi ve Travmatoloji Bölümü²İstanbul Üniversitesi, Çapa Tıp Fakültesi, Anatomi Bölümü³Haseki Eğitim ve Araştırma Hastanesi, Ortopedi ve Travmatoloji Kliniği

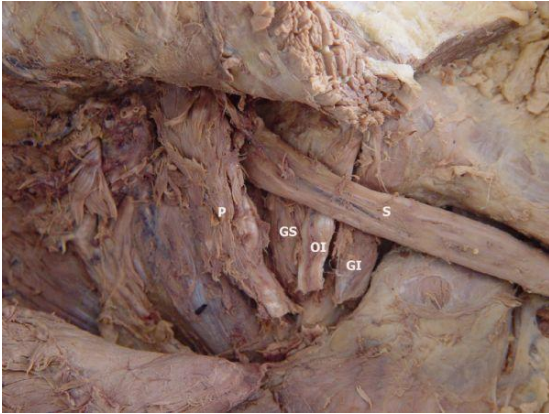
AMAÇ:Bu çalışmada kalça cerrahisi sırasında olabilecek siyatik sinir felcini önlemek için asetabulum ile siyatik sinir arasındaki dinamik ilişki incelenmiştir.

YÖNTEMLER:Siyatik sinir 69 kadavrada ortaya konmuştur. İpsilateral kalça fleksiyonda, ekstansiyonda ve nötraldeyken kemik asetabulum ile siyatik sinir arası ilişki çalışılmıştır.

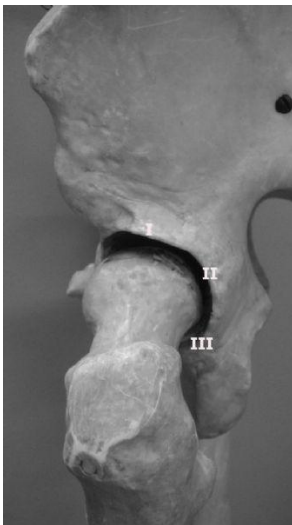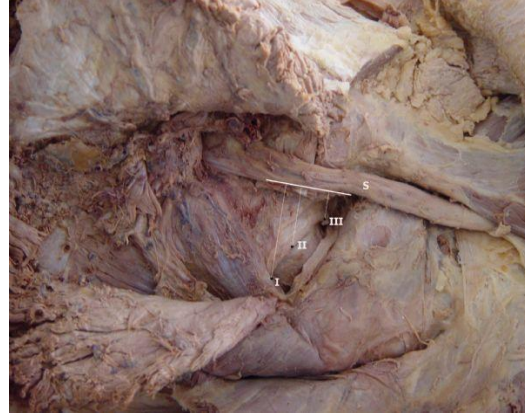
SONUÇLAR:Posterior asetabular kenarın orta bölgesinin siyatik sinire, yukarı ve aşağı bölgesine göre daha yakın olduğu bulundu.

TARTIŞMA:İyatrojenik siyatik sinir yaralanması açısından, ipsilateral kalça fleksiyundayken siyatik sinir daha çok risk altındadır. Yine posterior asetabular kenarın orta bölgesi superior yada inferior bölgesine göre daha risklidir.

Figür 1A



Figür 1B



Figür 2

SS28

ERİŞKİN FEMUR BAŞI AVASKÜLER NEKROZUNUN TEDAVİSİNDE DAMARLI FİBULA OTOGREFTİNİN YERİ

Murat Güllü¹, Fuat Bilgili¹, Sami Sökücü², Cüneyt May¹, Halil İbrahim Bekler³

¹Taksim Eğitim Araştırma Hastanesi

²Metin Sabancı Baltalimanı Kemik Hastalıkları Hastanesi

³Dr.Lütfi Kırdar Kartal Eğitim Araştırma Hastanesi

AMAÇ:Çalışmada femur başında avasküler nekrozu tanısı konulan olgularda uyguladığımız serbest damarlı fibula otogreftinin sonuçları değerlendirildi.

YÖNTEMLER:2008-2009 yılları arasında yapılan klinik muayene sonucunda direkt grafi, manyetik rezonans, sintigrafik incelemeler ile avasküler nekroz tanısı konulan 6 olguya damarlı fibula grefti uygulandı. Dördü erkek, ikisi kadın olan olguların ortalama yaşı 29 yıl (dağılım 21-42) idi. Ortalama takip süresi 20 ay (dağılım 13-25) idi. Şikayetlerin başlamasından ameliyata kadar geçen ortalama süre 4 ay (dağılım 3-6) idi. Bu olguların tamamında Evre-2 avasküler nekroz mevcuttu. İki olguda alkolizm, birinde İdiyopatik trombositopenik purpura hastalığı nedeniyle steroid kullanma öyküsü vardı. Tüm olgularda damarlı fibula greftine ilaveten, nekrotik bölgenin boşaltılmasından sonra oluşan boşluğu doldurmak amacıyla otojen greft kullanıldı. İki olguda damar pediküllü fibula greftinin stabilizasyonu için K-teli kullanıldı. Olguların takipleri 1, 3, 6. aylarında klinik muayene, direkt grafi, manyetik rezonans ile yapıldı. Olgulara ameliyat sonrası koltuk değnekleri ile ağırlık vermeden eklem hareketlerine izin verildi. Altıncı haftada kontrollü olarak, 4. aydan itibaren de tam yük verildi. Hastalar Harris kalça skoru ve Vizüel Analog Skalasına göre değerlendirildi.

SONUÇLAR:Olguların birinde ameliyat sonrası donör sahada 1 ay sonra kendiliğinden kaybolan ağrı dışında bir komplikasyon görülmedi. Hastaların yapılan son tetkiklerinde fibula greftin korunduğu ve 3.aydan sonra nekrotik bölgenin küçüldüğü görüldü. Olguların ameliyat öncesi Harris kalça skoru ortalama 54 puan (dağılım 42-60) iken son kontrollerinde ortalama 72 puan (dağılım 62-88) oldu. Vizüel Analog Skalası değerleri ameliyat öncesi ortalama 4 puan (dağılım 3-5) ameliyat sonrası ortalama 7 puan (dağılım 6-9) bulundu.

TARTIŞMA:Vaka sayısının az olmasına rağmen erken evre femur başı avasküler nekrozlarının tedavisinde serbest damarlı fibula otogreftinin başarıyla kullanılabileceği düşünüldü.

SS29

İKİ VE BEŞ YAŞ ARASI TEDAVİ EDİLMEMİŞ GELİŞİMSEL KALÇA DİSPLAZİLİ ÇOCUKLARIN TEK AŞAMALI CERRAHİ TEDAVİSİ: KARŞILAŞTIRMALI ÇALIŞMA

Cemil Ertürk¹, Mehmet Akif Altay¹, Raci Yarımpapuç², İbrahim Koruk³, Uğur Erdem Işıkan¹

¹Harran Üniversitesi Tıp Fakültesi, Ortopedi ve Travmatoloji Ana Bilim Dalı, Şanlıurfa

²Sağlık Bakanlığı 25 Aralık Devlet Hastanesi, Ortopedi ve Travmatoloji Kliniği, Gaziantep

³Harran Üniversitesi Tıp Fakültesi, Halk Sağlığı Ana Bilim Dalı, Şanlıurfa

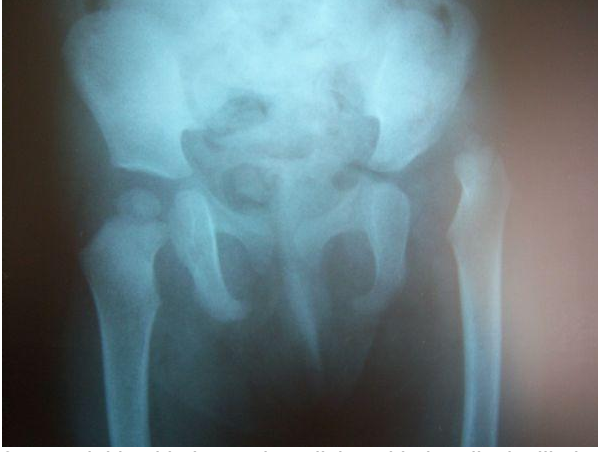AMAÇ:Yürüme yaşından sonra gelişimsel kalça displazisi (GKD)'nin en yetkin tedavisi için tam bir görüş birliği, henüz bulunmamaktadır. Femoral kısaltma, redüksiyonu kolaylaştırmasının yanında femur başının avasküler nekroz (AVN) sıklığını da azaltmaktadır. Üç yaşından sonra çocuklarda pelvik osteotomiye ek olarak femoral kısaltma ile birlikte varus derotasyonel osteotominin eklendiği ya da eklenmediği birçok çalışma bildirilmiştir. Ancak tek aşamalı tedavinin yapıldığı ve üç yaş öncesinin ve sonrasında karşılaştırıldığı çalışmalar oldukça sınırlıdır. Ülkemizin Güneydoğu bölgesinde, yürüme yaşına kadar ihmal edilmiş ve henüz tedavi edilememiş olgulara sıkça rastlanmaktadır. Bu çalışmanın amacı, GKD tanısıyla üç yaşından önce ve sonra tek aşamalı yöntemle tedavi edilen olguların sonuçlarını karşılaştırmaktır.

YÖNTEMLER:Geriye dönük bu çalışmamızda, 1998 ve 2008 yılları arasında GKD li 38 hastanın 49 kalçasını [35 kız (44 kalça) ve 3 erkek (5 kalça)]; Salter innominate osteotomisi, femoral kısaltma ve derotasyonel osteotomisini içeren tek aşamalı yöntemle tedavi ettik. Hastalarımızı üç yaş öncesi ve sonrası olmak üzere iki ayrı gruba ayırdık. Grup 1 (üç yaş öncesi) de 19 hasta (24 kalça), Grup 2 (üç yaş sonrası) 19 hasta (25 kalça) vardı. Ameliyat sırasında ortalama yaş, Grup 1 de 2.15 ±0.17 yıl (dağılım 2.0 - 2.6) iken, Grup 2 de, 3.39 ±0.48 yıl (dağılım 3.0 - 4.8) idi. Hiçbir hastaya ameliyat öncesi traksiyon uygulanmadı. Tönnis sınıflamasına göre; Grup 1 de, 8 kalça da derece III, 16 kalçada derece IV iken, Grup 2 de ise, 8 kalça da derece III ve 17 kalçada derece IV çıkık vardı (Resim 1,2). Ameliyat öncesi ve sonrası pelvis grafilерinden asetabular indeks ve merkez-kenar (MK) açısı ölçüldü. Klinik değerlendirmede McKay, radyolojik değerlendirme Severin ölçütleri kullanıldı. AVN ise, Kalamchi-Mac Ewen ölçütlerine göre değerlendirildi. Ekstremitе uzunluk farkı ölçüldü. Sonuçların klinik ve radyolojik değerlendirilmesinde modifiye Trevor skorlaması kullanıldı.

SONUÇLAR:Ortalama izlem süresi; Grup 1 de 5.08 yıl (dağılım, 2-10 yıl) iken Grup 2 de, 5.76 yıl (dağılım 3-10 yıl) idi. McKay ölçütlerine göre; Grup 1 de 21 kalça (%87.5) da, Grup 2 de 24 kalça (%96) da tatminkardı, ancak gruplar arasında istatistiksel olarak fark yoktu. Severin ölçütlerine göre; Grup 1 de 18 kalça (%75) da, Grup 2 de 23 kalça (%92) da tatminkardı, ancak gruplar arasında istatistiksel olarak fark yoktu (Tablo 1). Asetabular indeks ve MK açısı bakımından gruplar arasında istatistiksel fark yoktu. Sadece iki hastada 1.5 cm den fazla uzunluk farkı vardı. Toplam 16 hastada AVN gözlemlendi, ancak gruplar arasında istatistiksel fark yoktu. Trevor skorlamasına göre, Grup 1 de ortalama skor, 16.0 iken, Grup 2 de 17.2 idi, ancak her iki grup arasında istatistiksel fark yoktu. Bir kalçada yeniden çıkık gözlemlendi ve kötü sonuç olarak değerlendirildi.

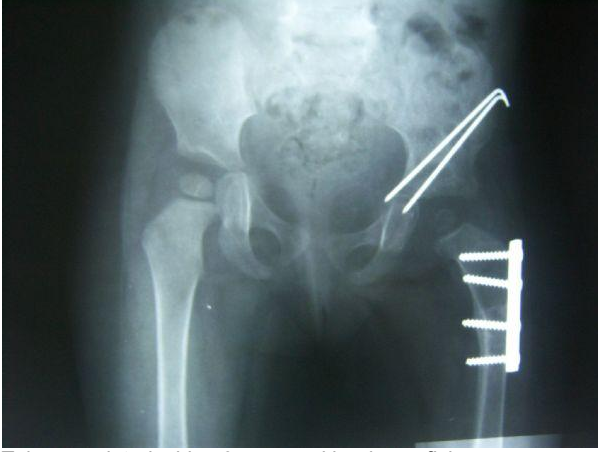TARTIŞMA:2 ve 5 yaş arasındaki GKD'nin tek aşamalı tedavisinde üç yaş öncesi ve sonrasında sonuçlar yönünden bir fark saptanmamıştır. Bu nedenle tek aşamalı tedavi, iki yaşından büyük çocuklarda da etkili ve güvenle yapılabilir.

Resim 1 a



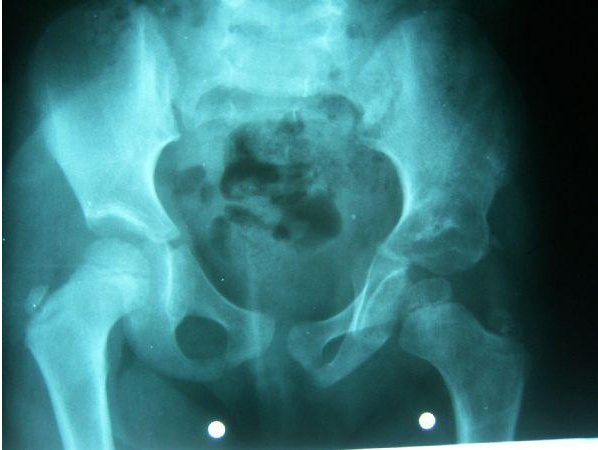3 yaşındaki sol kalçasında gelişimsel kalça displazili olgunun ameliyat öncesi radyografisi

Resim 1 b



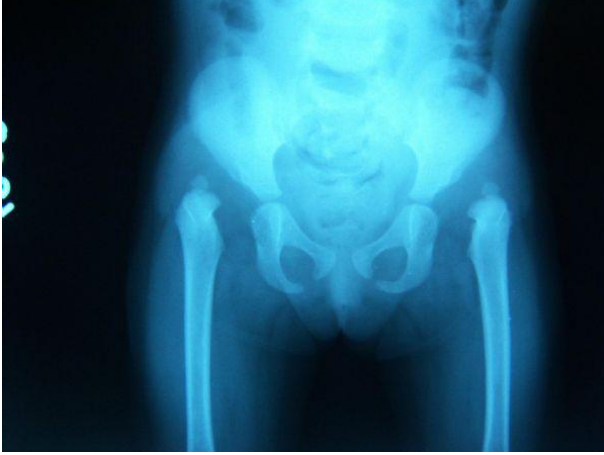Tek aşamalı tedaviden 6 ay sonraki radyografisi

Resim 1 c



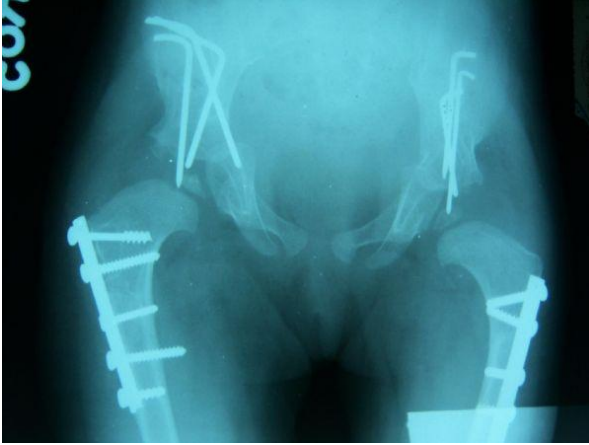Ameliyattan 3 yıl sonraki radyografisi, iyi klinik sonuç saptandı.

Resim 2 a



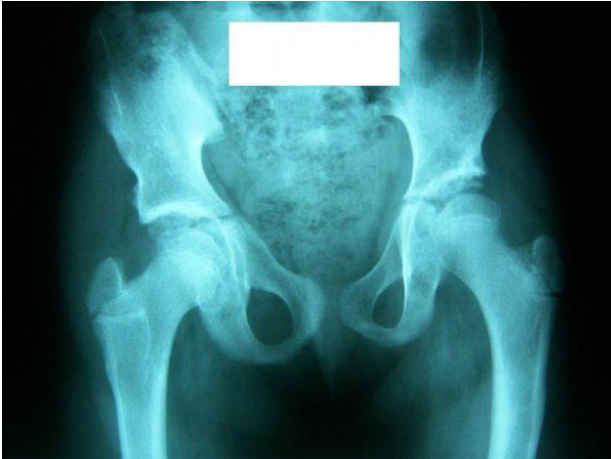2 yaşında iki taraflı gelişimsel kalça displazili çocuğun ameliyat öncesi radyografisi

Resim 2 b



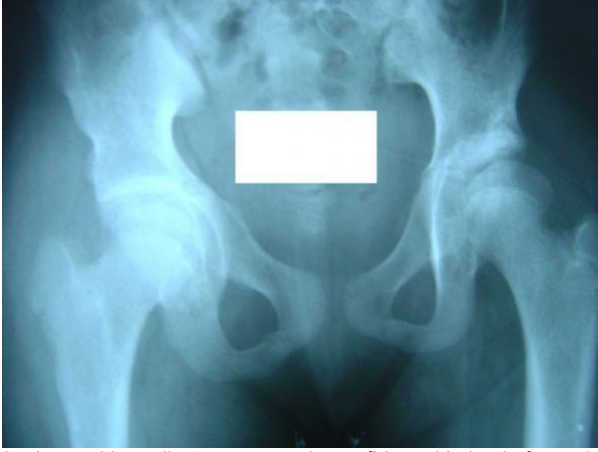
Sağ kalçasından tek aşamalı tedavi yapılmış 3 ay sonraki radyografisi

Resim 2 c



7 yıl sonraki ameliyat sonrası radyografisi

Resim 2 d



9 yıl sonraki ameliyat sonrası radyografide, sol kalçada femur başında tip II avasküler nekroz gözlenmekte.

Tablo 1

| | Klinik | Radyolojik |
|-----------------|------------|------------|
| Grup 1 | | |
| Mükemmel | 16 (66.6%) | 14 (58.4%) |
| İyi | 5 (20.8%) | 4 (16.6%) |
| Zayıf | 2 (8.3%) | 5 (20.8%) |
| Kötü | 1 (4.1%) | 1 (4.1%) |
| Tatminkar | 21 (87.5%) | 18 (75%) |
| Tatminkar değil | 3 (12.5%) | 6 (25%) |
| Grup 2 | | |
| Mükemmel | 21 (84%) | 19 (76%) |
| İyi | 3 (12%) | 4 (16%) |
| Zayıf | 1 (4%) | 2 (8%) |
| Kötü | 0 (0.0%) | 0 (0.0%) |
| Tatminkar | 24 (96%) | 23 (92%) |
| Tatminkar değil | 1 (4%) | 2 (8%) |

Hastaların klinik ve radyolojik sonuçları.

SS30**HER İKİ KALÇASINA PEMBERTON PERİKAPSÜLER OSTEOTOMİ UYGULANAN BİLATERAL GELİŞİMSEL KALÇA DİSPLAZİLİ OLGULARDA TEK SEANS OPERASYONUN ARDIŞIK İKİ SEANSLI OPERASYONA ÜSTÜNLÜKLERİ**

Naci Ezirmik, Kadri Yıldız

Atatürk Üniveristesi Tıp Fakültesi Ortopedi ve Travmatoloji ABD

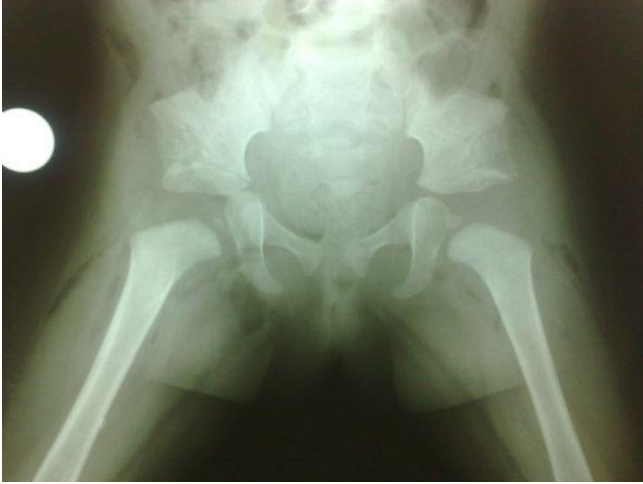AMAÇ:Bilateral Gelişimsel Kalça Displazili olup her iki kalçasına Pemberton Perikapsüler Osteotomi uygulanan hastalarda tek seans operasyonun ardışık iki seanslı operasyona üstünlüklerinin araştırılması.

YÖNTEMLER:Aynı seansta her iki kalçasına Pemberton PO uygulanan bilateral Gelişimsel Kalça Displazili 21 hasta Grup A olarak; iki ardışık seansta her iki kalçasına Pemberton PO uygulanan bilateral Gelişimsel Kalça Displazili 17 Grup B olarak adlandırıldı. Grup B kontrol olarak belirlendi. Her iki grup rastgele seçilmişti. Pemberton PO endikasyonu, Asetabuler indeksin 35° üstünde olması ve anterolateral yetmezlik olarak belirlendi. Tüm vakalar 2001-2010 arasında tek cerrah tarafından opere edildi. Grup A'da 3, Grup B'de 2 erkek hasta vardı. Postoperatif ortalama takip süresi Grup A'da 69,32 ay, Grup B'de 64,24 aydı. Her iki grup operasyon öncesi ve sonrası klinik ve radyolojik sonuçlar; ameliyat, antibiyoterapi ve hospitalizasyon maliyetleri; intraoperatif kanama kayıtları, anestezi maddelere maruziyet süresi; operasyon ve immobilizasyon süreleri; intraoperatif-postoperatif ve anestezi komplikasyon oranları; postoperatif yürüme süresi; immobilizasyona bağlı komplikasyonlara (osteoporoz, greft ve distal fragman fraktürü, eklem sertliği) ve ebeveynin memnuniyet yüzdelere göre istatistiki (bağımlı örnekleme testi) olarak karşılaştırıldı.

SONUÇLAR:İki grup arasında ortalama yaş ve takip süresi; postoperatif Aİ ve CE açısı düzelme oranları, iyileşme süresi, genel komplikasyon oranı açısından anlamlı farklılık yoktu. Grup A, hastane maliyetleri (operasyon, antibiyoterapi, hospitalizasyon) toplamı, anestezi maddelere maruziyet süresi, immobilizasyon süresi, immobilizasyona bağlı komplikasyonlar (osteoporoz, greft ve distal fragman fraktürü, eklem sertliği), postoperatif yürüme süresi ve ebeveyn memnuniyeti açısından Grup B'ye göre istatistiki olarak anlamlı derecede üstündü ($p<0,05$).

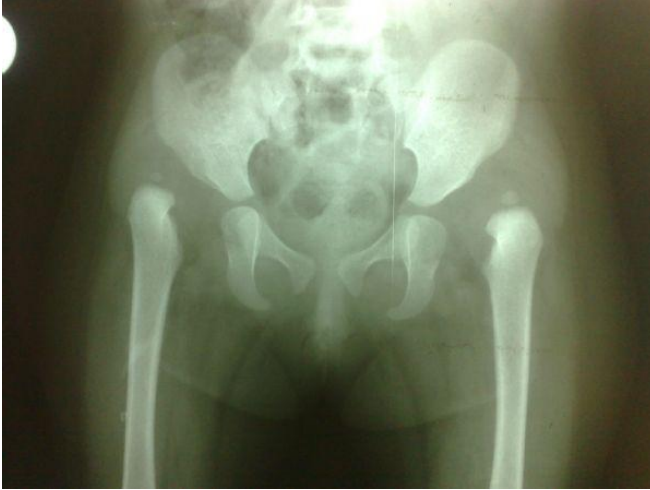TARTIŞMA:Tek seans operasyon; anestezi madde maruziyetini, immobilizasyon süresini azaltmaktadır. Tek seans, bütün maliyetleri düşürmektedir. Immobilizasyon süresi kısaltıldığı için immobilizasyona bağlı olarak gelişen osteoporoz sonucu meydana gelen greft ve distal fragman fraktürü, pelvipedal alçı komplikasyonları da azalmaktadır. Postoperatif yürümeye başlama süresi de tek seansla kısaltılmaktadır. Ebeveyn memnuniyeti tek seans operasyonda belirgin olarak artmaktadır.

postoperatif radyografi



bilateral Pemberton Perikapsüler Osteotomi uygulandı

preoperatif radyografi



bilateral gelişimsel kalça displazisi

SS31**TEK SEANSTA BİR KALÇAYA SALTER İNNOMİNEYT OSTEOTOMİ DİĞER KALÇAYA PEMBERTON PERİKAPSÜLER OSTEOTOMİ OPERASYONUNUN İKİ ARDIŞIK SEANSLI OPERASYONA ÜSTÜNLÜKLERİ**

Naci Ezirmik, Kadri Yıldız

Atatürk Üniveristesi Tıp Fakültesi Ortopedi ve Travmatoloji ABD

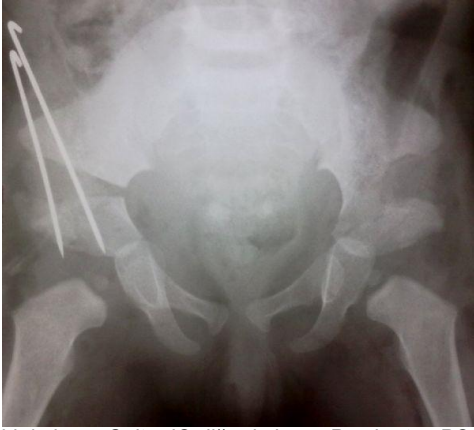AMAÇ:Bilateral Gelişimsel Kalça Displazili olgularda tek seansta bir kalçaya Salter İnnomineyt Osteotomi ve diğer kalçaya Pemberton Perikapsüler Osteotomi uygulanan hastalarla ardışık iki seansta opere edilen hastalar üzerinde iki prosedürü maliyet, immobilizasyon süresi ve komplikasyon oranları açısından karşılaştırmak.

YÖNTEMLER:Aynı seansta bir kalçasına Salter İO diğer kalçasına Pemberton PO uygulanan bilateral Gelişimsel Kalça Displazili 33 hasta Grup A olarak; iki ardışık seansta bir kalçasına Salter IO diğer kalçasına Pemberton PO uygulanan bilateral Gelişimsel Kalça Displazili 30 Grup B olarak adlandırıldı. Grup B kontrol grubuydu. Her iki grup rastgele seçildi. Asetabuler indeksi 35° üstü olup anterolateral yetmezliği olan kalçalara Pemberton PO uygulandı. Tüm vakalar 1999-2010 yılları arasında tek cerrah tarafından uygulandı. Grup A'da 6, Grup B'de 5 erkek hasta vardı. Postoperative ortalama takip süresi Grup A'da 79,62 ay, Grup B'de 76,64 aydı. Her iki grup operasyon öncesi ve sonrası klinik ve radyolojik sonuçlar; operasyon, antibiyoterapi ve hospitalizasyon maliyet oranları; intraoperatif kanama-anestetik maruziyet süre kayıtları; operasyon ve immobilizasyon süreleri; intraoperatif-postoperatif ve anestetik komplikasyon oranları; postoperatif yürüme süresi; immobilizasyona bağlı komplikasyon oranları ve memmuniyet yüzdelerine göre istatistiki (bağımlı örnekleme testi) olarak karşılaştırıldı.

SONUÇLAR:Her iki grup arasında ortalama yaş ve takip süresi; postoperatif AI ve CE açısı düzelme oranları, iyileşme süresi, Avasküler Nekroz oranı açısından anlamlı farklılık yoktu. Grup A, anestetik maruziyet süresi, hastane maliyetleri (operasyon, antibiyoterapi, hospitalizasyon) toplamı, immobilizasyon süresi, immobilizasyona bağlı ve genel komplikasyonlar, postoperatif yürüme ve ebeveyn memmuniyeti açısından Grup B'ye göre istatistiki olarak anlamlı derecede üstündü ($p<0,05$).

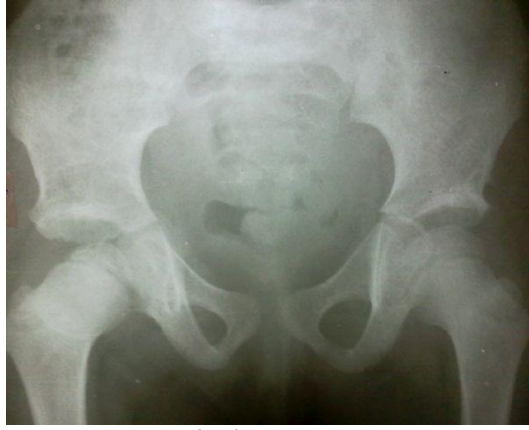TARTIŞMA:Tek seans operasyon anestetik maruziyet süresini azalttığı, bütün maliyetleri düşürdüğü, immobilizasyon süresini kısalttığı, immobilizasyona bağlı ve genel komplikasyonları azalttığı, postoperatif yürümeye başlama süresini kısalttığı ve ebeveyn memmuniyetini istatistiki olarak artırdığı için uygun endikasyonlu bilateral GKD'li hastalarda iki ardışık seanlı operasyona göre oldukça avantajlı bir uygulamadır. Ancak yeterli ekipman ve tecrübeli ekip ihtiyacı vardır.

intraoperatif görüntü



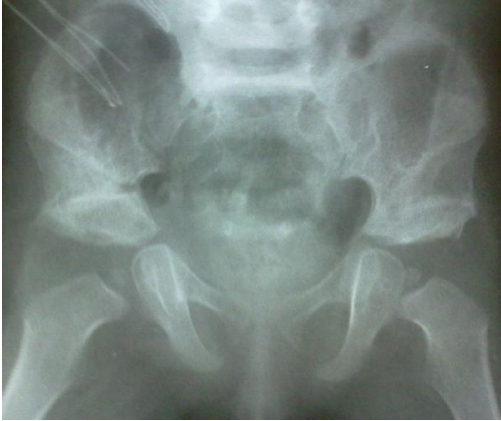bir kalçaya Salter IO diğer kalçaya Pemberton PO

postoperatif uzak dönem radyografi



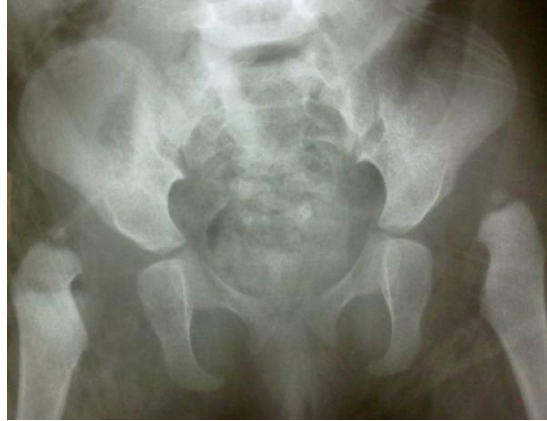operasyon sonrası 6. yıl

postoperatif yakın dönem radyografi



operasyon sonrası ikinci ayda

preoperatif radyografi



bilateral gelişimsel kalçadisplazisi

SS32**TEK SEANSTA BİR KALÇASINA SALTER İNNOMİNEYT OSTEOTOMİ DİĞER KALÇASINA PEMBERTON PERİKAPSÜLER OSTEOTOMİ UYGULANAN OLGULARDA İKİ OSTEOTOMİ TEKNİĞİNİN KLİNİK VE RADYOLOJİK KARŞILAŞTIRMASI**Naci Ezirmik, Kadri Yıldız

Atatürk Üniveristesi Tıp Fakültesi Ortopedi ve Travmatoloji ABD

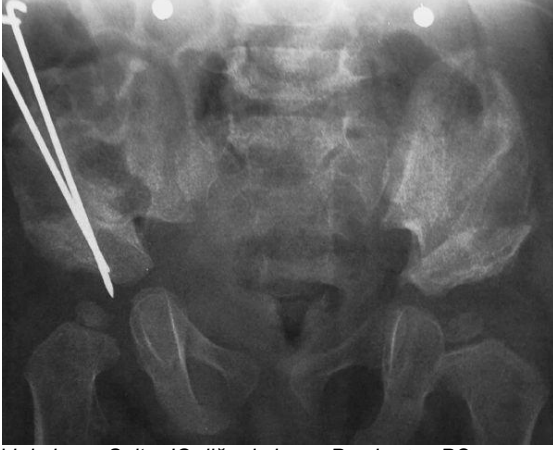AMAÇ:Tek seansta bir kalçasına Salter İnnomineyt Osteotomi diğer kalçasına Pemberton Perikapsüler Osteotomi uygulanan bilateral Gelişimsel Kalça Displazili olgularda radyolojik ve klinik sonuçlar açısından iki osteotomi tekniğinin karşılaştırılması.

YÖNTEMLER:1994-2010 arasında uygun endikasyonla bir kalçasına Salter İO diğer kalçasına Pemberton PO uygulan 126 hastadan ulaşılabilen 63 hasta çalışmaya alındı. Hastaların herbirinin operasyon öncesi ve sonrası klinik ve radyolojik kayıtları tespit edildi ve incelendi. Klinikte Sutherland Ağrı Skalası, Modified McKay Evrelemesi, Trevor Klinik Sınıflaması, Eklem Hareket Açıklığı (ROM), alt ekstremitte uzunluk farkı ölçümü kullanıldı. Radyolojik olarak Asetabuler İndeks (AI), Merkez-Kenar Açısı (CE), Sharp Açısı, Kollodiafizer Açığı (CDA), Kalamchi-McEwen Evrelemesi (Avasküler Nekroz), Severin Evrelemesi kullanıldı. Ayrıca genel komplikasyon çeşitleri ve oranları da tespit edildi. İstatistiki olarak Mean-Whitney ve Student t testi kullanılarak iki osteotomi tekniğinin klinik, radyolojik ve komplikasyon sonuçları karşılaştırıldı. İki osteotomi tekniği aynı hastanın farklı iki kalçasında karşılaştırıldığı için istatistiki değeri oldukça yüksekti.

SONUÇLAR:Bu karşılaştırma çalışmasında femurbaşı örtümü Pemberton Perikapsüler Osteotomili kalçalarda Salter İnnomineyt Osteotomili kalçalara göre istatistiki olarak anlamlı şekilde iyiydi ($p<0,05$). ROM, CDA ve Sharp Açısı dikkate alındığında istatistiki olarak anlamlı olmasa da Salter IO, Pemberton PO'ya göre daha iyiydi ($p>0,05$). AVN, femurbaşı değişiklikleri, obturator değişiklikler, Severin Evrelemesi, Kalamchi-McEwen Evrelemesi açısından Salter IO, Pemberton PO'ya göre iki kat daha kötü sonuçlara sahipti. Ayrıca Sutherland Ağrı Skalası, Modifiye McKay Grading, Trendelenburg test pozitifliği açısından da Salter IO, Pemberton PO'ya göre iki kat daha kötü sonuç vermişti. Avasküler Nekroz ve genel komplikasyonlar açısından Salter IO, Pemberton PO'ya göre iki kat daha kötü sonuca sahipti.

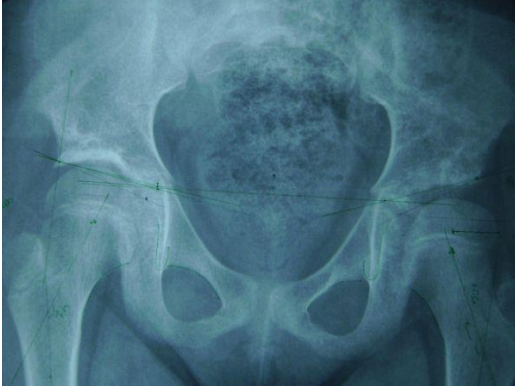TARTIŞMA:Pemberton PO, Salter IO'ye göre daha iyi femurbaşı örtümü sağlamaktadır. Salter IO ise ROM, Sharp açısı, CDA açısından daha iyidir. İki osteotomi tekniği aynı hastanın farklı iki kalçasında karşılaştırıldığı için istatistiki değerler oldukça anlamlıdır. Pemberton PO, klinik, radyolojik ve genel olarak Salter IO'den daha başarılı bir osteotomi tekniğidir.

intraoperatif radyografi



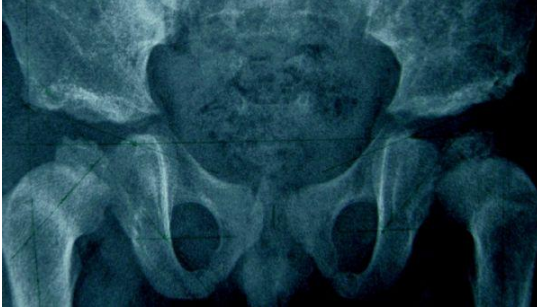bir kalçaya Salter IO diğer kalçaya Pemberton PO

postoperatif uzak dönem radyografi



postoperatif 6. yıl

postoperatif yakın dönem radyografi



postoperatif 6. ayda

SS33

SKOLYOZDA POSTERİOR TORAKOLOMBER ENSTRUMENTASYON SONRASI GELİŞEN ASEPTİK PSÖDOARTROZUN FÜZYONA KATILAN VERTEBRA SAYISIYLA İLİŞKİSİ

Hilmi Karadeniz¹, Onat Üzümcügil¹, Mustafa Caniklioğlu¹, Tahir Mutlu Duymuş¹, Yunus Atıcı¹, Abdullah Yener İnce²

¹S.B. İstanbul Eğitim ve Araştırma Hastanesi, 2. Ortopedi ve Travmatoloji Kliniği

²Çamlıca Alman Hastanesi Ortopedi ve Travmatoloji Kliniği

AMAÇ:Skolyozda füzyon amaçlı posterior segmental enstrumentasyon uyguladığımız hastalarda gelişen aseptik psödoartrozun füzyona katılan vertebra sayısı ile ilişkisini irdelemek.

YÖNTEMLER:1999 – 2010 yılları arasında kliniğimizde idiyopatik skolyoz nedeniyle posterior segmental enstrumentasyon uygulanmış ve psödoartroz gelişmiş 4'ü (%22,2) erkek, 14'ü (%77,8) kadın 18 hasta (yaş ortalaması 37,3 yıl) çalışmaya dahil edildi ve geriye dönük değerlendirildi. Enfeksiyon varlığında gelişen psödoartroz vakaları çalışmamıza dahil edilmedi. Hastaların demografik özellikleri ve literatürde belirtilen psödoartroz risk faktörleri kaydedildi. Elde edilen veriler psödoartroz sayısı ile ilişkileri yönünden istatistiksel olarak analiz edildi.

SONUÇLAR:Hastaların ortalama takip süreleri 42,9 (dağılımı 8-110) ay idi. Ortalama psödoartroz sayısı 2,1 (dağılım 1-4), füzyona katılan vertebra sayısı 11,7 (dağılım 5-18) idi. Hastaların psödoartroz gelişen vertebra sayılarıyla; yaş, cinsiyet, ek hastalık gibi hastaya ait faktörler; önceki operasyonda yerleştirilmiş implantların özellikleri (kaç seviyeye vida, çengel, sublaminer tel konulduğu ya da implant konulmadığı), deformitenin ilerlemesi, pull out varlığı, vida çevresinde halo görülmesi ve orta kolon hasarının varlığı, Mann-Whitney U testi kullanılarak karşılaştırıldığında tüm bu verilerin ilişkili olabileceği görüldü, fakat lineer regresyon analizi yapıldığında, bu ilişkinin bizim hasta grubumuzda sadece füzyona katılan vertebra sayısı ve vida çevresinde halo görülmesi ile iyi derecede ilişkili olduğu görüldü ($r:0,725$; $p<0,001$). Füzyona katılan vertebra sayısının psödoartroz sayısı ile lineer ilişkisinin r^2 si 0,525, kübik ilişkisinin r^2 si 0,599 olarak bulundu.

TARTIŞMA:Skolyoz cerrahisinde füzyona katılan vertebra sayısı ile aseptik psödoartroz gelişen segment sayısı arasında doğru orantılı bir ilişki vardır. Ayrıca vida çevresinde halo görülmesi psödoartroz lehine kuvvetli bir radyografik bulgudur. Literatürde spinal psödoartrozun teşhis ve tedavisi ile ilgili kısıtlı sayıda çalışma olup vaka sayısı fazla, ileriye dönük, karşılaştırmalı ve uzun takip süreli klinik araştırmalara ihtiyaç vardır.

SS34**PERKUTAN ENDOSKOPIK VE OTOMATİK DİSKEKTOMİ UZUN DÖNEM SONUÇLARIMIZ**

Tolgay Satana¹, Murat Ergüven², Mehmet Altuğ³, Ali Fincan², Kamil Barlas²

¹Serbest Hekim

²Gaziantep Avukat Cengiz Gökçek Hastanesi

³Samsun Atasam Hastanesi

AMAÇ:Perkutan diskektomilerin uzun dönem sonuçlarının değerlendirilmesi

YÖNTEMLER:2004-2006 yılları arasında perkutan otomatik lomber diskektomi (POLD) uygulanan 114 hasta değerlendirildi. Hastalardan olağan kontrole gelen 94 tanesi çalışmaya dahil edildi. Bel ağrısı olmadan günlük hayata dönen vakalar başarılı kabul edildi. Yeniden ameliyat edilen, anında ya da sonra açık cerrahi uygulanan vakalar başarısız kabul edildi. Sonuçlara Kaplan- Meier survival istatistik analizi uygulandı.

Hasta memnuniyetinde Oswestry engellilik testi (OET) and ağrı Görsel Ağrı Cedveli (GAC) ile değerlendirildi. Disk aralıkları direk grafilerde ölçüldü, dejenerasyon Manyetik rezonans görüntüleme ile Modic derecelendirildi.

SONUÇLAR:Ortalama takip süresi:42 ay olan hastalarda 13'üne yineleme sonucu açık cerrahi uygulandı, 8 hastaya endoskopik cerrahiye geçildi Uzun dönem takip sonrasında 22 hastanın Oswestry ve görsel ağrı dereceleri belirgin olarak düşük bulundu. 2. yılda rekürrens oranı %10.7 raporlandı, Kaplan-Meyer analizinde başarı oranı ilk 3 yılda %84 iken, giderek düşerek 4. yıl takiplerden sonra %44 seviyesinin altına gerilediği tespit edildi.

TARTIŞMA:Diskojenik ağrının etyopatogenezinde intradiskal basınç artışı ile beraber inflamasyon, fıtıklaşma ve buna bağlı radiküler bası sayılabilir. POLD intradiskal basıncı 2-4 cc disk materyalini dışarı alarak azaltır. POLD sırasında uygulanan yıkama inflamuar sitokinlerin uzaklaştırılması ile ağrıda ilk saatlerde belirgin azalma sağlar. Azalan bası ile sinir kökünden kaynaklanan radiküler ağrı ortadan kalkar.Uzun dönemde ağrının yinelemesi azalan disk mesafesinin yarattığı mekanik mikroinstabilite, faset eklemlerde aşırı hareket ve aşınma ile açıklanabilir. Uzun dönem takiplerde disk dejenerasyonun arttığının gözlenmesi diskin kendini yenileme kapasitesinin artmadığını düşündürmektedir.Sonuç olarak omurga fonksiyonel ünitesinin disk yapısının elastik suspansiyon görevi ile beraber mekanik destek görevini diskektomi ile kaybettiği açıktır. Ektrüde olmamış diskin kapalı yöntemlerle de olsa boşaltılması açık diskektomilerden sonra ortaya çıkan yükseklik kaybı ile aynı sonuçları verdiği literatürde raporlanmıştır. Kısa dönem sonuçları değerlendiren çalışmaların uzun dönem raporlarla çelişmesi disk rejenerasyonu için diskektominin yeterli olmadığını düşündürmektedir. Disk yükseklik kaybı olmadan iyileşmenin sağlanabilmesi için distraksiyon cihazları (interspinöz, pediküler ya da intradiskal) yanısıra rejenerasyon için hücresele tedaviler düşünülmelidir.

SS35

SPİNAL FÜZYON SONRASI L5-S1 DİSKİNDE GELİŞEN DEJENERASYONUN, KLİNİK VE RADYOLOJİK UZUN DÖNEM TAKİP SONUÇLARI

Barış Yılmaz¹, Cem Çopuroğlu², Mert Çiftdemir², Mert Özcan², Erol Yalnız²

¹Besni Devlet Hastanesi, Ortopedi Bölümü, Adıyaman

²Trakya Üniversitesi Tıp Fakültesi, Ortopedi ve Travmatoloji Ana Bilim Dalı, Edirne

AMAÇ:Bu çalışmada, Ocak 1994 - Temmuz 2005 tarihleri arasında spinal füzyon cerrahisi uygulanan 23 hastanın, füzyon kitlesi altında kalan L5-S1 diskinde dejenerasyon gelişimi ve dejenerasyon tespit hastaların radyolojik bulguları ile klinik bulguların uyumluluğunun karşılaştırılması amaçlandı.

YÖNTEMLER:Çalışma grubunu en az 5 yıllık takibi bulunan 23 hasta oluşturdu. Hastaların direk radyografileri ve MRI tetkikleri incelenerek füzyon kitlesinin altında kalan L5-S1 diskinde dejenerasyon gelişimi araştırıldı. Radyolojik olarak dejenerasyon tespit edilen olguların şikayetlerinin klinik ile uyumu karşılaştırıldı.

SONUÇLAR:Çalışmamızdaki 23 olgunun direk radyografilerinde uç plak sklerozu, vakum fenomeni ve yeni gelişen bir listezis görülmedi. Olguların 7'inde hafif osteofit gelişimi görüldü. Ön ve arka disk yüksekliğinde operasyon öncesi ve sonrasında istatistiksel yönden düşme yönünde anlamlı farkı görüldü ($p=0,001$) ($p=0,000$). Lordoz açılarının operasyon öncesi ve sonrası istatistiksel yönden anlamlı bir farkı yoktu ($p=0,716$). Direk radyografilerde 6 olguda dejenerasyon görülmezken, 9 olguda grade I, 8 olguda grade II dejenerasyon görüldü. MRI tetkiklerinde anterior ve posterior disk yüksekliği operasyon öncesi ve sonrası istatistiksel olarak düşme yönünde anlamlı fark görüldü ($p=0,007$) ($p=0,007$). L5-S1 seviyesinde Schmorl nodülü ve listezis görülmedi. Modic tiplendirmesine göre 3 olguda dejenerasyon görüldü ve istatistiksel olarak anlamlı bulunmadı ($p=0,102$). Disk dejenerasyonu ve faset eklem dejenerasyonu değerlendirildiğinde istatistiksel yönden anlamlı fark vardı ($p=0,000$) ($p=0,000$). L3-L5 füzyon yapılan 7 olgunun 3'ünde (%42,8), L4-L5 füzyon yapılan 16 olgunun 12'sinde (%75) dejenerasyon gelişmiştir. Sonuç olarak uzun dönem takiplerde füzyon kitlesinin altında kalan L5-S1 disk dejenerasyonu 15 (% 65,3) olguda saptanmıştır. Olgular klinik olarak değerlendirildiğinde, dejenerasyon gelişen 6 (%26,0) olguda değişen şiddette bel ağrılarının olduğunu, 3 olguda beraberinde değişen şiddette bacaklara vuran ağrılarının olduğu, 1 olguda duyu kaybı görüldü. Ağrı değerlendirmesinde olguların operasyon öncesi VAS ortalaması 8.71 iken operasyon sonrası erken dönemde 2.14, uzun dönemde 3.35 bulunmuştur. Olguların iyileşme oranları (JOA skoru) %37.5 olarak bulunmuştur.

TARTIŞMA:Spinal füzyon cerrahisi sonrası uzun dönem takipte gelişen komşu segment dejenerasyonuna rağmen klinik açıdan etkin bir tedavi yöntemidir.

SS36**ADÖLESAN İDİOPATİK SKOLYOZLU HASTALARDA LİTERATÜRDE SIKÇA KULLANILAN RADYOLOJİK PARAMETRELERİN ÖLÇÜLMESİ VE ANALİZİ**

Mehmet Akif Kaygusuz, Osman Çimen, Mehmet Bülent Balioğlu, Temel Tacal, Ali Öner
SB Metin Sabancı Baltalimanı Kemik Hastalıkları EAH

AMAÇ:Bu çalışmada skolyoz cerrahisi sonuçlarımızın sagittal ve koronal plan gövde dengesi, omuz dengesi gibi radyolojik parametrelerin ölçülmesi ile SRS-22r skolyozlu hasta anketi yapılarak değerlendirilmesi amaçlandı. Çalışmada ayrıca cerrahi tedavi etkinliğini gösteren radyolojik parametrelerin ve SRS-22r skolyozlu hasta anketinin preop, erken postop ve takip sonu dönemlerde ölçülen daha önceden belirlenmiş çeşitli radyolojik parametrelerle korelasyonu olup olmadığı nın araştırılması amaçlandı. Aynı zamanda cinsiyet, hastanın Risser skoru, kullanılan implant ve cerrahi yöntem, operasyon yaşı, takip süresi, hastanın eğriliğinin Lenke skorlamasına göre tiplendirilmesi ve Lenke lomber belirleyici ile radyolojik ve klinik sonuçların korelasyonunun olup olmadığını değerlendirilmesi amaçlandı.

YÖNTEMLER:AİS tanısı ile cerrahi tedavi almış olan 48 hasta değerlendirildi. Hastalar Lenke sınıflama sistemine göre sınıflandırıldı ve tüm hastaların preop Risser skorlamaları yapıldı. Ameliyattan önce, postop erken dönemde ve takip sonunda hastaların proksimal torasik (PT), ana torasik (MT) ve torakolomber/lomber cobb açıları (TL/L), torasik kifoz ve lomber lordoz açıları, koronal ve sagittal gövde dengeleri, klavikular tilt aç farkları (CTAD), apikal vertebra rotasyon dereceleri (AVR) ölçüldü. Ayrıca hastalar klinik açıdan takip sonu dönemde SRS-22r skolyozlu hasta değerlendirme anketi ile değerlendirildi.

SONUÇLAR:SRS-22r anket sonuçları ile radyolojik sonuçların karşılaştırılması neticesinde SRS-22r dış görünüm skorları ile preop PT cobb açısı ile takip sonu PT cobb açısı arasında hafif ters yönlü bir korelasyon tesbit edildi. Preop PT cobb açısı değerinin aynı zamanda SRS-22r psikolojik durum skorları ile de hafif ters yönlü korelasyon gösterdiği tesbit edildi. Erken postoperatif TL/L cobb açısı değerinin SRS-22r ağrı skoru ile hafif korelasyon gösterdiği belirlendi. Postop takip sonu TL/L cobb açısı değerinin de ağrı skoru ile aynı yönde hafif derecede korelasyon gösterdiği tesbit edildi. Postoperatif erken dönem AVR açısı ölçümü ile postop omuz dengesi arasında ters yönlü orta dereceli korelasyon tesbit edildi. İlginç olarak, operasyonun gerçekleştiği yaş ile postop omuz dengesi arasında ters yönlü hafif derecede korelasyon saptandı.

Yapılan istatistiksel analizler kliniğimizde kullandığımız AİS hasta değerlendirme sistemimizin ve cerrahi yöntemimizin erken postop dönemde anlamlı bir korreksiyon sağladığını ve bu korreksiyon oranının takip süresince anlamlı düzeyde muhafaza edildiğini göstermiştir. Ayrıca çalışmamızda AVR korreksiyon oranının omuz dengesi ile iyi derecede korelasyon gösterdiğini tesbit etmiş bulunuyoruz.

TARTIŞMA:Postoperatif SRS-22r ağrı ve dış görünüm skorlarını istatistiksel olarak anlamlı düzeyde etkileyecek bir kaç radyolojik parametre tesbit ettik. Fakat bu parametreler bu skorlarla hafif yada orta düzeyli ilişki göstermekteydi. Hem bu nedenle, hem de çalışma popülasyonumuzun küçük olması nedeni ile bu parametrelerin AİS tanılı bir hastayı cerrahi tedaviye hazırlarken preop ve postop radyolojik değerlendirmede rutin olarak kullanılabileceğini söyleyemeyiz.

SS37**SKOLYOZLA BİRLİKTE GÖRÜLEN OMURGA PATOLOJİLERİ VE SIKLIĞI**

Mehmet Bülent Balioğlu, Osman Çimen, Mehmet Fırat Yağmurlu, Mehmet Akif Kaygusuz
MS Baltalimanı Kemik Hastalıkları Eğitim Hastanesi, 3.Ortopedi Kliniği, İstanbul

AMAÇ:Skolyoz tesbit edilen hastaların tüm omurgası manyetik rezonans görüntüleme (MRG) ile incelendi. Karşılaşılan patolojilerin nedenleri, etkiledikleri bölge ve görülme sıklığı araştırıldı.

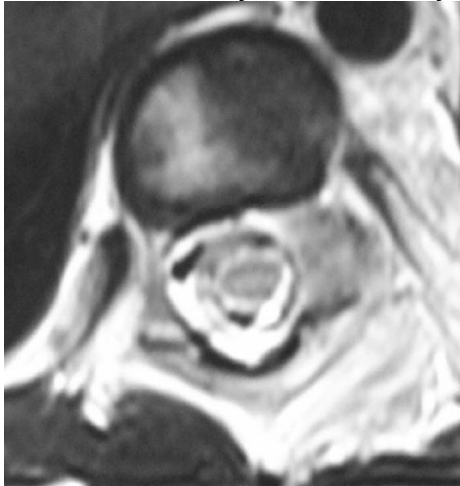YÖNTEMLER:2000-2010 yılları arasında idiopatik, konjenital, neuromuskuler, sendromlara bağlı ve tümör nedeniyle skolyoz tesbit edilerek MRG ile incelenmiş 404 hasta geri dönük olarak değerlendirildi. Hastaların frontal planda eğrilikleri Cobb metodu ile ölçülerek 10 dereceden büyük açılı eğriliği olan hastalar çalışmaya alındı. Skolyoz nedenlerine göre karşılaşılan patolojiler, etkilenen bölgeler ve oranları tesbit edildi.

SONUÇLAR:İdiopatik skolyozlu (İS) 290 hastanın 52 sinde (%17.9); servikal omurgalarda (SO) 9, dorsal omurgalarda (DO) 25, lomber omurgalarda (LO) 21 patoloji tesbit edildi. Konjenital skolyozlu 48 hastanın 43 ünde (%89.5); SO 15, DO 27, LO 23 patoloji bulundu. Nöromuskuler skolyozlu 44 hastanın 30 unda (%68.1); SO 15, DO 15, LO 17 patoloji bulundu. Sendromlu 20 hastanın 12 sinde (%60); SO 5, DO 7, LO (-) patoloji bulundu. Primer omurga tümörü olan 2 hastanın omurgalarında (%100); DO 1, LO 1 patolojik lezyon tesbit edildi. Toplam 139 (%34.4) hastada 181 patoloji tesbit edildi. En sık etkilenen bölge sırası ile %41,4 (75 olgu) DO, %34.2 (62) LO ve %24.5 (44) SO oldu. En sık görülen patoloji syringomyeli %37.4 (67 olguda; SO 22, DO 36, LO 9) ($p>0.05$), konjenital vertebral anomaliler %22.3 (40 olguda, SO 8, DO 22, LO 10) ($p>0.05$), spondilolisthesis %7.2 (13 olguda, SO 1, LO 1) ($p=0.002$), diastometamyeli %5.5 (10 olguda, SO 2, DO 4, LO 4) ($p>0.05$), tethered kord %5.5 (10 olguda, LO 10) ($p>0.05$), schmorl nod %4.4 (8 olguda, DO 5, LO 3) ($p>0.05$), dural ektazi %2.2 (4 olguda, LO 4) ($p=0.019$), serebellar tonsiller herni %1.6 (3 olguda, SO 3) ($p=0.009$), C1-C2 patolojisi %1.6 (3 olguda, SO 3) ($p=0.009$), sipina bifida %2.2 (4 olguda, DO 1, LO 3) ($p>0.05$), myelomalazi %1.1 (2 olguda, DO 2), scheuermann %1.1 (2 olguda, DO 2), lipamatöz kitle %1.1 (2 olguda, LO 2) görüldü.

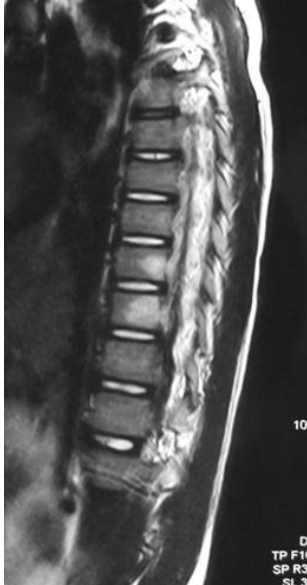TARTIŞMA:Skolyoz nedeninin anlaşılması tedavinin planlanması için ilk ve en önemli basamaktır. Skolyozda omurgalarda ve nöral yapılarda patolojik tutulum varlığının radyolojik ve klinik incelemelerle ayırımı her zaman mümkün olmamaktadır. Özellikle MRG ile skolyozlu hastalarda omurga patolojilerinin erken tesbit edilmesi ve tedavisinin planlanması tedavinin başarısını artırabilir. Çalışmamızda hastaların ortalaması alındığında omurgada patolojik görüntüleme oranı %34.4 bulundu. Konjenital nedenlere bağlı skolyozlarda diğer skolyoz nedenlerine göre daha fazla oranda omurga patolojisi görüldü. En yaygın karşılaşılan omurga patolojisi syringomyeli, en sık etkilenen bölgenin ise DO olduğu tesbit edildi. Sadece tanı amaçlı olarak değil ayrıca skolyoz deformitelerinin düzeltilmesi ve dorsal omurgalara pedikül vida uygulanması sırasında MRG nin cerrahi tedavi esnasında yol gösterici olabileceği düşünüldü.

Skolyoz nedenlerine göre tesbit edilen patolojilerin dağılımı ve görülme sıklığı

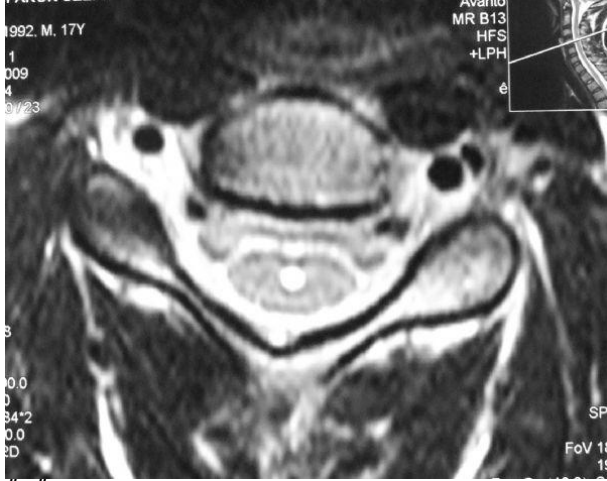| Tanı | Hasta Sayısı | Patoloji Görülen Hasta sayısı (%) | Servikal Omurga | Dorsal Omurga | Lomber Omurga |
|----------------------|--------------|-----------------------------------|-----------------|---------------|---------------|
| İdiopatik Skolyoz | 290 | 52 (%17.9) | 9 | 25 | 21 |
| Konjenital Skolyoz | 48 | 43 (%89.5) | 15 | 27 | 23 |
| Nöromuskuler Skolyoz | 44 | 30 (%68.1) | 15 | 15 | 17 |
| Sendromik Skolyoz | 20 | 12 (%60) | 5 | 7 | - |
| Tümöre bağlı Skolyoz | 2 | 2 (%100) | - | 1 | 1 |
| Toplam | 404 | 139 (%34.4) | 44 (%24.5) | 75 (%41.3) | 62 (%34) |

Osteblastoma, Skolyoz, MRG de aksiyel kesiti

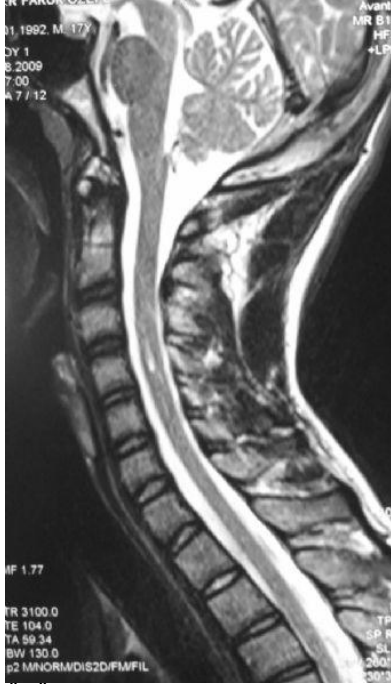ŞŞ, 9 y, K, 30 derece Skolyoz, T10 sol pedikül sahasında Osteblastoma

Osteblastoma, Skolyoz, MRG de Sagittal kesit

ŞŞ, 9 y, K, 30 derece Skolyoz, T10 sol pedikül sahasında ekspansif olmuş, komşu vertebrada ödemle birlikte Osteblastoma olgusu

Servikal Siringomyeli, Aksiyel görünüm.

ÖFÖ, 19 y, E, Gilbert Sendromu, Skolyoz (T8-T11: 19 derece, T11-L3: 22 derece), Servikal 4. omurga seviyesinde medulla spinaliste siringomyeli.

Servikal Siringomyeli, Sagittal görünüm.

ÖFÖ, 19 y, E, Gilbert Sendromu, Skolyoz (T8-T11: 19 derece, T11-L3: 22 derece), Servikal 4. omurga seviyesinde medulla spinaliste siringomyeli.

SS38**POSTERİOR AÇILIMLA TEK SEANSTA UYGULANAN HEMİVERTEBRA REZEKSİYONU
“BEŞ OLGULUK VAKA SUNUMU”**

Erden Ertürer, Seçkin Sarı, Mesut Sönmez, Savaş Çamur, İrfan Öztürk
Şişli Etfal Eğitim ve Araştırma Hastanesi

AMAÇ:Bu çalışmada segmentasyon kusuruna bağlı gelişen konjenital skolyoz tedavisinde posterior hemivertebra rezeksiyonu ve posterior enstrümentasyon ve füzyon uygulanan beş olgu takdim edilmiştir.

YÖNTEMLER:Mayıs 2009 – Ağustos 2010 yılları arasında ameliyat edilen dördü erkek beş hasta çalışmaya alındı. Hastaların yaş ortalaması 10,2 yıl olup (dağılım: 7-14) iki hastada L1, iki hastada T8 ve bir hastada T10 seviyesinde hemivertebra mevcuttu. Hemivertebra üç hastada tam, iki hastada yarı segmente formdaydı. Ortalama takip süresi 13,8 ay (dağılım: 7-20) idi.

SONUÇLAR:Tüm hastalarda posterior hemivertebra rezeksiyonu sonrasında iki hastada üç, bir hastada dört, bir hastada 10 ve bir hastada da 11 seviyeli posterior enstrümentasyon ve füzyon uygulandı. Ortalama ameliyat süresi 292 dakika (dağılım: 205-340), ortalama kanama miktarı 236 cc (dağılım: 180-300) idi. Ortalama Cobb açısı değeri ameliyat öncesi 37,8° (dağılım: 24-48), ameliyat sonrası 8,4° (dağılım: 5-14) olarak ölçüldü. Ortalama korreksiyon miktarı %77,7 olup ameliyat sırasında ya da takip döneminde herhangi bir komplikasyon gözlenmedi.

TARTIŞMA:Posterior yolla uygulanan tek seanslı hemivertebraktomi ve posterior fiksasyon konjenital skolyozun tedavisinde etkili ve güvenli bir yöntemdir. Hemivertebraya yapısal karakter kazanmış uzun kompensatuar eğriliklerin eşlik ettiği olgularda yeterli ve dengeli bir korreksiyonun elde edilebilmesi daha uzun füzyon alanlarını gerektirebilir.

SS39**RİJİT OMURGA DEFORMİTELERİNDE POSTERİOR OSTEOTOMİLERİN KLİNİK VE RADYOLOJİK SONUÇLARI**

Mehmet Bülent Balioğlu, Devrim Özer, Avni İlhan Bayhan, Mehmet Akif Kaygusuz
MS Baltalimanı Kemik Hastalıkları Eğitim Hastanesi, 3.Ortopedi Kliniği, İstanbul

AMAÇ: Omurganın rijit deformitelerinin düzeltilmesi için uygulanan posterior vertebra osteotomisi ile birlikte posterior enstrümantasyonun etkileri araştırıldı. İleri omurga deformiteli hastalarda posterior vertebra osteotomisinin klinik ve radyolojik sonuçları değerlendirildi.

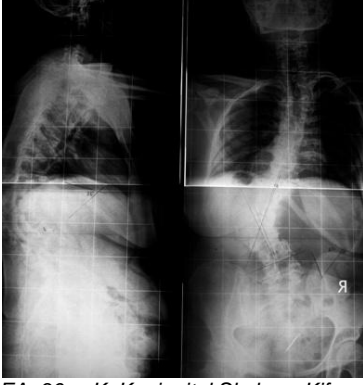YÖNTEMLER: 2007-2009 yılları arasında 6 hastaya (2 erkek, 4 kadın) posteriordan vertebra osteotomisi ve posterior vertebral enstrümantasyon ve füzyon uygulandı. 3 olgu konjenital (2 si skolyoz/kifoz, 1 i skolyoz), 2 olgu daha önce skolyoz için opere edilmiş implant yetmezliği ve omurga deformitesinin ilerlemesine bağlı skolyoz/kifoz, 1 olgu postravmatik kifoz deformitesi idi. Ortalama yaş 26 yıl (16-36), ortalama takip süresi 29.1 ay (18-48) idi. Klinik olarak tüm olguların sagittal ve frontal dengeleri bozulmuştu ve ağrı şikayetleri vardı. Deformite dereceleri Cobb açısı ile frontal ve sagittal planda ölçüldü. Son kontrolde hasta memnuniyeti görsel ağrı cetveli (GAC) ile değerlendirildi.

SONUÇLAR: Hastaların preop frontal Cobb açıları ile son kontrollerindeki açıları karşılaştırıldığında % 38.3 (7.7-77.8) skolyoz deformitesinde düzelme sağlandığı görüldü. Sagittal planda ise kifozda %79.2 (20-166.6), lordozda ise %56 (11.1-223) oranında düzelme elde edildi. Son kontrolde GAC ortalama 8.1 (4-10) bulundu. 1 hasta hariç tüm olgularda cerrahi sonrası memnuniyet yüksekti. İmplant yetmezliği, enfeksiyon, nörolojik bozulma görülmedi.

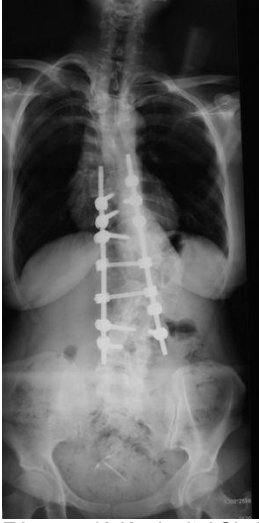TARTIŞMA: Konjenital deformiteler, postravmatik omurga kırıkları ve daha önce opere edilmiş skolyoz hastalarında implant yetmezliği ve eğriliğin ilerlemesine bağlı gelişen skolyoz ve kifoz deformitelerinin cerrahi tedavisi zor olmaktadır. Cerrahi ve anestezi açısından daha az riskli olması ve yeterli düzelme sağlamaya imkan vermesi nedeniyle posterior vertebra osteotomisi ile birlikte posterior enstrümantasyon ve füzyon uygulamalarından başarılı sonuçlar alındı. Buna karşılık lomber segmentlerin tümünün füzyon sahasına dahil edildiği, daha önceden operasyon geçirmiş olgularda başarı şansının ilk defa cerrahi yapılanlara göre daha düşük olduğu görüldü.

Posterior Vertebra Osteotomisi Uygulanan Hastalar Ve Sonuçları

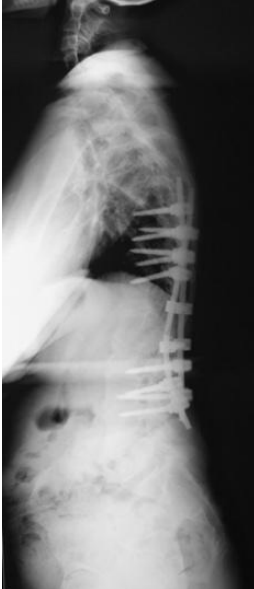| Adı | Yaş (yıl) | Cinsiyet | Takip Süresi | Deformite | Tanı | Cerrahi | Preop-AP Cobb (o) | Son Kontrol-AP Cobb (o) | Düzelme (%) - AP | Preop-LAT Cobb (o) | Son Kontrol-LAT Cobb (o) | Düzelme (%) - LAT | GA C |
|----------|------------------|----------|---------------|---------------|--|--|--------------------------|--------------------------|------------------|---------------------------------------|---------------------------------------|---|------------|
| SK | 18 y | E | 18 ay | Skolyoz-Kifoz | Konjenital Skolyoz, L3 Hemivertebra | L2-L4 Füzyon + L3 seviyesinden Posterior Osteotomi | L1-L4 (45) | L1-L4 (10) | % 77.8 | T2-T12 (30) Kifoz, T12-S1 (45) Lordoz | L1-L4 (20) Lordoz, T12-S1 (50) Lordoz | Kifoz %166.1, Lordoz %11.1 | 9 |
| EA | 36 y | K | 3 yıl | Skolyoz-Kifoz | Konjenital Skolyoz, Multiple Hemivertebra | T9-L4 Füzyon+ T12 seviyesinden Posterior Osteotomi | T12-L4 (65) | T12-L4 (60) | % 7.7 | T10-L2 (56) Kifoz, T12-S1 (36) Lordoz | T10-L2 (20) Kifoz, T12-S1 (53) Lordoz | Kifoz %64.3, Lordoz %47.2 | 10 |
| VA | 20 y | E | 18 ay | Skolyoz-Kifoz | AİS, İmplant yetmezliği, Deformite Progresyonu | T4-L1 Füzyon + T6, T7, T8, T9 seviyesinden Osteotomi | T5-T12 (40), T12-L4 (20) | T5-12 (11), T12-L4 (15) | % 72.5, % 25 | T2-T12 (60) Kifoz, T12-S1 (55) Lordoz | T2-T12 (48) Kifoz, T12-S1 (46) Lordoz | Kifoz %20, Lordoz %16.4 | 8 |
| KP | 15 y 8 ay | K | 19 ay | Skolyoz | Konjenital Skolyoz | T2-L4 füzyon + Lomber osteotomi + Kot Rezeksiyonu | T5-T12 (94), T12-L5 (83) | T5-T12 (57), T12-L5 (70) | % 39.4, % 15.7 | T5-T12 (18) Kifoz, T12-S1 (38) Lordoz | T5-T12 (30) Kifoz, T12-S1 (50) Lordoz | Kifoz %66, Lordoz %31.5 | 8 |
| EK | 31 y | K | 3 yıl | Skolyoz-Kifoz | Adult Skolyoz + implant yetmezliği + Deformite Progresyonu | T10-L5 Füzyon + Lomber Osteotomi + Revizyon | T12-L4 (36) | T12-L4 (25) | % 30.6 | T12-S1 (30) Kifoz | T12-S1 (37) Lordoz | Kifozdan Lordoz %223 | 4 |
| GD | 35 | K | 4 yıl | Kifoz | Posttravmatik Kifoz, L1 fraktürü | T10-L3 Füzyon + L1 seviyesinden Posterior Osteotomi | T12-L2 (2) | T12-L2 (0) | - | T12-L2 (60) | T12-L2 (30) | Lordoz %50 | 10 |
| Ortalama | 29.1 yıl (18-48) | | 26 ay (18-48) | | | | | | 38.3 (7.7-77.8) | | | Kifoz 79.2 (20-166.6), Lordoz 56 (11.1-223) | 8.1 (4-10) |

Konjenital Skolyoz/Kifoz deformitesi, AP-LAT Preop grafi

EA, 36 y, K, Konjenital Skolyoz, Kifoz, Preop grafi.

EA, postop AP grarfi

EA, 36 y, K, Konjenital Skolyoz, Kifoz, Postop 3. yıl, T9-L4 Füzyon + T12 seviyesinden Posterior Osteotomi uygulandı.

EA, postop LATERAL grafi

EA, 36 y, K, Konjenital Skolyoz, Kifoz, Postop 3. yıl, Kifoz %64.3, Lordoz %47.2 oranında düzeldi.

SS40

EKSTREMİTEDE VENÖZ KAN BOŞALTIYARAK VE BOŞALTIYLMADAN TURNİKE UYGULAMASININ İSKAMİ/REPERFÜZYON HASARI ÜZERİNE ETKİLERİ

Serkan İltar¹, Cem Yalın Kılınç², Kadir Bahadır Alemdaroğlu¹, Selahattin Özcan³, Nevres Hürriyet Aydoğan¹, Hatice Sürer⁴, Aytün Şadan Kılınç⁴

¹S.B.Ankara Eğitim ve Araş.Hastanesi, II.Ortopedi ve Trav.Kliniği

²S.B.Erzurum Bölge Hastanesi, Ortopedi ve Trav.Kliniği

³S.B.Mardin Midyat Devlet Hastanesi, Ortopedi ve Trav.Kliniği

⁴S.B.Ankara Eğitim ve Araştırma Hastanesi, Biyokimya Kliniği

AMAÇ:Çalışmamızda, ekstremitte dolaşımındaki kanın esmark bandaj ile boşaltılarak ve boşaltılmadan yapılan turnike uygulamalı cerrahi müdahale sonrası, açığa çıkan iskemi/reperfüzyon hasarıyla ilgili nitrit, nitrat, sülfürhidril, myeloperoksidaz, malondialdehit ve pH düzeylerini ölçerek hangi metodun dokular için daha az zararlı olduğunu bulmayı amaçladık.

YÖNTEMLER:Çalışma, etik kurul onayı alınarak Hardy'nin tanımladığı iskemi/reperfüzyon modeline uygun olarak Yeni Zelanda türü 8'erli 2 grup tavşan üzerinde yapıldı. Grup 1 tavşanlara esmark bandaj ile venöz kan boşaltılıp kalça düzeyinden turnike uygulanırken, grup 2 tavşanlara venöz kan boşaltılmadan direk turnike uygulandı. Her iki grupta da taraf triceps surae kasından turnike öncesi (A örnekleme), 3 saatlik iskemi sonunda turnike açılmadan (B örnekleme) ve turnike açılıp 2 saatlik reperfüzyon sonrasında (C örnekleme) kas biyopsi örnekleri alınarak nitrit, nitrat, sülfürhidril (SH), myeloperoksidaz (MPO) ve malondialdehid (MDA) düzeylerine uygun biyokimyasal yöntemlerle bakıldı.Tüm deneklerden A, B ve C kas biyopsi örnekleri alındığı sırada arteryel kan gazı ve pH incelemeleri yapıp (A,B,C arteryel kan gazları), tansiyon arteryel ve nabız kayıtları tutuldu.

Verilerin analizi SPSS paket programında yapıldı. Gruplar arası farkın önemliliği Student's t testi ve Mann Whitney U testiyle araştırıldı. Gruplar arası karşılaştırmalarda Bonferroni Düzeltmesine göre $p<0.017$ için sonuçlar istatistiksel olarak anlamlı kabul edildi.

SONUÇLAR:MPO, MDA ve SH düzeylerinde gruplara göre süreç içerisindeki değişim istatistiksel olarak anlamlı bulunmamıştır. Kanın boşaltıldığı ve boşaltılmadığı gruplardaki deneklerin zaman içerisinde (A-B-C süreçlerinde) gösterdiği değişiminlerin de benzer olduğu saptanmıştır ($p>0,05$).

Nitrit ve nitrat düzeylerinde gruplara göre süreç içerisinde meydana gelen değişiklik istatistiksel olarak anlamlı bulunmamıştır. Ancak gruplar arasında deneklerin zamana göre süreç içerisinde gösterdiği değişimin farklı olduğu gözlemlenmiştir. A örnekleme ile B örnekleme arasında yüzde değişimi dikkate alındığında grup 2'de, grup 1'e göre istatistiksel olarak anlamlı bir azalma olduğu görülmüştür (nitrit $P = 0,007$, nitrat $P = 0,01$).

Gruplar arasında pH düzeylerinin değişimi değerlendirildiğinde istatistiksel anlamlı fark bulunmadı. Grup içi değerlendirmede; Grup 1 de (kanın boşaltıldığı grup) A'ya (indüksiyon) göre C'de (reperfüzyon) pH düzeyinde anlamlı azalma görüldü ($P=0,002$). Grup 2 de ise pH düzeyi incelendiğinde ise süreç içerisinde istatistiksel olarak anlamlı değişim görülmedi ($P=0,052$).

TARTIŞMA:Sonuç olarak venöz kan boşaltılmadan uygulanan turnike sonrası dokuda NO yıkım ürünleri olan nitrit ve nitrat daha az oluşmaktadır. Ayrıca pH daki düşüş de kanın boşaltılmadığı grupta daha az görülmektedir. Bizim düşüncemize göre venöz kan boşaltılmadan uygulanan turnike sonrası iskemi/reperfüzyon süreci daha az zararlı sonuçlanmaktadır.

SS41

KALKANEUS KIRIĞI CERRAHİSİNDE EKSTENSİL LATERAL VE SİNUS TARSI YAKLAŞIMLARININ ERKEN DÖNEM SONUÇLARININ KARŞILAŞTIRILMASI

Kaan Irgit, Gerard Cush, Patrick Maloney, Blake Moore, Zhiyong Hou, Steven Lillmars, James Widmaier, Wade Smith

Geisinger Medical Center

AMAÇ:Hipotezimiz, eklem içi kalkaneus kırıklarının cerrahi tedavisinde mini bir insizyon olan sinus tarsi yaklaşımının (STY) kullanılmasının, ekstensil lateral yaklaşıma (ELY) oranla daha az ameliyat sonrası komplikasyon ve yara problemine yol açacağı, bununla birlikte iki cerrahi teknik ile benzer fonksiyonel sonuçlara ulaşılabileceğidir. Bu amaçla her iki cerrahi tekniğin kullanıldığı demografik özellikleri benzer iki grup hasta komplikasyonlar, yara iyileşme oranları ve fonksiyonel sonuçlar açısından karşılaştırıldı.

YÖNTEMLER:Kliniğimizde ameliyat edilen eklem içi kalkaneus kırığı olan hastaların tıbbi kayıtları ve radyolojik bulguları retrospektif olarak incelendi. Bu kırıklardan ELY ve STY ile ameliyat edilenler belirlendi. Kırık sınıflaması OTA/AO ve Sander sınıflamasına göre yapıldı. Kapalı eklem içi kırıklar, ≥ 18 yaş hastalar ve belirtilen cerrahi tekniklerle ameliyat edilen hastalar çalışmaya dahil edildi. < 18 yaş hastalar, dil tipi kırıklar, daha önceden kalkaneus yaralanması geçiren hastalar, açık kırıklar, konservatif tedavi edilen veya perkütan cerrahi ile tedavi edilen hastalar çalışma dışı bırakıldı. Radyolojik değerlendirmede Gissane ve Bohler açıları kullanıldı.

SONUÇLAR:44 hastanın(her iki grupta 22'şer hasta) 48 kalkaneus kırığı çalışmaya dahil edildi. Heri iki grupta iki bilateral kırıklı hasta vardı. Her iki grubun ortalama takip süresi en az 12 ay idi. Her iki grup arasında erkek-kadın oranları, kırık sınıflamalarının sayısal dağılımı, hastaların yaş ortalamaları eşit idi. ELY uygulanan tüm hastalarda plak ve vida tespiti kullanılırken STY grubunda tespit plak-vida veya sadece vida ile yapıldı. ELY grubunda erken dönem komplikasyonların dağılımı sural nörit (4 hasta, %17), derin enfeksiyon (4 hasta, %17), nekroz (4 hasta, %17), kronik seröz drenaj (3 hasta, %13), yüzeysel enfeksiyon (1 hasta, %4.5) şeklinde olurken, STY grubunda komplikasyonlar sural nörit (7 hasta, %29) ve yara nekrozu (1 hasta, %4.5) idi. ELY grubunda 6(%25) hastaya ikincil cerrahi(2 artrodez, 4 yara iyileşme problemi nedeniyle) gerekti. STY grubunda 1(%4) hastaya irritasyon nedeniyle implant çıkarımı uygulandı. STY grubunda hiçbir hastada yüzeysel veya derin enfeksiyon gelişmedi(Tablo 1). Bohler ve Gissane açıları göz önüne alındığında her iki gruptaki radyolojik düzelme eşit miktarda idi. ELY grubunda yaralanma ile cerrahi arasında geçen süre STY grubuna göre istatistiksel olarak daha uzundu(14.75 +/- 1.04 güne karşılık 11 +/- 1.18 gün, $p=0.02$).

TARTIŞMA:Eklem içi kalkaneus kırıklarının cerrahi tespitinde STY kullanılması kısa dönem takiplerde ELY ile benzer radyolojik ve fonksiyonel sonuçlar gösterdi. STY kullanılan hastalarda ameliyat sonrası dönemde istatistiksel olarak anlamlı olarak daha az yara iyileşme problemi ve enfeksiyon görüldü. İki tekniğin uzun dönem takip sonuçlarını ve subtalar artroz gelişime riskini gösterecek çalışmalar yapılması gereklidir.

Tablo1

| | 82-C2, n | 82-C3, n | Yara Nekrozu | Derin Enfeksiyon | Yüzeysel Enfeksiyon | Seröz Akinti | Sural Nörit | İkincil Cerrahi |
|-----|----------|----------|--------------|------------------|---------------------|--------------|-------------|-----------------|
| STY | 11 | 13 | 4.5% | - | - | - | 29% | 4% |
| ELY | 9 | 15 | 17% | 17% | 4.5% | 13% | 17% | 25% |

Her iki cerrahi teknik için kırık tiplerinin ve komplikasyonların karşılaştırılması.

SS42**TRAVMA SONRASI AYAK BİLEĞİ ARTROZU GELİŞEN OLGULARDA ARTRODEZ CERRAHİSİNİN KLİNİK SONUÇLARI**

Cem Çopuroğlu¹, Barış Yılmaz², Mert Özcan¹, Mert Çiftdemir¹, Nurettin Heybeli¹

¹Trakya Üniversitesi Tıp Fakültesi, Ortopedi ve Travmatoloji Ana Bilim Dalı, Edirne

²Adıyaman Besni Devlet Hastanesi, Adıyaman

AMAÇ:Bu çalışmada, kliniğimizde 2002- 2009 tarihleri arasında,ayak bileği artrozu tanısı ile cerrahi olarak tedavi edilen 34 olgunun klinik sonuçlarını değerlendirmeyi amaçladık.

YÖNTEMLER:Çalışmamızda kliniğimizde ayak bileği artrozu tanısı konarak artrodez cerrahisi uygulanan 39 olgu tespit edildi Bunlardan takibi yapılabilen 34 olgu çalışmaya dahil edildi. Olguların 20 si bayan 14 ü erkekti. Olguların yaş ortalaması 44.7 (18- 71) dir. Olguların artroz gelişme nedenleri; 4 olguda ayak bileğinde idyopatik artroz, 4 olguda romatoid artrit ve 26 olguda post-travmatik artrozdu.3 hastada eksternal fiksator, 25 hastada vida ve 6 hastada kalkaneotalotibial çivi kullanıldı. Enfeksiyon gelişen olgular debridman ve kültür sonucuna göre antibiyoterapi ile tedavi edildi. Cerrahi sonuçlar ayak bileği artrodezi sonrasında subjektif ayak skorlamasına ve Maryland ayak skoruna göre değerlendirildi

SONUÇLAR:Olguların ortalama takip süresi 19.3 aydır. Yirmi dokuz hastada (%85.3) kemik kaynaması 3 ila 7 (ortalama 4.9) ayda gelişti. Takip sonucunda 5 hastada kaynamama, 3 hastada yüzeysel ve 1 hastada derin enfeksiyon ile karşılaştık. Kaynamama nedeniyle 5 hasta otolog greft konarak tekrar ameliyat edildi. Bunların hepsinde 4 ile 9 (ortalama 6.1) ayda kaynama gerçekleşti. Hem subjektif ayak skoruna göre ve hem de Maryland ayak skoruna göre elde edilen sonuçlara göre 5 hastada mükemmel, 25 hastada iyi, 4 hastada orta sonuç elde edildi. Kötü sonuca ise hiç rastlanmadı.

TARTIŞMA:Travma sonrası ayak bileği artrozu gelişen olgularda artrodez başarılı bir cerrahi girişimdir. Farklı artrodez yöntemlerinin kaynama süresi ve fonksiyonel sonuçlar bakımından birbirlerine üstünlüğü görülmemiştir.

SS43

DİSTAL TİBİA KIRIKLARININ İNTRAMEDÜLLER ÇİVİ VE BLOKLAMA VİDA KOMBİNASYONU İLE TEDAVİSİ

Mustafa Seyhan¹, Barış Kocaoğlu², Ufuk Nalbantoğlu², Arel Gereli¹, Metin Türkmen²

¹Acıbadem Kadıköy Hastanesi

²Acıbadem Üniversitesi Tıp Fakültesi

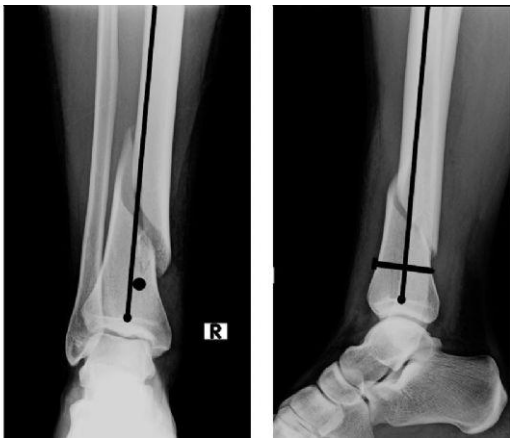
AMAÇ:Bu retrospektif çalışmanın amacı distal tibia kırıklarının intramedüller çivi ve blok vidası kombinasyonu ile tedavisinin teknik ayrıntılarını belirlemek ve bu tedavi yönteminin klinik sonuçlarını ve yararlarını sunmaktır.

YÖNTEMLER:Kliniğimizde Mayıs 2004 ve Eylül 2009 tarihleri arasında distal tibia kırığı olan, intramedüller çivi ve blok vida kombinasyonu ile tedavi edilen 21 hasta retrospektif olarak incelendi. Bu hastaların hepsinde peroperatif olarak distal tibia kırıklarına yönelik intramedüller çivi uygulamasının ardından floroskopi altında yeterli redüksiyon elde edilmemesi sonrası bloklama vidası kullanıldı. 18 hastada blok vidaları medialden yerleştirilirken, bir hastada antero-medialden ve iki hastada ise posteriordan yerleştirildi. Hastaların hepsinde peroperatif uygun redüksiyon sağlandı. Hastalar klinik ve radyolojik olarak ortalama 21.0 (12-36) ay takip edildiler. Ortalama takip süresi sonrası kırık kaynaması ve kırık dizilimi radyolojik olarak takip edildi ve hesaplandı.

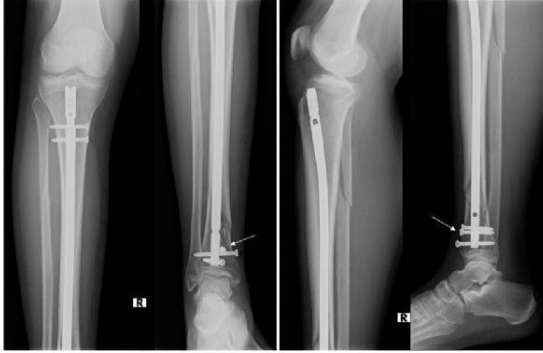SONUÇLAR:Peroperatif olarak Sagittal ve koronal planlarda nötral veya 5° 'den az açılı dizilim elde edildi. Hiç bir hastada enfeksiyona rastlanmadı. Sadece bir hastada blok vidası yerleştirilmesi sırasında longitudinal fissür oluştu ancak herhangi bir dizilim problemi oluşturmadı. Bir hastada 8° derece fleksiyon deformitesi ile birlikte postoperatif 9 ay sonunda kaynama görülmemesi üzerine 2. defa ameliyat edildi. İmplantlar çıkarılmadan sadece otogreftleme ile 8° eklem yönünde açılanma ile kaynama elde edildi.

TARTIŞMA:Bu çalışmanın sonucunda elde edilen veriler, distal tibia kırıklarına yönelik olarak intramedüller çivi tedavisi uygulandığı durumlarda peroperatif olarak uygun dizilim sağlanamadığı zaman blok vida uygulamasının bize uygun ve efektif dizilim sağladığını göstermektedir. İntramedüller çivi tedavisinin bloklama vidası ile kombinasyonu, distal tibia kırıklarının efektif tedavisinde, daha az insizyon yeri morbitesi ve düşük enfeksiyon riski oluşturması bakımından önemli bir tedavi alternatifi haline getirebilmektedir.

Şekil 1



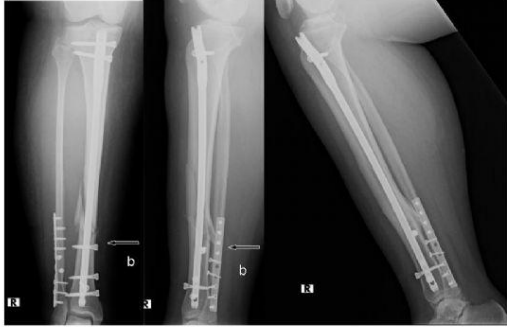Anteromedialden yerleştirilen blok vidasının peroperatif planlaması

Şekil 2

Anteromedialden yerleştirilen blok vida kombinasyonunun postoperatif ön-arka ve yan radyografisi

Şekil 3

b



Medialden yerleştirilen blok vidasının dizilimi düzeltici etkisi ve uzun dönem takip sonuç radyografisi

SS44**KIRSHNER TELİ TESPİT VE KOMPRESYONU SAĞLAYAN BİR ARAÇ**

Emre Karadeniz¹, Meriç Enercan², Ahmet Alanay², Muharrem Yazıcı³, Azmi Hamzaoğlu², Mümtaz Alpaslan³

¹Başkent Üniversitesi, Tıp Fakültesi, Ortopedi ve Travmatoloji A.D., İstanbul

²Florence Nightingale Hastanesi, İstanbul

³Hacettepe Üniversitesi, Tıp Fakültesi, Ortopedi ve Travmatoloji A.D., Ankara

AMAÇ:Patent ile koruma sürecindeki yeni tanımlanan Kirshner-teli tespiti ve kompresyonu amaçlı aracın, biyomekanik özelliklerini tanımlamak.

YÖNTEMLER:Araç; 8mm çapında ve 5mm uzunluğunda silindir şeklindedir ve ortasında 1.2mm kirshner teli için delik bulunmaktadır. Araç birbirine yivler aracılığı ile geçen iki parçadan oluşmaktadır. Üstteki parça bir kapak olarak fonksiyon görmektedir. Alttaki parça ise 3 adet topun yerleşmesi için 3 adet huni şeklinde oluk içermektedir. Toplar 2.5mm çapında ve magnetik aktiftir.

Kilitleme mekanizması, huni şeklindeki oluklara yerleştirilen toplar sayesinde gerçekleşmektedir (Şekil 1). İleri doğru harekette toplar huni şeklindeki oluğun daha geniş olan tabanına doğru hareket etmekte ancak geri doğru çekildiğinde ise toplar huni şeklindeki bu olukların dar olan kısmına sıkışmakta ve kirshner telinin hareket etmesine izin vermemektedir. Bu mekanizma ile kırık hattının her iki tarafına yerleştirilen bu cihazlarla kırık hattında kompresyon sağlanabileceği ve tespitin korunabileceği düşünülmüştür.

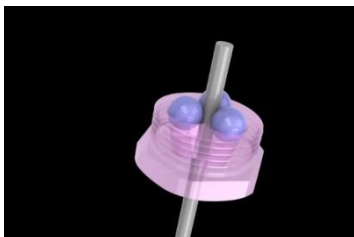
Bu araçların kırık tedavisi sonrası çıkartılmasında ise toplar magnetik aktif olduklarından miknatis yaklaştırılması sonrası huninin geniş kısmına doğru geri kaçmakta ve kirshner telini gevşetmektedir.

Biyomekanik çalışma için iki grup oluşturulmuştur. Birinci grupta; bu araçların ne kadar kuvvet ile tutunma sağladığını tanımlanması için araçlar kirshner teline tutturulup sıkıştırılmıştır. Bu sistemlere artan çekme kuvveti uygulanmış ve deneyler sistemin tamamen gevşemesi ile sonlandırılmıştır. Sistemin tamamen gevşemesi esnasındaki en yüksek kuvvet ve uzama veri olarak alınmıştır.

İkinci grupta ise araçların tekrarlayan kuvvetler karşısındaki davranışını değerlendirmek amaçlanmıştır. Araçlar kirshner teli üzerine tespit edildikten sonra 450 newton kuvvetinde 100 kez tekrarlayan kuvvet uygulanmıştır. Sistemin tamamen gevşeyip gevşemediği ve her siklustaki uzama veri olarak değerlendirilmiştir.

SONUÇLAR:Birinci grupta 10 deney sonunda ortalama en yüksek tutunma kuvveti 920 Newton (837-1026 N) ve ortalama uzama 5 mm idi. İkinci grupta ise 10 deney sonunda hiç sistemin tamamen gevşemesi tespit edilmezken, bir siklustaki ortalama en fazla uzama 1,2mm idi.

TARTIŞMA:Kırıkların tespitinde bu araçların kullanılması yeni bir tedavi seçeneği olabilir. Bu araçlar aracılığı ile kırık hattında kompresyon ve tespit sadece kirshner telleri kullanılarak mümkün gözükmektedir. Miknatislar yardımı ile implant çıkartılması ortopedik cerrahide yepyeni bir yaklaşım olarak yer bulabilir. Ancak bu araçların davranışlarının tespiti için daha fazla çalışmaya ihtiyaç vardır.

Şekil-1

SS45**KIRSHNER TELİ TUTUCUSU'NUN TİBİA MEDİAL PLATO KIRIĞI SİMULASYONUNDA BİYOMEKANİK DEĞERLENDİRİLMESİ**

Emre Karadeniz¹, Emre Demirçay¹, Gökhan Baysal⁵, Muharrem Yazıcı², İsmail Cengiz Tuncay⁴, Azmi Hamzaoğlu³

¹Başkent Üniversitesi Tıp Fakültesi, Ortopedi ve Travmatoloji A.D., İstanbul

²Hacettepe Üniversitesi Tıp Fakültesi, Ortopedi ve Travmatoloji A.D., Ankara

³Florange Nightingale Hastanesi, Ortopedi ve Travmatoloji A.D., İstanbul

⁴Başkent Üniversitesi Tıp Fakültesi, Ortopedi ve Travmatoloji A.D., Ankara

⁵İstanbul Teknik Üniversitesi, Makina Mühendisliği, Biyomekanik Bölümü, İstanbul

AMAÇ:Abstract numarası 0185 olarak kaydedilen çalışmada tanımlanmış Kirshner teli tutucularının tibia medial plato kırığı simülasyonunda davranış şekillerinin biyomekanik olarak değerlendirilmesi.

YÖNTEMLER:Mezbahada veteriner onayı ile kesilmiş 1-2 yaşlarındaki koyunların arka uzuv tibiaları diafiz ortasından yatay olarak kesildi. Proksimal parça sentetik çimento ile diafiz kısmından plakalara tespit edildi. Medial plato, eklem medial kenarından 1,5 cm uzaktan dikine kesilerek kırık simülasyonu oluşturuldu. Kirshner teli tespiti ve kompresyonu için kullanılan araçlardan ilki butress etkisi yaratmak amacı ile kırık hattını en alt kenarına 1,2 mm'lik kirshner teli üzerinden yerleştirildi ve özel olarak tasarlanmış el aletleri ile tespit edildi. İkinci ve üçüncüsü araçlar ise eklem seviyesinden en az 0,5 cm aşağıda olacak şekilde yine 1,2mm'lik kirshner teli üzerinden özel olarak tasarlanmış el aleti ile tespit edildi. Kırık hattına paralel ve 1 mm mesafeden, dikine giderek artan kompresyon kuvveti uygulandı. Sisteme uygulanan kompresyon kuvveti 3000 Newton'a geldiğinde veya sistem tamamen gevşediğindeki deney sonlandırıldı. Yapılan 10 deneyin sonunda uygulanabilen en yüksek kuvvet ve bu esnadaki çökme miktarı veri olarak değerlendirildi.

SONUÇLAR:Deneylerin sonunda hiç bir kirshner teli tutucusunda gevşemeye rastlanmadı. Sisteme uygulanan ortalama kompresyon kuvveti 2509 Newton (1706-2999 N) idi. Deney sonu toplam çökme miktarı ortalama 22.5 mm (15-31 mm) idi. Deneylerin tümünde sistem çökmesi kemiklerin parçalanması sonucunda gerçekleşti.

TARTIŞMA:Kirshner teli tutucusu olarak kullanılabilir bu araçların tibia medial plato kırıklarında sağladıkları tutunma yeterli düzeydedir. Ancak elde edilen çökme miktarının şimdiye kadar tanımlanmış tespit yöntemleri ile karşılaştırmalı değerlendirmelerin yapılacağı ek çalışmalara ihtiyaç vardır.

SS46**ÇOCUK FEMUR DİAFİZ KIRIKLARI TEDAVİSİNDE KLİNİK SONUÇLARIMIZ**

Levent Adıyeko, Atilla Polat, Mehmet Kerem Canbora, Hasan Bombacı, Mücahit Görgeç
Haydarpaşa Numune Eğitim ve Araştırma Hastanesi

AMAÇ:Kliniğimizde çocuk femur diafiz kırığı nedeni ile, konservatif ve cerrahi yöntemle tedavi edilmiş hastaların, uygulanan tedavi yöntemi ile elde edilen sonuçları ve bu sonuçlara etki eden faktörler irdelenmiştir.

YÖNTEMLER:2004-2009 yılları arasında kliniğimizde tedavi edilen 92 femur diafiz kırıklı hastanın, inceleme kriterlerine uyan 52'si üzerinde bu çalışma yürütülmüştür.Hastalar yaş,cinsiyet, taraf, hastanede kalış süresi, takip süreleri, travma nedeni, tedavi yöntemi, kırık tipi ve yeri, kısalık, angulasyon, ayak uyluk açısı(AUA), yürüme açısı(YA), bakımından incelendi.

SONUÇLAR:Ortalama yaş 8.15(34 erkek/18 kız), 26 sağ/25 sol taraf.29 hastada konservatif, 23 hastada cerrahi tedavi uygulandı.Hastanede ortalama kalış süresi konservatif/cerrahi 18.3 gün/12.8 gün.Ortalama takip süresi 33.8 ay.Travma nedeni, 22 yüksekten düşme, 19 trafik kazası, 9 üzerine ağırlık düşmesi, 1 çocuk suistimali, 1 ateşli silah yaralanması.Kırık yerine göre, 10 femur 1/3 proksimal, 36 1/3 orta(diafiz), 6 1/3 distal.Kırık tipi, 24 transvers,11 oblik, 15 spiral, 3 parçalı.Konservatif tedavi edilenlerde, erken dönem/son kontrol, ortalama kısalık 11.6mm, angulasyon AP planda 13.5°/5.9°, lat planda 15.25°/9.5°, cerrahi tedavi uygulananlarda ortalama erken dönem/son kontrolde, angulasyon AP planda1.7°/ 0.4° lateral planda 0.8°/0.8°, kısalık 0.2mm.Konservatif tedavi/cerrahi tedavi uygulaması AUA 10/12 hastada değişmezken, 16/3 hastada artmış, 3/6 hastada azalmış, YA 11/ 14 hastada değişmezken, 14/2 hastada artmış, 4/5 hastada azalmış olarak bulundu.Konservatif/cerrahi tedavi edilenlerde, kırık taraf diğerinden 7/6 hastada daha uzun, 3/2 kısa, 19/13 eşit bulundu.

TARTIŞMA:Bu çalışma sonunda çocuk femur kırıkları, en sık trafik kazası sonucu, diafiz bölgesinde, spiral kırık şeklinde görülmüştür.Çocuk femur diafiz kırıklarında hızlı iyileşme,angulasyon ve kısalık gibi deformasyonların kendiliğinden iyileşme potansiyeli nedeni ile ilk tedavi seçeneği konservatif tedavi olsada, bu çalışmada hastanede kalış süresi, son kontrollerdeki AP ve lateral planda kısalık ve angulasyon miktarı, AUA ve YA konservatif tedavi edilenlerde anlamlı biçimde fazla olarak bulunurken, uzun süreli takiplerde her iki tedavi yönteminde ortaya çıkan ekstremitte eşitsizlik miktarı az ve birbirine benzer olarak bulunmuştur.

SS47**İNTRAMEDÜLLER ÇİVİ VE KİLİTLİ PLAKLA TEDAVİ EDİLEN FEMUR ÜST UÇ KIRIKLARINDA YÜK DAĞILIMININ DANSİTOMETRİ İLE KARŞILAŞTIRILMASI**

Fuat Bilgili, Murat Gül, Armağan Arslan, Cüneyt May, Atilla Sancar Parmaksızoğlu
Taksim Eğitim ve Araştırma Hastanesi Ortopedi ve Travmatoloji Kliniği

AMAÇ:İnstabil femur üst uç kırıklarının proksimal femoral çivi ve minimal invazif kilitle plak ile tedavisi sonrası kırık proksimali (bölge 1), kırık distali ile implant alt uç arasındaki femur diafizi (bölge 2) ve implant distalindeki femur diafizi (bölge 3) kemik dansitometrelerinin sağlam taraf ile karşılaştırılıp bu implantlardaki yük dağılımının kemik yoğunluğu üzerine etkilerinin araştırılmasıdır.

YÖNTEMLER:Femur proksimal uç kırığı tanısıyla çalışmaya dahil edilen 19 hastanın (10 erkek, 9 kadın) 9'u minimal invazif kilitle plak (grup 1), 10'u proksimal femoral çivi (grup 2) ile tedavi edildi. Hastaların ameliyatlı ve ameliyatsız taraf femur kemik yoğunlukları DEXA yöntemi ile ölçüldü. Hastaların yaş ortalaması 68 (dağılım 56-91) yılıdır. Ortalama takip süresi 17.4 (dağılım 12-37) aydır. Çalışmada her iki grupta sağlam taraf ile ameliyatlı tarafın kemik yoğunluğu karşılaştırıldı. Daha sonra iki taraf arasındaki yoğunluk farkı her iki grup arasında karşılaştırıldı.

SONUÇLAR:Grup 2'de bölge 1 ve 2'deki kemik yoğunluğu ameliyatlı tarafta sağlam tarafa göre istatistiksel açıdan anlamlı derecede daha yüksek bulundu ($p<0.05$). Kemik yoğunluğu farkı bölge 2'de Grup 2'de istatistiksel olarak anlamlıydı ($p<0.05$).

TARTIŞMA:Proksimal femoral çivi ile tedavi edilen femur üst uç kırıklarında sağlam tarafa göre kemik yoğunluğunun yüksek olması yük dağılımının daha çok kemik üzerinden olduğunu düşündürmektedir. Çivinin medüller boşluğu daraltarak kemik yoğunluğunu artırmış olabileceği gözardı edilmemelidir. Ayrıca kemik yoğunluğunun yüksek olması iyi bir kırık stabilitesinin ve hızlı bir iyileşmenin olduğunun dolaylı yünden göstergesi olabilir.

SS48**YAŞLI PERTROKANTERİ KIRIKLI HASTALARIN CERRAHİ TEDAVİSİNDE
ANTIROTASYONEL PROKSİMAL FEMUR ÇİVİSİ (PFNA)**

Levent Karapınar, Mert Kumbaracı, Mustafa İncesu, Ahmet Savran, Ahmet Kaya, Ahmet İmerci
S.B. Tepecik Eğitim ve Araştırma Hastanesi, 1. Ortopedi ve Travmatoloji Kliniği İzmir

AMAÇ:Yaşlı hastaların pertrokanterik kırıklarının cerrahi tedavisinde mevcut osteoporozla bağlı olarak dengeli tespitin elde edilmesinin ve devam ettirilebilmesinin bazı zorlukları vardır. Bu sorunu çözmek için birçok tespit aracı geliştirilmiş olsa da, tespit aracı seçiminde tartışma halen devam etmektedir.

YÖNTEMLER:Biz 78 pertrokanterik kırıklı hastayı antirotasyonel proksimal femur çivisi (PFNA) ile tedavi ettik. Kırıkların hepsi kapalı olarak redükte edildi. Yedi hasta 8 ay içerisinde öldü. Geri kalan 71 hastanın izlem detayları değerlendirildi. Hastalarımızın ortalama yaşı 80.75 ± 6.42 (71-96) idi.

SONUÇLAR:Bütün kırıklar 14 hafta içerisinde iyileşti. Ortalama cerrahi süresi 44.68 ± 8.44 (30-73) dakika ve cerrahi sırasında ortalama kan kaybı 126.77 ± 49.04 (50-300) ml idi. Bir hasta sarmal bıçağın uygun olmayan pozisyonu nedeniyle tekrar ameliyat edildi. Üç hastada lateral korteks kırığı ve bir hastada da trokanter major kırığı görüldü. Hastaların % 78.7'si son izlemde kırık öncesi aktivite seviyesine geri döndü.

TARTIŞMA:PFNA, etkili tespit gücü, basit uygulama yöntemi, kısa cerrahi süresi ve az kan kaybı ile bu kırıkların mekanik sorunlarının çözümünde etkili bir tedavi yöntemidir.

SS49**STANDART VE MİNİ-İNVASİF UYGULANAN DHS OSTEOSENTEZLERİNE AİT
RADYOLOJİK SONUÇLARIN KARŞILAŞTIRILMASI**

Erden Ertürer, Seçkin Sarı, Faik Seçkin, Yunus Öç, İrfan Öztürk
Şişli Etfal Eğitim ve Araştırma Hastanesi

AMAÇ:Dinamik kalça çivisi osteosentezinin standart veya mini-invasif yöntemle uygulanması mümkündür. Bu çalışmada iki yönteme ait ameliyat sonrası erken dönem radyolojik sonuçların karşılaştırılması amaçlanmıştır.

YÖNTEMLER:1996 – 2004 yılları arasında standart açılımla DHS uygulanan 97 hasta (Grup 1) ile [65 erkek (%67.1), 32 kadın (%32.9), yaş ortalaması 73.03 (Dağılım: 36-104)], 2005-2010 yılları arasında mini-invasif yöntemle DHS uygulanan 70 hastaya (Grup 2) ait [33 erkek (%47.14), 37 kadın (%52.86), yaş ortalaması 69.85 (Dağılım: 21-95)] erken dönem radyolojik sonuçlar geriye dönük olarak incelendi. Tüm olgularda AO tip I ve tip II kırık mevcuttu. Redüksiyon değerlendirilmesi Fogognolo kriterlerine göre yapıldı. Kalça vidasının baş içindeki konumu için Cleavaland zonları kullanıldı. Radyolojik olarak kollofemoral açı, TAD mesafesi ile plağın femur diafizi ile yaptığı açı değerleri ölçüldü. Elde edilen sonuçlar istatistiksel olarak kıyaslandı.

SONUÇLAR:Redüksiyon kalitesi açısından standart açılım uygulanan hastaların %82.53'ü iyi, %12.37'si kabul edilebilir grupta yer alırken mini-invasif açılım uygulanan hastaların %75.71 iyi, %21.42 kabul edilebilir olarak değerlendirildi. Cleavaland zonları açısından grup 1'de hastaların %82.47'si, grup 2'de ise %87.14'ü güvenli bölgede bulundu. Kollofemoral açı değerleri ortalaması grup 1'de 139.07⁰, grup 2'de 142.15⁰, TAD değeri ortalaması grup 1'de 31.41 mm, grup 2'de 25.27 mm, plak-diafiz açısı ortalaması grup 1'de 2.49⁰, grup 2'de 3.4⁰ olarak ölçüldü. Elde edilen sonuçlar arasında istatistiksel olarak anlamlı fark saptandı.

TARTIŞMA:DHS'nin standart açılımla uygulanması redüksiyon kalitesi ve plağın femur diafizine yerleşimi açılarından daha iyi sonuç göstermekle birlikte, kalça vidasının baş içindeki yerleşimi mini-invasif metotta daha başarılı görülmektedir. Bulunan sonuçlar istatistiksel olarak anlamlı almakla birlikte klinik sonuçlarla desteklenmesi uygun olacaktır.

SS50**HUMERUS ALT UÇ KISMI EKLEM İÇİ KIRIKLARININ CERRAHİ TEDAVİSİNDE, OLEKRANON OSTEOTOMİSİ MUTLAKA GEREKLİ MİDİR?**

Cem Çopuroğlu¹, Barış Yılmaz², Mert Çiftdemir¹, Mert Özcan¹, Kenan Sarıdoğan¹

¹Trakya Üniversitesi Tıp Fakültesi, Ortopedi ve Travmatoloji Ana Bilim Dalı, Edirne

²Besni Devlet Hastanesi, Adıyaman

AMAÇ:Humerus alt uç kısmi eklem içi kırığı nedeniyle açık redüksiyon ve paralel plak tekniği ile internal tespit uygulanan olgularda olekranon osteotomisinin gerekliliği ve klinik sonuçlar üzerine etkilerinin incelenmesi amaçlandı.

YÖNTEMLER:Kliniğimizde, 2006-2010 yıllarında, humerus alt uç kısmi eklem içi kırığı nedeniyle açık redüksiyon ve paralel plak tekniğiyle internal tespit uygulanan 41 olgu incelendi. Olguların tümü AO sınıflamasına göre B tipi olup, olekranon osteotomisi uygulanan ve uygulanmayanlar olarak 2 gruba ayrıldı. Cerrahi süre, komplikasyon gelişip gelişmediği ve kaynama süreleri karşılaştırıldı. Fonksiyonel sonuçlar Mayo dirsek performans skoru ve Kol, Omuz ve El Engellilik (DASH) skoru ile değerlendirildi

SONUÇLAR:Humerus alt uç kısmi eklem içi kırığı nedeniyle 22 hasta (16 erkek, 6 kadın) olekranon osteotomisi ile, 19 hasta (11 erkek, 8 kadın) olekranon osteotomisi yapılmadan açık redüksiyon ve paralel plak tekniğiyle tedavi edildi. Kırık ile ameliyat zamanı arasındaki süre ortalama 4,29 gün (1-14 gün) ve ortalama takip süresi 19,4 ay (12-36 ay) idi. Olekranon osteotomisi uygulananların cerrahi süreleri ortalama 133 dakika, uygulanmayanlarda ortalama 171 dakika idi. Her iki grupta da ciddi cerrahi komplikasyona rastlanmazken osteotomi uygulanmayan sadece 1 olguda erken dönemde materyal yetmezliği nedeniyle revizyon uygulandı. Radyolojik olarak her iki grupta da kaynama süreleri arasında fark ve sorunla karşılaşılmadı. Toplam hareket açıklığı osteotomi yapılanlarda ortalama 89,6 derece, yapılmayanlarda 93,2 derece bulundu. Mayo dirsek performans skoru ortalama osteotomi yapılanlarda 85,4, yapılmayanlarda 90,2 bulundu.

TARTIŞMA:Olekranon osteotomisi yapılmayan olgularda olumsuz olarak sadece cerrahi süre uzarken, komplikasyon oranı ve kaynama süresi açısından fark görülmemiştir. Avantaj olarak ise daha iyi hareket eklem açıklığı ve fonksiyonel sonuç elde edilmiştir. Sonuç olarak eklem içi humerus alt uç kırığı nedeniyle açık redüksiyon ve paralel plak tekniğiyle internal tespit uygulanan olgularda olekranon osteotomisi eklem bütünlüğünü sağlamak amacı ile zorunlu olmadıkça yapılmamalıdır.

SS51

DİSTAL HUMERUS KIRIKLARINDA LATERAL İNSİZYONLA DİSTAL HELİKAL (SARMAL) KİLİTLİ PLAK UYGULAMA TEKNİĞİMİZ

Murat Gül¹, Sami Sökücü², Seçkin Basılğan³, Ufuk Özkaya¹, Harun Mutlu¹, Atilla Sancar Parmaksızoğlu¹

¹S.B. Taksim Eğitim ve Araştırma Hastanesi, İstanbul

²S.B. Baltalimanı Kemik Hastalıkları Eğitim ve Araştırma Hastanesi, İstanbul

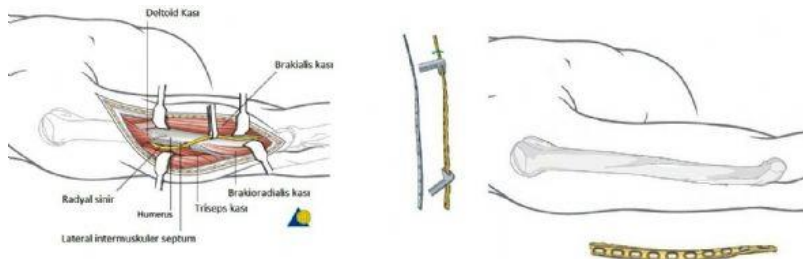
³S.B. Silvan Devlet Hastanesi, Diyarbakır

AMAÇ:Distal humerus kırıklarının cerrahi tedavisinde posterior ve lateral cerrahi insizyonlarının ve plak uygulama tekniklerinin olası komplikasyonlarından sakınmak ve avantajlarını birleştirebilmek düşüncesiyle sarmal kilitli plak tekniği kullandığımız hastalarımızın sonuçlarını bildirmektir.

YÖNTEMLER:2005-2010 yılları arasında distal humerus kırığı nedeniyle kliniğimizde 19 hasta (15 erkek, 4 kadın) lateral insizyonla ve sarmal kilitli plak-vida kullanılarak tedavi edildi. Hastaların ortalama yaşı 38 (dağılım 19-57; 4 hasta 40 yaş üzeri, 15 hasta 40 yaş altı) idi. Kırıklar AO sınıflaması kullanılarak değerlendirildi; altı hastada 12A3, altı hastada 12B1, üç hastada 12B3, iki hastada 12C2 tip kırık vardı ancak proksimal humerus ve distal humerusta parçalı kırığı olan bir hasta ile humerus diyafiz 1/3 orta bölümden başlayıp distal eklem içine kadar uzanan kırıklı bir diğer hastanın kırıkları AO sınıflaması ile sınıflandılamadı. Ameliyat sonrası 10 gün süreyle yumuşak doku iyileşmesi sağlanıncaya kadar alçı atel ile tespit uygulandı ve ardından eklem hareket açıklığını sağlayıcı egzersiz programına başlandı. Hastalar son kontrollerinde Quick DASH (The Disability of Arm, Shoulder and Hand Questionnaire) skoruna göre değerlendirildi.

SONUÇLAR:Ortalama takip süresi 35 ay (dağılım; 12-58) olan hastaların tamamında ortalama olarak 12 haftada (dağılım; 10-14) klinik ve radyolojik iyileşme sağlandı. Nörovasküler iatrojenik yaralanma ve enfeksiyon görülmedi. Son kontrollerinde ortalama Quick DASH skoru 4.2 puan (dağılım; 0-11) bulundu; 40 yaş altındaki hastaların ortalama skor 3.5 puan (dağılım; 0-6) iken 40 yaş üzerindeki 4 hastamızın ortalama skoru 6.8 puan (dağılım; 5-11) olarak bulundu.

TARTIŞMA:Çalışmamızdaki hasta sayısının az olmasına karşın, proksimal humerus kırıklarının cerrahi tedavisinde biyomekanik avantajı nedeniyle geliştirilip denenilen sarmal plakların, lateral insizyonla distal humerus kırıklarının tedavisinde de başarıyla kullanılacak bir seçenek olduğu düşünüldü. Lateral insizyonla radyal sinirin eksplere edilmesi ve iatrojenik nörovasküler yaralanmaların önüne geçilmesi kolaylaşırken posterior insizyonun triseps kas fonksiyonlarına ve dolayısıyla fonksiyonel iyileşmeye olumsuz etkilerinden de kaçınılması yöntemin avantajları olarak tespit edildi. 40 yaş üstü hastalarda gözlemlenen göreceli düşük fonksiyonel skorların hastaların ameliyat öncesi kas güçlerinin genç hastalara göre daha zayıf olmasına bağlandı. Son olarak, AO sınıflamasının tüm humerus kırıklarının tanımlanmasında eksiklikleri olabileceği düşünüldü.



cerrahi teknik

SS52**ÇOCUK SUPRAKONDİLER HUMERUS KIRIKLARININ GELENEKSEL VE LATERALDEN ÇAPRAZ TELLEME İLE TEDAVİ SONUÇLARININ KARŞILAŞTIRILMASI**Mehmet Akif Altay, Cemil Ertürk, Uğur Erdem Işıkan

Harran Üniversitesi Tıp Fakültesi Ortopedi ve Travmatoloji Anabilim Dalı

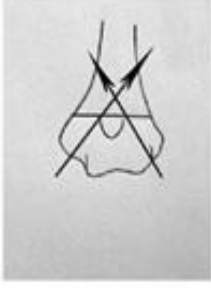AMAÇ:Suprakondiler humerus kırıkları çocuklarda sık karşılaşılan dirsek bölgesi kırıklarındandır. Bu kırıkların tedavisinde genel kabul gören tedavi yaklaşımı anestezi altında kapalı redüksiyon ve perkütan çivilemedir. Bir çok çivileme teknikleri tanımlanmasına rağmen biyomekanik çalışmalarda çapraz çivilemenin daha üstün olduğu gösterilmiştir. Geleneksel çivilemede özellikle mediyalden çivi yerleştirilmesi sırasında ulnar sinirin yaralanma olasılığının daha fazla olduğu bildirilmiş ve buna alternatif olarak Dorgan tarafından geliştirilen lateralden çapraz çivileme yöntemi son dönemlerde daha popüler hale gelmiştir. Ancak bu yöntemde de özellikle proksimaldeki çivinin yerleştirilmesi sırasında radial sinirin risk altında olduğu bildirilmiştir. Geriye dönük olarak planlanan bu çalışmada amacımız geleneksel mediyal-lateral çivileme ile lateralden çapraz çivileme uygulanan hastaların fonksiyonel ve kozmetik sonuçları ile iyatrojenik sinir yaralanması oranlarını karşılaştırmaktır.

YÖNTEMLER:Çalışmaya Şubat-2005 ile Ocak-2009 tarihleri arasında kapalı ve tek taraflı suprakondiler humerus kırığı olan çocuklar alındı. Ameliyat öncesi sinir yaralanması, enfeksiyon, kaynamama ve yanlış kaynama olan hastalar ile kapalı redükte edilemeyen hastalar çalışmadan dışlandı. Hastalar 2 guruba ayrıldı. Gurup 1 geleneksel çapraz çivileme (Resim 1a,b,c,d,e) uygulanan 25 hastadan (16 erkek, 9 kız; ortalama yaş 6.5±3.3 yıl, aralık 2-13) ve Gurup 2 ise lateralden çapraz çivileme (Resim 2a,b,c,d,e) uygulanan 26 hastadan (19 erkek, 7 kız; ortalama yaş 7.1±2.8 yıl, aralık 2-12) oluşuyordu. Tüm hastalara genel anestezi altında skopi kontrolünde kapalı redüksiyon uygulandıktan sonra Gurup 1 için ilk çivi lateral epikondilden ikinci çivi medial epikondilden yerleştirildi. Gurup 2 de ise ilk çivi lateral epikondilden ikinci çivi ise lateral korteksten medial epikondile doğru ilerletildi ve ulnar sinirin iyatrojenik zedelenmesini önlemek için medial korteksin delinmemesine özen gösterildi. Ameliyat sonrası tüm hastalar uzun kol sirküler alçısına alındı. Takiplerde ulnar, radial ve median sinir muayenelerinin yanı sıra ön-arka ve yan gafilere çekildi ve tüm hastaların dirsek hareket açıklıkları ve taşıma açıları değerlendirildi. Fonksiyonel ve kozmetik sonuçlar Flynn kriterlerine göre değerlendirildi.

SONUÇLAR:Gurupların karşılaştırılmasında yaş, cinsiyet, takip süresi, kırık tipi ile fonksiyonel ve kozmetik sonuçlar açısından istatistiksel olarak anlamlı bir fark tespit edilmedi. Gurup 1 de fonksiyonel değerlendirmede 24 hastada (%96) tatminkar sonuç elde edilirken (mükemmel, iyi, ya da orta) bir hastada (%4) kötü sonuç elde edildi; kozmetik olarak ise tüm hastalarda (%100) tatminkar sonuçlar elde edildi (Resim 3a,b). Gurup 2 de hem fonksiyonel hem de kozmetik sonuçların değerlendirilmesinde tüm hastalarda (%100) tatminkar sonuçlar elde edildi (Resim 4a,b). Gurup 1 de 2 hastada (%8) iyatrojenik ulnar sinir yaralanması gözlenirken gurup 2 de hiçbir olgumuzda iyatrojenik sinir yaralanması gözlenmedi. Ulnar sinir yaralanması gözlenen hastalara ek işlem uygulanmadı ve fizyoterapi desteği ile 2-3 hafta içinde kendiliğinden iyileşme geliştiği gözlemlendi.

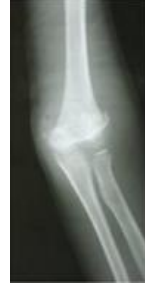TARTIŞMA:Sonuçta her iki yöntemle de mükemmel mekanik stabilite ve iyi kaynama oranları ile tatminkar klinik sonuçlar elde edilmesine rağmen lateralden çapraz çivileme yönteminin iyatrojenik ulnar sinir yaralanması açısından daha güvenli olduğu gözlenmiştir. Bu konuda daha geniş serilerle uzun takip süreli çalışmalara gereksinim vardır.

1a



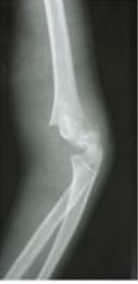Gurup 1 de çivilerin yerleştirilmesinin şematik görünümü

1b



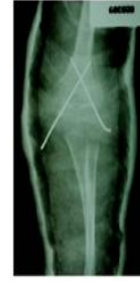Gurup 1 de ki hastanın ameliyat öncesi ön-arka grafisi

1c



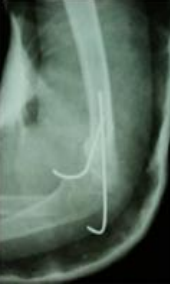Gurup 1 de ki hastanın ameliyat öncesi yan grafisi

1d



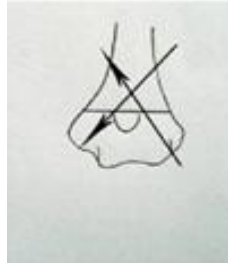Gurup 1 de ki hastanın ameliyat sonrası ön-arka grafisi

1e



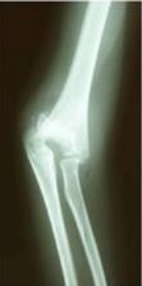Gurup 1 de ki hastanın ameliyat sonrası yan grafisi

2a



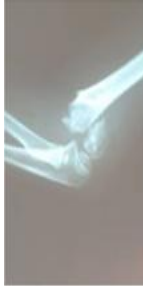Gurup 2 de çivilerin yerleştirilmesinin şematik görünümü

2b



Gurup 2 de ki hastanın ameliyat öncesi ön-arka grafisi

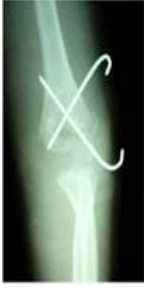2c



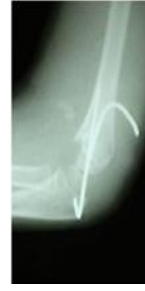Gurup 2 de ki hastanın ameliyat öncesi yan grafisi

2d

2e

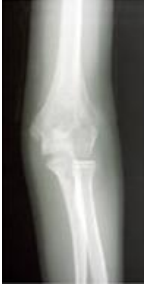

Gurup 2 de ki hastanın ameliyat sonrası ön-arka grafisi



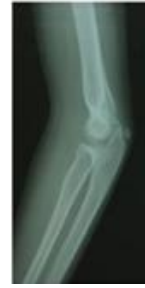Gurup 2 de ki hastanın ameliyat sonrası yan grafisi

3a



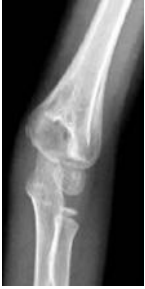Gurup 1 de ki hastanın son takibindeki ön-arka grafisi

3b



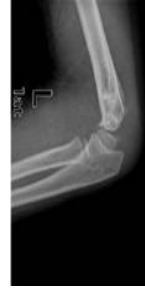Gurup 1 de ki hastanın son takibindeki yan grafisi

4a



Gurup 2 de ki hastanın son takibindeki ön-arka grafisi

4b



Gurup 2 de ki hastanın son takibindeki yan grafisi

SS53**OLEKRANON KIRIKLARINDA GERGİ BANDI YÖNTEMİ**

Savaş Kara, Atilla Polat, Mehmet Kerem Canbora, Hasan Bombacı, Mücahit Görgeç
Haydarpaşa Numune Eğitim ve Araştırma Hastanesi

AMAÇ:Bu çalışmada olekranon kırıklarının cerrahi tedavi sonuçlarını, kullanılan 2 farklı gergi bandı yönteminin etkinliğini ve elde edilen sonuçlara etki eden faktörleri irdeledik.

YÖNTEMLER:Kliniğimizde 2002-2010 yılları arasında cerrahi metotla tedavi edilmiş 38 olekranon kırıklı hasta incelendi.Hastalar yaş, cinsiyet, taraf, travma nedeni, kırık tipi, şekli, sınıflaması(Colton sınıflamasına göre), ameliyat olma süresi, ameliyat tekniği, takip süresi, sonuçlar, komplikasyonlar bakımından incelendi.Kırıklar modifiye AO tekniği (MAOT) ve klasik AO tekniğine (KAOT) göre ameliyat edildi.Postoperatif redüksiyon kaliteleri, artroz gelişimi ve travma şiddeti arasındaki ilişkiler irdelendi.Murphy kriterlerine(0-19 puan) ve Mayo (0-100 puan) kriterlerine göre sonuçlar değerlendirildi, komplikasyonlar incelendi.İstatistiksel yöntem olarak pearson Chi-square testi kullanıldı.

SONUÇLAR:25 erkek/13 kadın hasta, ortalama yaş 36.9, ortalama takip 43.6 hafta, taraf; sağ/sol, 16/22.Travma nedeni 15 hastada dirsek üzerine düşme, 2 direk travma, 10 trafik kazası, 9 yüksekte düşme.34 kapalı, 4 açık kırık(Gustillo tipli).Kırık tipi olarak, kırıkların 17'si transvers, 8 oblik, 13'ü parçalıydı.13 hastada kırık eklem %40-60'nı içerirken, 11 hastada %20-40'nı içeriyordu.Colton sınıflamasına göre kırık tipi 13 tip2a, 16 tip2b, 4 tip2c, 5 tip2d, 2 kırıklı- çıkık şeklindeydi.Ameliyat olma süresi ortalama 12.1 gün.38 kırık normal kaynadı, 1 hastada kaynama gecikmesi oldu.16 hastaya MAOT(10 iyi redüksiyon), 22'sine KAOT(15 iyi redüksiyon) uygulandı(p>0.05).Artroz gelişimi MAOT/KAOT 6/5 (p>0.05).Tellerin geri gelmesi, MAOT/KAOT 7/8 (p>0.05).Artroz gelişimi ile kırık sınıflaması arasında ilişki bulunamadı (p>0.05).Ekstirpasyon ameliyatı ihtiyacı MAOT/KAOT 4/10 (p>0.05).Tellerin yanlış yerleşimi, MAOT/KAOT 4/4.Redüksiyon kalitesi bakımından 24 hastada (%63) iyi, 11 hastada (%28) orta, 7 hastada (%7.9) kötü sonuç elde edildi.İyi red. sağlanan 5 hastada, orta ve kötü red. elde edilen 10 hastada ekstansiyon kısıtlılığı görüldü(p=0.05).Multitravma olan/olmayan 2/22 hastada iyi redüksiyon elde edildi(p<0.05). Artroz görülmesi, iyi red/orta-kötü red; 4/10 (p=0.001).Murphy kriterlerine göre; 23 hastada (%60) çok iyi, 7 iyi (%18.4), 4 orta (%10), 4 zayıf (%10) sonuç elde edildi.Kırık sınıflaması, ameliyat olma süresi, kırık tipi, kırığın eklemi kapsama derecesi ile kötü sonuç arasında ve kullanılan teknik arasında ilişki bulunmadı(p>0.05).Düşük travmalı hastalarda daha iyi sonuç elde edildi.Mayo kriterlerine göre, 27(%71) hastada mükemmel, 7(%18) hastada iyi, 1(%2) hastada orta, 3(%7.9) hastada kötü sonuç elde edildi.Komplikasyon olarak 1 hastada kaynama gecikmesi, 2 hastada unlar sinir tuzaklanması, 1 hastada sinostoz görüldü.

TARTIŞMA:Olekranon kırıkları eklem içi kırıklardır ve erken tedavi, tam anatomik redüksiyon, erken hareket gerektirir.Bu çalışmada olekranon kırığının en sık dirsek üzerine düşme sonucu transvers, tip2b kırık şeklinde meydana geldiğini, uygulanan tekniğin sonuca, artroz gelişimine ve implant yetmezliğine fazla etkisi olmadığını, redüksiyon kalitesi ile hareket kısıtlılığının ve artroz gelişiminin direk ilişkili olduğunu, fonksiyonel sonuçlara; kırık şiddetinin, ameliyat olma süresinin, kırık tipinin, eklemi kapsama derecesinin, uygulanan tekniğin etkisinin olmadığını gördük

SS54**PARÇALI HUMERUS CİSİM KIRIKLARINDA KİLİTLİ PLAK UYGULAMALARI**

Arel Gereli¹, Ufuk Nalbantoğlu¹, İsmail Uğur Şener², Barış Kocaoğlu¹, Metin Türkmen¹

¹Acıbadem Üniversitesi Tıp Fakültesi Ortopedi ve Travmatoloji AD, İstanbul

²Acıbadem Sağlık Grubu Kozyatağı Hastanesi Ortopedi ve Travmatoloji Bölümü, İstanbul

AMAÇ:Humerus cisim kırıklarının tedavisinde cerrahi yöntemlerin artan sıklıkta tercih edildiği gözlenmektedir. Cerrahi tedavi seçenekleri arasında ise bir görüş birliği yoktur. Çalışmamızın amacı açık düzeltme ve kilitli plak vida sistemi ile tespit uygulanan kelebek parçalı ve kompleks humerus cisim kırıklarının sonuçlarını inceleyerek çıkarımlarda bulunmaktır.

YÖNTEMLER:2006 ve 2010 yılları arasında eklem dışı ve parçalı humerus cisim kırığı nedeniyle (OTA 12-B ve C) açık düzeltme ve kilitli plak vida sistemi ile tespit uygulanan 15 hasta (6 kadın, 9 erkek; ortalama yaş 46,4 (19-88)) çalışma grubunu oluşturdu. Başvuru anında hiçbir hastada damar sinir yaralanması yoktu. Dokuz hastada posterior, 6 hastada genişletilmiş deltopektoral yaklaşım kullanıldı. Beş hastaya allogreft kondu. Tüm hastalara radial sinir diseksiyonu yapıldı. Ameliyat sonrası ikinci haftadan itibaren işlevsel atel ile pasif omuz ve dirsek hareketleri başlandı. Hastalar ortalama 19,8 ay (12-45 ay) takip sonunda omuz ve dirsek eklem hareket aralıkları, Mayo dirsek skoru, Oxford omuz skoru, işe veya günlük yaşama dönüş süresi, radyolojik kaynama zamanı ve komplikasyonlar yönünden değerlendirildi.

SONUÇLAR:Hastaların kırık tarafındaki ortalama omuz abduksiyonu $160\pm 18^\circ$, öne fleksiyonu $160\pm 19^\circ$, iç rotasyonu $61\pm 13^\circ$ ve dış rotasyonu $64\pm 6^\circ$ bulundu. Oxford omuz skoru ortalama 45 ± 2 idi. Kırık tarafındaki ortalama dirsek fleksiyonu $136\pm 6^\circ$, ekstensiyon kaybı $14\pm 6^\circ$ bulundu. Mayo dirsek skoru ortalama 95 ± 6 idi. İşe veya günlük yaşama ortalama dönüş süresi 13 ± 3 hafta, radyolojik olarak kaynama süresi 12 ± 1 hafta bulundu. Bir hasta kaynamama nedeniyle tekrar ameliyat edildi. Onbeş hastanın üçünde ameliyat sırasında radial sinirin kırık parçaları arasında kaldığı gözlemlendi. Ameliyat sonrası sinir yaralanması hiçbir hastada görülmedi.

TARTIŞMA:Eklem dışı ve parçalı humerus cisim kırıklarının açık düzeltme ve kilitli plak vida sistemi ile tedavisi, kırığın hızlı ve sıkı tespiti ile erken harekete izin verir. Böylece fonksiyonel kaybı azaltarak günlük yaşama erken, güvenli ve konforlu dönüş sağlamaktadır. Bu tip kırıklarda radial sinirin kırık parçaları arasındaki pozisyonu ameliyat öncesinde muayene ile saptanamayabilir. Bu durum kapalı tedavi yaklaşımları planlanırken göz önüne alınmalıdır. Ameliyat sırasında radial sinirin diseksiyonu ve korunması sinir yaralanması riskini azaltabilir.

SS55**KİLİTLİ PLAK İLE TEDAVİ EDİLEN PROKSİMAL HUMERUS KIRIKLARINDA TESPİT BAŞARISIZLIĞI ÖNCE DEN BELİRLENEBİLİR Mİ?**

Neslihan Aksu, Sinan Karaca, Ayhan Nedim Kara, Zekeriya Uğur Işıklar

İstanbul Bilim Üniversitesi Tıp Fakültesi Florence Nightingale Hastanesi Ortopedi ve Travmatoloji A.D.

AMAÇ:Bu çalışmada kliniğimizde PHILOS plağı ile tedavi edilen proksimal humerus kırıklarında varus fiksasyonu, varus deplasmanı ve vida cutout'ı olan hastalar arasındaki klinik ve radyolojik ilişki araştırıldı.

YÖNTEMLER:Eylül 2005-Aralık 2009 tarihleri arasında ortalama yaşı 64.2 (21-90), ortalama takip süresi 20.2 ay (12-63) olan PHILOS kilitleli plağı ile tespit uygulanan 98 (64 kadın, 34 erkek) proksimal humerus kırıklı hasta değerlendirildi.

SONUÇLAR:Bu Cohort çalışmasında intraoperatif varus fiksasyonu veya postoperatif varus deplasmanı ve vida cutout'ı olan 6 (%6.1) hasta tespit edildi. İntraoperatif varus fiksasyonu olan 5 hastanın 4'ünde (%80) takipleri sırasında varus deplasmanı, birinde (%20) vida cutout'ı oluşmuştur. Postoperatif varus deplasmanı olan 5 hastanın 4'ünde intraoperatif varus fiksasyonu, inferomedial vida yokluğu ve distal medial korteksin proksimal baş fragmanı içinde impakte olduğu tespit edilmiştir. PHILOS plağı ile tespit yapılan proksimal humerus kırıklarında intraoperatif varus fiksasyonu, inferomedial vida yokluğu ve distal fragmanın proksimal baş fragmanı içinde impakte olması; fiksasyonun kötü üçlüsü (terrible fiksasyon triadı) olarak adlandırıldı.

TARTIŞMA:Kilitli plak vida ile tespit edilen proksimal humerus kırıklarında operasyon sırasında kötü fiksasyon üçlüsünden kaçınmak fiksasyonun başarısı ve devamlılığı için gereklidir.

SS56**KLAVİKULA PARÇALI ORTA 1/3 DİAFİZER KIRIKLARININ KÖPRÜLEME YÖNTEMİ KULLANILARAK KİLİTLİ PLAK İLE TEDAVİSİ**

Sami Sökücü¹, Özgür Mengeş², Halil Polat³, Harun Mutlu³, Atilla Sancar Parmaksızoğlu³

¹Baltalimanı Eğitim ve Araştırma Hastanesi

²Özel Alman Hastanesi

³Taksim Eğitim ve Araştırma Hastanesi

AMAÇ:Klavikula parçalı orta 1/3 diafizer kırıklarının köprüleme yöntemi kullanılarak kilitli plak ile tedavisinin sonuçları değerlendirildi.

YÖNTEMLER:2004-2010 tarihleri arasında, klavikula parçalı orta 1/3 diafizer kırığı sebebi ile kapalı redüksiyon ve köprüleme yöntemi ile tespit edilen ve 3.5 mm lik anatomik kilitli plak uygulanan 17 hasta (3 kadın, 14 erkek) retrospektif olarak değerlendirildi. Hastaların yaş ortalaması 37 yıl (dağılım 22-52) idi. Kırıkların tamamı akut travma ile meydana gelmiş kapalı kırıklardı. Etiyolojide 8'i düşme, 3'ü spor yaralanması, 5'i araç dışı trafik kazası ve 1'i araç içi trafik kazası idi. Hastaların tamamına 3.5 mm 'lik kilitli plak ile tespit uygulandı. Ameliyat sonrası dönemde 10 gün süre ile omuz-kol askısı kullanıldı ve ardından erken hareket verildi. Kaynama klinik ve radyolojik olarak değerlendirildi. Son kontrollerinde hastalar fonksiyonel olarak Constant skorlaması kullanılarak değerlendirildi. Ortalama takip süresi 22.2 ay (dağılım; 6-68) idi.

SONUÇLAR:Tüm hastalarda anatomik dizilim sağlandı. Kırıkların tamamı klinik ve radyolojik olarak kaynadı. Ortalama kaynama süresi 13 hafta (dağılım; 8-20) idi. Hiçbir hastada yüzeysel veya derin enfeksiyon, implant yetmezliği, major damar sinir yaralanması gözlenmedi. Dört hastada plak çıkarıldı. Plak çıkarılan hastaların 1 tanesinde çıkarılmadan 3 ay sonra gerçekleşen yeni bir travma sonrası eski plağın vida yerinden kırık gelişti ve hasta tekrar opere edildi. Hastaların ortalama fonksiyonel Constant skoru 89.6 puan (dağılım; 72-100) olarak bulundu. 13 hastada mükemmel, 2 hastada iyi, 2 hastada orta sonuç alındı.

TARTIŞMA:Çıkarımlar: Klavikula parçalı 1/3 orta diafizer kırıklarının cerrahi tedavisinde, kilitli plak kullanılarak minimal invaziv cerrahi ve köprü plaklama tekniği ile tespit yöntemi, hasta konforu, erken hareket verilmesi ve az komplikasyon oranı gibi avantajları sebebi ile uygulanabilecek bir tedavi metodudur.

POSTER BİLDİRİLER

PS01**ENFEKTE TOTAL DİZ PROTEZİNDE İKİ BASAMAKLI REVİZYON: ORTA DÖNEM SONUÇLAR**

Derya Celik¹, Önder Kılıçoğlu¹, Önder Yazıcıoğlu¹, Remzi Tözün¹

¹İstanbul Üniversitesi, İstanbul Tıp Fakültesi, Ortopedi ve Travmatoloji Anabilim Dalı

²Acıbadem Maslak Hastanesi

AMAÇ:İki basamaklı revizyon ile tedavi edilen total diz protezi enfeksiyonu olgularında elde edilen sonuçların geriye dönük olarak değerlendirilmesi amaçlanmıştır.

YÖNTEMLER:Total diz protezi enfeksiyonu tanısı ile iki basamaklı revizyon artroplastisi uygulanan, ikinci basamak sonrasında en az 1 yıl geçmiş bulunan ve son durumları belgelenebilen 21 hastanın 22 dizini retrospektif olarak incelendi.

Çalışma için yapılan davetle kontrole gelen 9 hastanın 10 dizini ortalama 92. ayda klinik olarak değerlendirildi, radyografik ve laboratuvar tetkikleri tekrarlandı. Bu hastaların fonksiyonel durumları WOMAC ve HSS skorları ile, ağrı VAS ile ve eklem hareket açıklığı (EHA) gonyometrik ölçümle değerlendirildi. Hakkında yeterli veri bulunan ve son durumu belgelenebilen 12 hastanın 12 diz eklemi için arşivdeki son bilgileri klinik dışı değerlendirmelerde kullanıldı. Ameliyat sonrası erken grafilerde protez yerleşimleri, son kontrol grafilerinde ise protez komponentlerindeki gevşeme bulguları araştırıldı.

SONUÇLAR:Üç dizde (%13.6) enfeksiyon nüksü nedeniyle, ameliyat sonrası ortalama 161'inci ayda artrodez uygulanmıştı. Geriye kalan 19 dizde enfeksiyon ile ilişkili bir sorun ortaya çıkmadığı saptandı. Dört hasta ortalama 48 ay sonra enfeksiyon dışı nedenlerle ölmüştü. Beş hasta dosya bilgileri ve telefon görüşmesi ile değerlendirildi ve enfeksiyon nüksü olmadığı anlaşıldı. Bu hastalardan ikisinin genel durum bozukluğu nedeniyle yatağa bağlı olarak yaşadığı tespit edildi. Geriye kalan 10 diz (9 hasta) (ortalama takip süresi 92 ay) klinik olarak değerlendirildi (8 kadın, 1 erkek; ort yaş: 70.8) ve 9 hastanın (10 diz) ortalama WOMAC skoru 69.4, HSS diz skoru 53.7, HSS fonksiyon skoru 52.7, istirahat ağrısı VAS 1.6 ve hareket ağrısı VAS 2.8 olarak bulundu. Ortalama fleksiyon EHA 60° ve ekstansiyon EHA 2.2° olarak saptandı. Enfeksiyon bulgusu olmayan ve değerlendirilen 10 diz eklemının ikisinin son kontrol grafilerinde tibial komponentte radyografik gevşeme bulgusu saptanırken bu hastalarda klinik gevşeme bulgusu yoktu.

TARTIŞMA:Enfekte diz protezinin iki basamaklı revizyonu uygulanan olgularımızda enfeksiyonsuz yaşam olasılığı %86 olarak tespit edilmiştir. Bu hastalarda ağrı yakınması düşük olsa da fonksiyonel sonuçlar primer protezlerin gerisinde kalmaktadır.

PS02**SÜREKLİ ÇIKI PATELLASI BULUNAN OLGULARDA TOTAL DİZ PROTEZİ
UYGULAMASI: 3 OLGU SUNUMU**

Fatih Dikici, Önder Kılıçoğlu, Önder Yazıcıoğlu

İstanbul Üniversitesi, İstanbul Tıp Fakültesi, Ortopedi ve Travmatoloji Anabilim Dalı, İstanbul

AMAÇ:Sürekli çıkık patella zemininde gelişen diz osteoartrozunun tedavisinde total protez uygulaması birçok teknik zorluklar içermektedir. Her zaman eşlik eden ileri derecedeki valgus deformitesinin düzeltilmesi gerekmekte, patellanın redüksiyonu ve yerinde korunması zorluk arz etmektedir. Bu arada kısalmış olan ekstansör mekanizmanın bütünlüğünün de korunması zorunludur. Diğerlerine göre nadir olan bu endikasyon ile total diz protezi uyguladığımız 3 hastadan elde ettiğimiz deneyimin paylaşılması amaçlanmıştır.

YÖNTEMLER:Uzun süreli patella çıkığı zemininde valgus deformitesi ve lateral kompartmanda ileri artrozu bulunan 3 hasta (69 ve 79 yaşlarında 2 kadın ve 58 yaşında bir erkek) total diz protezi ile tedavi edildi. Her üç olguda da standart median parapatellar giriş yolu kullanıldı, kemik kesileri primer kesi blokları yardımıyla yapıldı. Arka çapraz bağı kesen tipte çimentolu protezler tercih edildi (Genesis II, Smith&Nephew, ABD). Her üç hastada da tibial tarafta stem kullanıldı. Patellalarda yüzey değiştirilmedi.

Femoral ve tibial komponentler yerleştirilirken iç rotasyonda olmamalarına özen gösterildi. Deneme protezleri yerleştirildikten sonra bağ dengesini sağlayacak şekilde lateral serbestleştirme yapıldı. Üç hastada da lateral retinakulum radikal şekilde serbestlendi ve lateral popliteus tendonu kesilmek zorunda kalındı. Bir hastada iliotibial banta Z-uzatma yapılırken diğerleri yalnızca kısmen gevşetildi. Bir hastada patellayı troklear olukta stabilize edebilmek için medial retinakulumdan kesilen bir longitudinal bant lateral retinakulumuna nakledildi (Krögius ameliyatı).

SONUÇLAR:Olgularda ameliyat öncesinde ortalama 28 derece ölçülen valgus deformitesi (30, 25 ve 29 derece) ameliyat sonrasında fizyolojik sınıra düştü. Hiçbir hastada fibular paralizi gözlenmedi. Bir hastada ameliyat sonrası erken dönemde kesinin lateralinde yüzeysel cilt nekrozu gelişti, pansumanlar ile sorunsuz olarak iyileşti. Hastaların en az iki yıllık takip sonrasında her üç hastada da en az 90 derece fleksiyon ve tam ekstansiyon elde edildi, ekstansiyon zaafı gözlenmedi. Patella ile troklea ilişkisi diz eklemi hareketleri boyunca normale dönmüştü, hiçbir dizde patella çıkığı olmadı. Erkek hasta Parkinson hastalığı nedeniyle merdiven çıkmada güçlük çekmekteydi. Diğer iki hastanın günlük aktivitelerinde kısıtlanması ve ağrı yakınması yoktu.

TARTIŞMA:Sürekli patella çıkığı zemininde gelişen lateral kompartman artrozu ve valgus deformitesinin tedavisinde total diz protezi uygulaması etkili bir seçenektir. Patella başarılı bir şekilde oluğa nakledilebilmekte ve yerinde korunabilmektedir. Bu hastalarda patellanın yüzeyinin değiştirilmemesinden kaynaklanan bir sorun ile erken dönemde karşılaşılmamıştır.

PS03**GELİŞİMSEL KALÇA DİSPLAZİSİ ZEMİNİNDE OSTEOARTRİTİ OLAN HASTALARDA KALÇA KIRIĞI TEDAVİSİ İÇİN TOTAL KALÇA PROTEZİ**

Atilla Çıtlak¹, Servet Kerimoğlu²

¹Giresun Üniversitesi Tıp Fakültesi, Ortopedi ve Travmatoloji Ana Bilim Dalı, Giresun

²Karadeniz Teknik Üniversitesi Tıp Fakültesi, Ortopedi ve Travmatoloji Ana Bilim Dalı, Trabzon

AMAÇ:Gelişimsel kalça displazisi zemininde osteoartriti bulunan hastalar bazı bölgelerde ağrı ve topallama ile hayatlarını sürdürmektedirler. Yüksek enerjili travmalar bu hastalarda kalça kırıklarına yol açabilir. Bu kırıkların tedavisi için çeşitli yöntemler mevcuttur. Gelişimsel kalça displazisi zemininde osteoartriti olan, geçirdikleri yüksek enerjili travma sonucunda multipl kırıkları olan, aynı zamanda bu travma sonucunda kalça kırığı oluşan 2 vakanın total kalça proteziyle tedavisi sunulmaktadır.

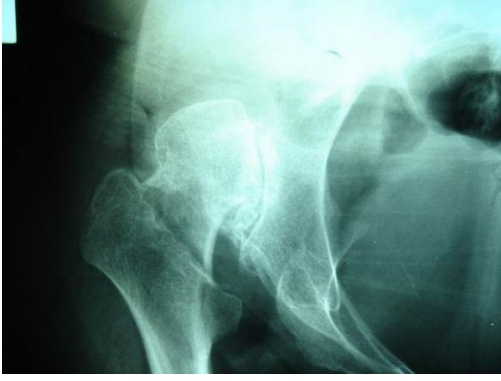YÖNTEMLER:Vaka 1: 36 yaşında bayan hasta motorlu taşıt kazası neticesinde kliniğimize başvurdu. Hastanın fizik muayene ve direk grafileri neticesinde sol akromion kırığı, sol humerus diyafiz kırığı ve sağ femur boyun kırığı tespit edildi. Aynı zamanda bilateral gelişimsel kalça displazisi olduğu görüldü(Şekil 1, Şekil 2). Akromion ve humerusa AR+İF uygulandı. Sağ kalçaya gerçek asetabulum hazırlandıktan sonra sementsiz poroz kaplı asetabular komponent ve sementsiz femoral komponent içeren total kalça protezi yerleştirildi(Şekil 3). Hasta 3.gün mobilize edildi. 6.ayda sol kalçaya da total kalça protezi uygulandı(Şekil 4). Hasta 12.ayın sonunda koltuk değneği olmadan mobilize oluyordu.

Vaka 2: 38 yaşında bayan hasta motorlu taşıt kazası sonucunda kliniğimize başvurdu. Hastanın detaylı bir şekilde değerlendirilmesi neticesinde sağ tarafında asetabulum kırığı, proksimal femur kırığı, suprakondiler femur kırığı ve tibia proksimal metafiz kırığı tespit edildi. Aynı zamanda sağ tarafında gelişimsel kalça displazisi mevcuttu(Şekil 5, Şekil 6). Suprakondiller femur kırığına AR+İF uygulandı. Proksimal femurun redüksiyon ve telle fiksasyonu sonrasında femur boynu uygun şekilde kesildi ve gerçek asetabulum redükte edilip iki adet ucu yivli kirshner ile tespit edildi. Sementsiz poroz kaplı asetabular ve femoral komponentler içeren total kalça protezi uygulandı(Şekil 7). Post-op 3.gün hasta sağ tarafında uzun bacak alçısıyla birlikte mobilize edildi. Hasta 6. ayda tek koltuk değneği ile mobilize oluyordu.

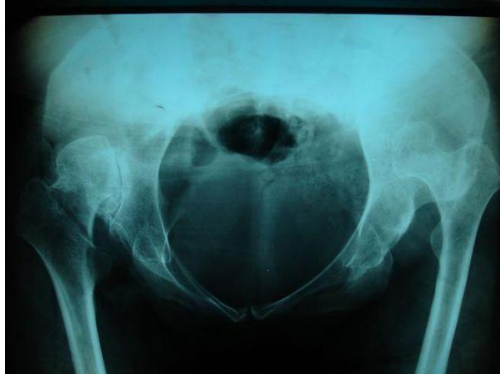SONUÇLAR:Gelişimsel kalça displazisi zemininde osteoartriti bulunan hastalarda kalça kırıklarının tedavisinde total kalça protezi uygun ve etkili bir tedavi yöntemidir. Literatürde bu tedavi yönteminin kullanıldığı vaka raporları bulamadık. Total kalça protezi fonksiyonel ve ağrısız kalça eklemi sunmaktadır. Bu hastalarda multipl travma da akılda tutulmalıdır, total kalça protezi bu hastalar için çok önemli olan erken mobilizasyon imkanını da sunmaktadır.

TARTIŞMA:

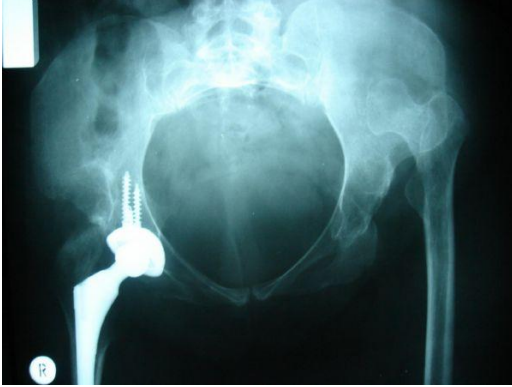
Şekil 1



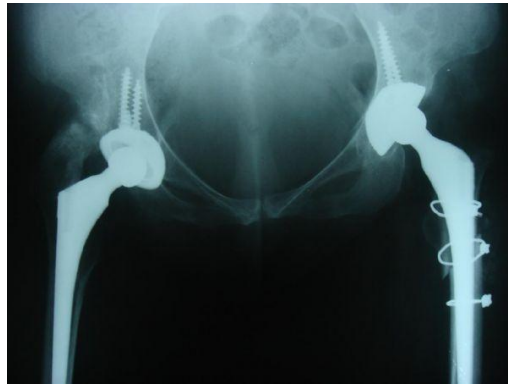
Şekil 2



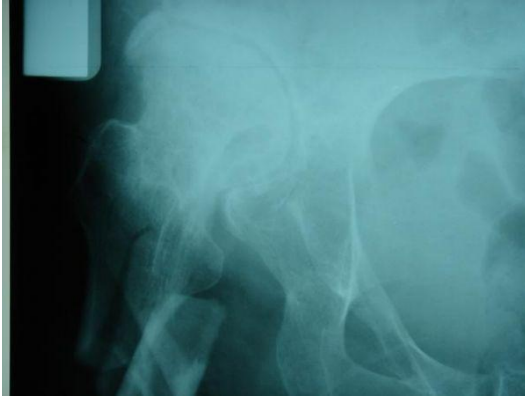Şekil 3



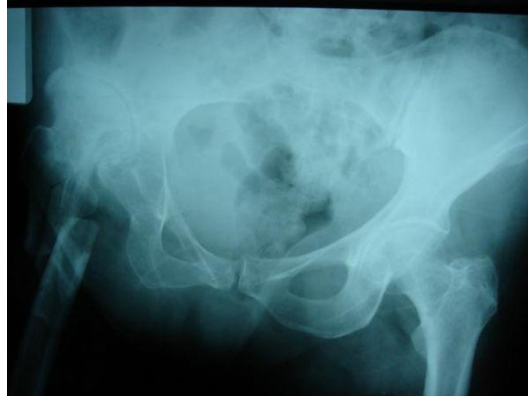Şekil 4



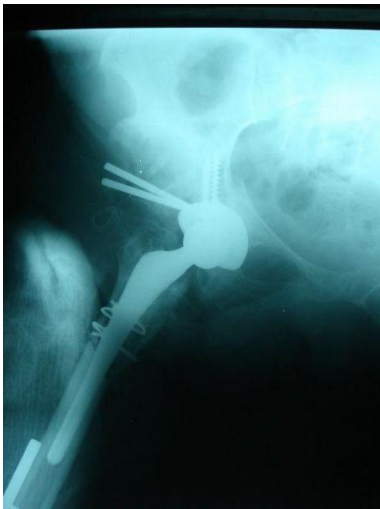
Şekil 5



Şekil 6



Şekil 7



PS04**ENFEKTE TOTAL KALÇA PROTEZİNDE İKİ BASAMAKLI REVİZYON: ORTA DÖNEM SONUÇLAR**

Hilal Çil¹, Önder Kılıçoğlu¹, Derya Çelik¹, Barış Gülenç¹, Önder Yazıcıoğlu¹, Remzi Tözün²

¹İstanbul Tıp Fakültesi Ortopedi ve Travmatoloji Anabilim Dalı

²Acıbadem Maslak Hastanesi

AMAÇ:İki basamaklı revizyon ile tedavi edilen total kalça protezi enfeksiyonu olgularında elde edilen sonuçların geriye dönük olarak değerlendirilmesi amaçlanmıştır

YÖNTEMLER:Total kalça protezi enfeksiyonu tanısı ile iki basamaklı revizyon artroplastisi uygulanan, ikinci basamak sonrasında en az 1 yıl geçmiş bulunan ve son durumları belgelenebilen 37 hastanın 37 kalçası retrospektif olarak incelendi.

Total kalça protezi enfeksiyonu tanısı ile iki basamaklı revizyon artroplastisi uygulanan, ikinci basamak sonrasında en az 1 yıl geçmiş bulunan ve son durumları belgelenebilen 37 hastanın 37 kalçası retrospektif olarak incelendi.

Çalışma için yapılan davetle kontrole gelen 22 hastanın 22 kalçası ortalama 96. ayda klinik olarak değerlendirildi, radyografik ve laboratuvar tetkikleri tekrarlandı. Bu hastaların fonksiyonel durumları Harris skoru ile ağrısı VAS ile ve eklem hareket açıklığı (EHA) gonyometrik ölçümle değerlendirildi. Hakkında yeterli veri bulunan ve son durumu belgelenebilen diğer 15 hastanın 15 kalça eklemi için arşivdeki son tetkikleri klinik dışı değerlendirmelerde kullanıldı. Ameliyat sonrası erken grafilerde protez yerleşimleri, son kontrol grafilerinde ise protez komponentlerindeki gevşeme bulguları araştırıldı.

SONUÇLAR:Sekiz kalçada (%21.6) enfeksiyon nüksü nedeniyle ameliyat sonrası ortalama 77. ayda Girdlstone girişimi uygulanmıştı. Bir hastanın ameliyattan 1 yıl sonra enfeksiyon nedeniyle öldüğü, kaybedilen diğer 4 hastada ise ölüm tarihine kadar enfeksiyon nüksü olmadığı saptandı. İki hastanın genel durum bozukluğu nedeniyle yatağa bağlı olarak yaşadığı tespit edildi. Klinik olarak değerlendirilen 22 kalçada enfeksiyon ile ilişkili bir sorun ortaya çıkmadığı bulundu (14 kadın, 8 erkek, ort. yaş: 62; ortalama takip 96 ay). Bu hastalarda ortalama Harris skoru 72, VAS istirahat 1.5 puan ve VAS hareket 2.7 puan bulunmuştur. Ortalama fleksiyon EHA 75.8°, abduktion EHA 36.9°, eksternal rotasyon EHA 21.6 ve internal rotasyon EHA 20.2 olarak saptanmıştır.

TARTIŞMA:Enfekte kalça protezinin iki basamaklı revizyonu uygulanan olgularımızda enfeksiyonsuz yaşam olasılığı %78 olarak tespit edilmiştir. Bu hastalarda ağrı ve fonksiyonel sonuçlar primer protezlerin daha gerisinde kaldığı sonucuna varılmıştır.

PS05

KONJENİTAL ÜST-ÜSTE BİNMIŞ (OVERLAPPING) 5. AYAK PARMAĞI DEFORMİTE TEDAVİSİNDE LAPİDUS PROSEDÜRÜ SONUÇLARIMIZ

Cengiz Yıldırım¹, İbrahim Akmaz², Mesih Kuşkucu²

¹Tatvan Asker Hastanesi Ortopedi Servisi Tatvan/Bitlis

²Gata Haydarpaşa Eğitim Hastanesi İstanbul

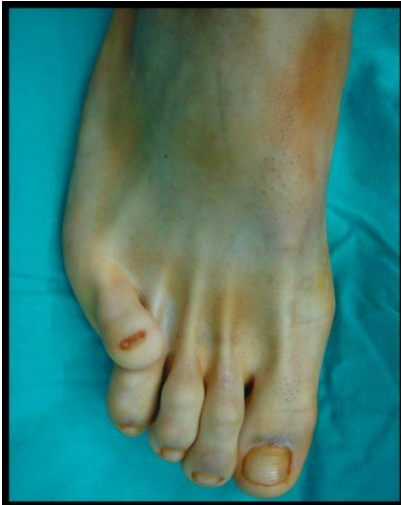AMAÇ:Konjenital üst-üste binmiş ayak 5. parmağı deformitesi doğumda varolan ve sıklıkla ailesel ve bilateral olan bir ayak parmak problemidir. Beşinci ayak parmağı mediale doğru adduksiyon, dorsifleksiyon ve dış rotasyon pozisyonunda genellikle 4. metatarsofalangeal eklem üzerinde durur. Hafif, orta ve ileri deformite şeklinde sınıflandırılabilir. Biz bu çalışmada, Lapidus prosedürü ile tedavi ettiğimiz ileri derecede deformiteli olguların erken sonuçlarını sunmayı amaçladık.

YÖNTEMLER:Çalışmaya ileri derecede deformitesi olan 5 hasta dahil edildi. Olguların yaş ortalaması 21.6 (21-23) idi. Cerrahi yöntem olarak tüm olgulara Lapidusun tariflediği ekstansör tendonun transferi uygulandı. Beşinci parmağa giden ekstansör tendon yapışma yeri intakt bırakılarak proksimalden kesildi. Oluşan distal tendon kısmı proksimal falanks etrafında yumuşak dokuda oluşturulan tünelden geçirilerek lateralde abduktör digiti quintiye suture edildi.

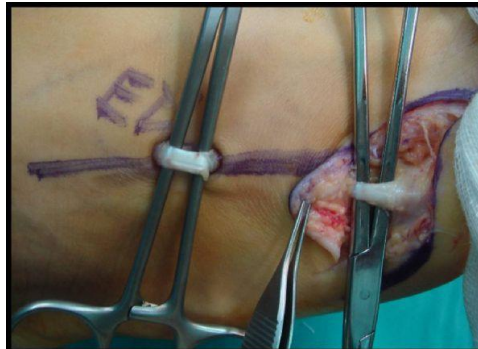SONUÇLAR:Tüm hastalar klinik olarak muayene edildi. Hastalarda deformitenin düzelmesi, ağrının ortadan kalkması, ayakkabı giyebilme ve hasta memnuniyeti araştırıldı. Dört hastada mükemmel ve bir hastada iyi sonuçlar elde edildi. Hiçbir hastada komplikasyon görülmedi.

TARTIŞMA:Lapidusun tariflediği bu prosedür, deformitenin düzeltilmesinde mekanik olarak çok etkilidir. Deformitenin üç ana komponentini düzeltmekle kalmaz, ayrıca sağlanan düzeltmenin aktif olarak korunması amacıyla abduktör kas gücünü kullanır. Teknik olarak oldukça etkili ve basittir.

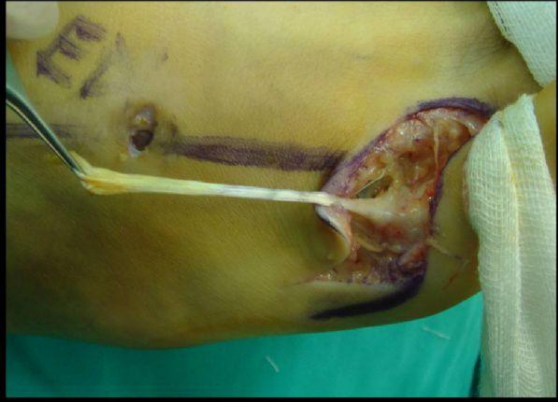Resim 1



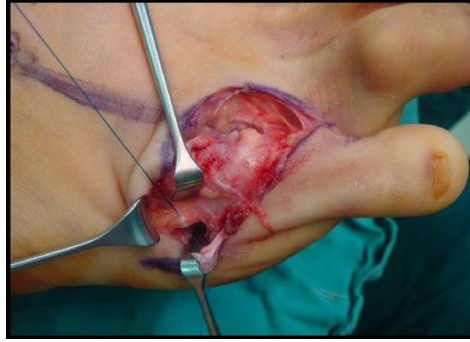Resim 2



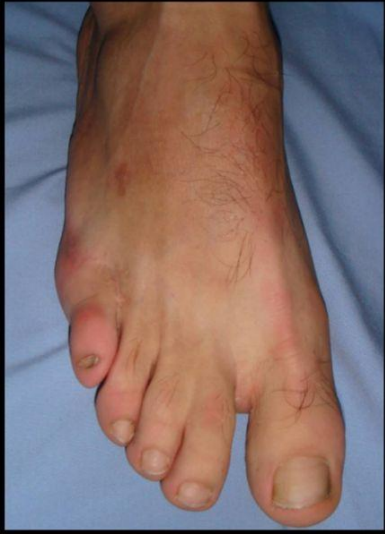Resim 3



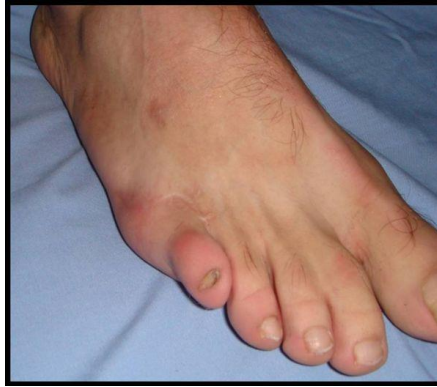Resim 4



Resim 5



Resim 6



PS06**İMLANT YETMEZLİĞİ SONUCU DEFEKTLİ PSÖDOARTROZ GELİŞEN AYAKBİLEĞİ EKLEMİNDE TRİKORTİKAL İLİAK GREFT İLE FONKSİYONEL RESTORASYON-OLGU SUNUMU**

Mehmet Bülent Balioğlu, Ümit Selçuk Aykut, Osman Lapçin, Mehmet Akif Kaygusuz
MS Baltalimanı Kemik Hastalıkları Eğitim Hastanesi, 3.Ortopedi Kliniği, İstanbul

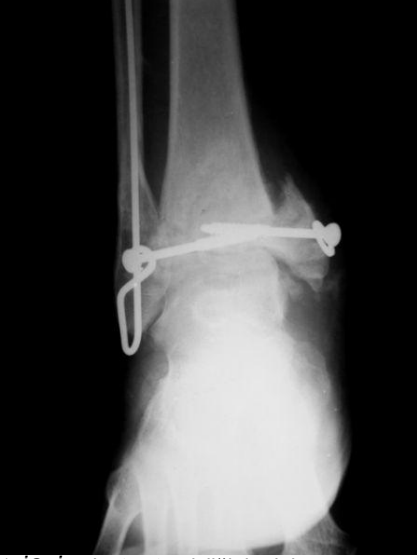AMAÇ:Ayakbileği ve pilon kırıklarının cerrahi tedavisi sonrası psödoartroz ve eklem yüzeylerinde bozulmaya yol açan implant yetersizlikleri ile karşılaşılabilir. Bu durum eklem yüzünü içeren kondral dokuların kaybına yol açmakta, ağrısız, fonksiyonel ayakbileği elde edilmesini güçleştirmektedir. Çalışmamızda bir olguda tibia distalinde gelişen eklem yüzü kırık doku kaybının otojen trikortikal iliak greft kullanılarak restorasyonu ile elde edilen eklem fonksiyonu ve uzun dönem takip sonucu sunuldu.

YÖNTEMLER:40 yaşında erkek hasta. 9 yıl 5 ay önce sağ ayak bileği travması sonucu gelişen kırık nedeniyle cerrahi tedavi uygulanmış. Ameliyattan 3 ay sonra ağrı, ayak bileğinde ödem, hareket kısıtlılığı, yürüme güçlüğü gelişmiş. İmplant yetmezliği ve eklem bütünlüğünde bozulma, kondral hasar ortaya çıkmış. Travma sonrası 9. ayında implantların çıkarılması, eklem bütünlüğünün internal tesbit ve otojen iliak greft ile sağlanması planlandı. Eklem hareket genişliği ameliyat öncesi ve son kontrolde ölçüldü, görsel ağrı cetveli (GAC) ile memnuniyeti değerlendirildi.

SONUÇLAR:Ameliyat esnasında lateral internal tesbitin kırık, medial internal tesbitin ise ayakbileği eklemi içinde olduğu, tibial eklem yüzünün tamamen bozulduğu, kırık doku ve distal tibial metafizde kayıp olduğu, talus kondral yüzeyinde internal tesbitin yaptığı yüzeyel hasarlar tesbit edildi. Eklem yüzündeki nekrotik dokuların debridmanını takiben sağ iliak kanattan alınan trikortikal otojen greft tibianın distaline yeni bir eklem yüzeyi gibi konkav tarafı talusa bakacak şekilde yerleştirildi. Medial ve lateral fiksasyonu takiben 3 ay sirküler alçıda tutulduktan sonra yük vermeye başlandı. Ayakbileği fonksiyonlarının kazanılması için rehabilitasyon uygulandı. Trikortikal iliak greft uygulandıktan 8 yıl 7 ay sonra yapılan kontrolünde ayakbileği ile ilgili ağrı, aksama, yürüme güçlüğü olmadığını her türlü iş ve aktivitesini rahatlıkla yapabildiğini ifade etti. Ameliyat öncesi ayakbileği plantar fleksiyonu 50 derece, dorsifleksiyonu 10 derece ve ağırlı idi. Son kontrolde plantar fleksiyon 30 derece, dorsifleksiyon 10 derece olarak ölçüldü. Ağrısı yoktu ve GAC i 9 olarak tesbit edildi. Enfeksiyon, ayakbileği ve alt ekstremitesinde aks kusuru ve implant yetmezliği gelişmedi. Hasta eski işine geri döndü.

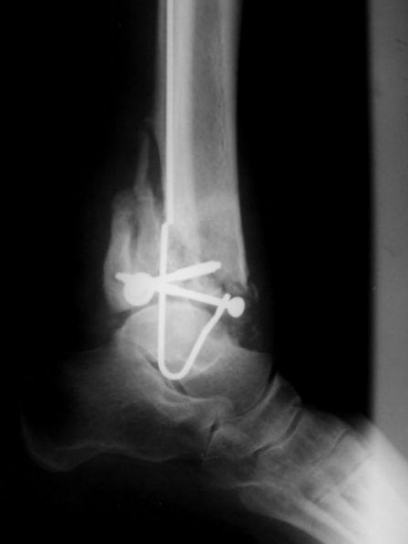TARTIŞMA:Ayakbileği eklemine özellikle tibial yüzde kırık doku kaybı oluşması halinde otojen trikortikal iliak greftin eklem yüzeyi gibi kullanılabileceği görüldü. Fonksiyonel, ağrısız ayakbileği elde edilmesi için uygun vakalarda önerilebileceği sonucuna ulaşıldı.

Sağ ayakbileği, distal tibial eklem kırığının tedavisi sonrası gelişen implant yetmezliği, psödoartroz, AP grafi.



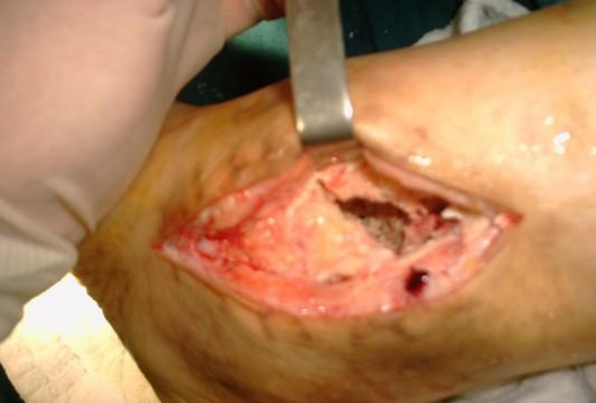1. İG, İmplant yetersizliği, kırık kaynamaması, eklem hasarı, post travmatik 9. ay, AP grafi.

Sağ ayakbileği, distal tibia eklem kırığı tedavisi sonrası gelişen implant yetmezliği, psödoartroz, LAT grafi.



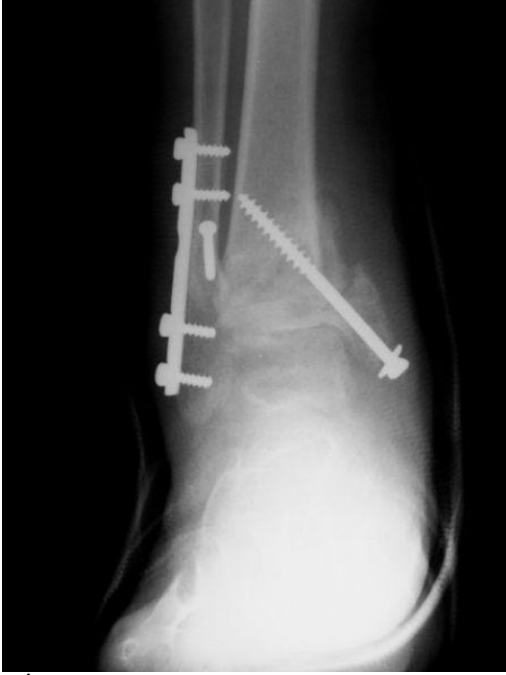2. İG, İmplant yetersizliği, kırık kaynamaması, eklem hasarı, LATERAL grafi.

Ameliyat esnasında medialden defektli bölgenin görünümü.



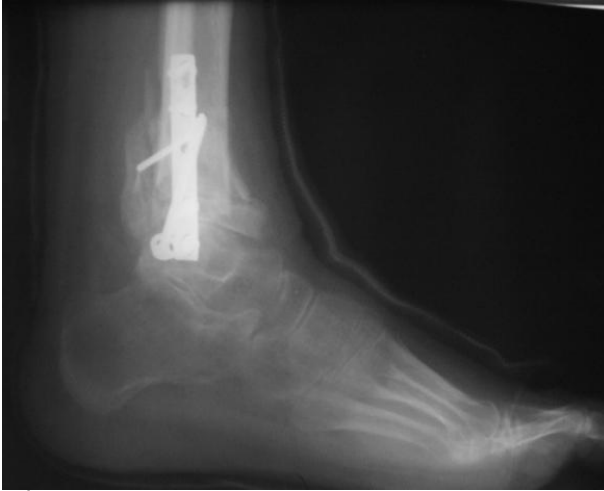3. İG, Ameliyat sırasında medialden tibia distal eklem yüzündeki defekt ve eklem içi görülmekte.

Postop, AP grafi

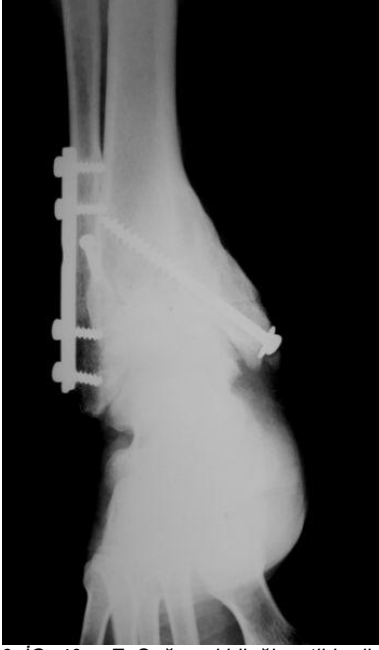

4. İG, Erken Postop, AP Grafi

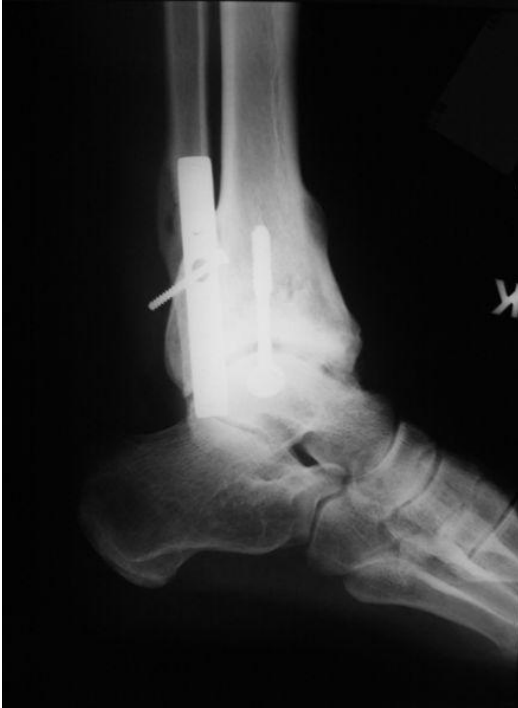Postop, LAT grafi



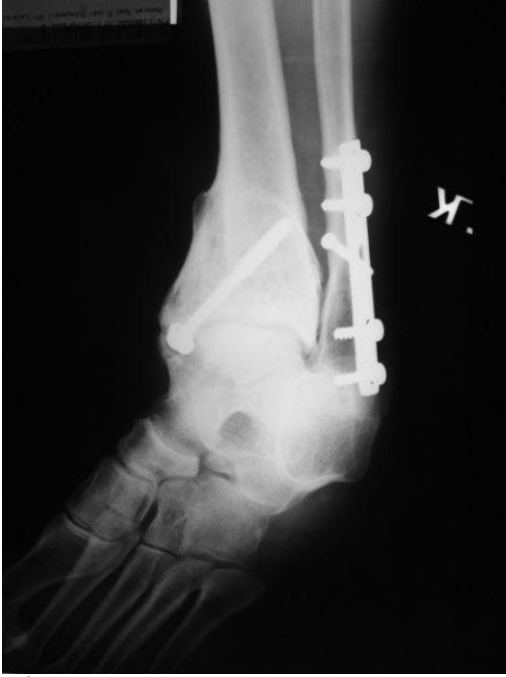5. İG, Erken Postop, LATERAL Grafi

Postop son kontrol, AP grafi.

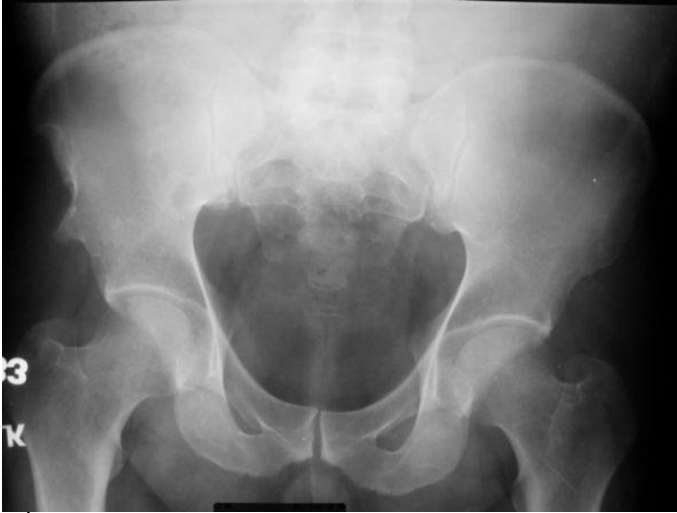6. İG, 40 y, E, Sağ ayakbileği ve tibia distal eklem yüzüne yerleştirilen trikortikal iliak greft ile fonksiyonel eklem elde edildi. Takip süresi 8 yıl 7 ay.

Postop son kontrol, LAT grafi.

7. İG, 40 y, E, Sağ ayakbileği, tibia distaline trikortikal iliak greft uygulaması. Takip süresi 8 yıl 7 ay. LATERAL Grafi. jpg

Postop son kontrol, MORTIS grafisi.

8. İG, 40 y, E, Sağ ayakbileğine ve tibia distaline trikortikal iliak greft uygulaması. Takip süresi 8 yıl 7 ay. MORTIS Grafisi. jpg

İliak Greft sahasının kontrol grafisi.

9. İG, 40 y, E, Trikortikal iliak greft için sağ iliak kanat kullanıldı. Takip süresi 8 yıl, 7 ay.

PS07**MATRIX RİTM TEDAVİSİNİN FONKSİYONEL DURUM VE YAŞAM KALİTESİ ÜZERİNE ETKİSİ: 3 OLGU SUNUMU**

Nilgün Türkel, Derya Çelik, Ata Can Atalar, Hayati Durmaz

İstanbul Üniversitesi, İstanbul Tıp Fakültesi, Ortopedi ve Travmatoloji Anabilim Dalı

AMAÇ:Matrix ritm terapi özel bir mekano-manyetik rezanatorle, dokularda sıvının ritmik hareketlenmesini sağlayan, hücre yenilenmesi ve hücreler bazdaki iyileşmeyi destekleyen bir yöntemdir. Bu çalışmada Matrix ritm tedavisinin diz ve el parmaklarında gelişen kontraktür tedavisindeki etkinliğini 3 olgu sunumu ile belirlemeyi amaçladık.

YÖNTEMLER:Olgu 1: 38 yaşında kadın hasta motorsiklet kazası sonucu sol femur grade II açık interkondiler kırık nedeniyle başvurduğu devlet hastanesinde eksternal fiksator ile osteosentez yapılmıştır. 15 ay eksternal fiksatorde kalan hastanın uzun süre immobilizasyona bağlı hareket kısıtlılığı gelişmiştir. Beş ay fizik tedavi gören hastada yeteri kadar ilerleme kaydedilememiştir. Dizdeki hareket kısıtlılığı nedeniyle kuadrisepsplasti ve intraratiküler gevşetme operasyonu yapılmıştır. 3 ay fizyoterapi, ev programı, su içi egzersiz ve yüzme programı ile takip edilen hastada istenilen eklem hareket açıklığına ulaşılamamıştır. Hastaya haftada 3 gün toplam 20 seans matriks ritim terapi yapılmıştır.

Olgu 2: 46 yaşında erkek hasta trafik kazası sonucu sağ tibia ve femurda GIII açık parçalı fraktür ile kliniğimize başvurmuştur. Hasta ilizarov eksternal fiksator ile 9 ay tedavi edilmiştir. Hasta kemik kaynaması tamamlandıktan ve ilizarov çıkarıldıktan sonra fizyoterapi kliniğine yönlendirilmiştir. Hastada 3 ay (60 seans) fizyoterapi programına rağmen dizde istenilen fleksiyon derecesine ulaşılamamış ve 15 seans matrix ritm terapi uygulanmıştır.

Olgu 3: 45 yaşında erkek hasta iş kazası sonucu radius ve ulna distal uç açık kırığı ile kliniğimize başvurmuştur. Hastada debridman ve plak vida uygulanmış kaynama sağlandıktan sonra iki ay fizyoterapi yapılmıştır. 6 ay sonra açık yarası kapanmadığı ve akıntısı olduğu için kliniğimize başvuran hastaya el bileği artrodezi yapılmıştır. Hastanın aralıklarla toplam 6 ay süren fizyoterapi programına rağmen MCP, PIP ve DIP ve MP ekleminde istenilen hareket açıklığına ulaşılamamıştır. Hastaya haftada 3 gün 20 seans matrix ritim terapi uygulanmıştır.

SONUÇLAR:Olgu 1'de SF-36 skoru tedavi sonrası değişmedi. Lysholm diz skoru 67 den 72 ye, pasif fleksiyon 28° den 45°'e yükseldi. Pasif ekstansiyon 10° den 0°'ye, ekstansiyon lag ise 21°'den 15° 'ye düştü.

Olgu 2'de SF-36 skoru 72'den 85'e, Lysholm diz skoru 65 den 70'e, pasif fleksiyon 40° den 60°'ye yükseldi. Diz çevre ölçümü diz eklemi üzerinden, dizin 10 cm ve 15 cm üzerinden sırasıyla 3, 4 ve 5 derece azaldı.

Olgu 3'te SF- 36 skoru 91'den 95'e yükseldi. DASH skoru 60'dan 48. 3'e geriledi. MCP EHA 60° 'den 80°'ye, PIP EHA 65°'den 95°'ye, DIP EHA 45°'den 70°'ye, MP EHA ise 0°'den 40°'ye yükseldi.

TARTIŞMA:Matrix ritm tedavisi yumuşak doku kontraktürlerine bağlı hareket kısıtlılıklarında eklem hareket açıklığının geliştirilmesi ve buna bağlı olarak fonksiyonel durumun artırılmasında alternatif bir yöntem olarak kullanılabilir.

PS08**PSÖDOARTROZ: SORUN CERRAHİ YÖNTEM Mİ? İMPLANT SEÇİMİ Mİ?**

Cem Çopuroğlu¹, Barış Yılmaz², Mert Özcan¹, Mert Çiftdemir¹, Nurettin Heybeli¹

¹Trakya Üniversitesi Tıp Fakültesi, Ortopedi ve Travmatoloji Ana Bilim Dalı, Edirne

²Besni Devlet Hastanesi, Ortopedi Bölümü, Adıyaman

AMAÇ:Psödoartroz tanısı ile takip edilen olgularda hastaya bağlı faktörler, cerrahi yöntem seçimi ve cerrahi implant seçiminin psödoartroz etyolojisindeki rolünün incelenmesi amaçlandı.

YÖNTEMLER:Çalışma grubunu kliniğimizde 2005-2010 yılları arasında uzun kemiklerde psödoartroz tanısı konarak tedavi uygulanan ve takibi bulunan 41 hasta oluşturdu. Hastaların ilk travma mekanizmaları, tedavi koşulları, cerrahi yöntem seçimi, cerrahinin uygulanış şekli, uygulanan implantın seçimi ve hastaya ait olumsuz koşulları araştırıldı. Hastaların operasyon sonrası koşulları ve takipleri ile birlikte operasyon öncesi ve sonrası tüm radyolojik tetkikleri değerlendirildi.

SONUÇLAR:Psödoartroz tanısı konan 41 hastanın 15'i (%36,6) bayan, 26'sı (%63,4) erkek hastaydı. Olguların 16'sı humerus, 13'ü tibia, 12'si femur psödoartrozu idi. Psödoartroz tanısı konarak cerrahi uygulama süresi ilk travmadan sonra ortalama 15,6 aydı. Psödoartroz gelişen olguların ilk tedavi uygulamasında 11 alçı, 11 intramedüller çivileme, 10 eksternal fiksasyon ve 9 plak uygulaması vardı. Olguların 17'sinde cerrahi yöntem değiştirilmedi yani cerrahi yöntem doğru olarak yorumlandı. Bu olgulardan 5'inde cerrahi uygulama değiştirilmeden sadece greftleme uygulandı ki bu olgularda hastaya ait bulgular psödoartroz nedeni olarak kabul edildi. Geriye kalan 12 (%29,2) olguda cerrahi uygulama hatası olduğuna karar verildi. 11 olguda konservatif yöntemden cerrahi uygulamaya geçilmesi ve 7 olguda multi travma nedeniyle zorunlu olarak uygulanan eksternal fiksasyondan farklı bir cerrahi uygulamaya geçilmesinde de hastaya ait faktörler etkili bulundu. Bu durumda toplam 23 (%56,2) olguda hastaya ait faktörün psödoartroz gelişiminde etkili olduğu, 6 (%14,6) olguda cerrahi uygulama seçiminde hata yapıldığına karar verildi.

TARTIŞMA:Psödoartroz olgularında doğru implant seçimi yapılıp yapılmadığını belirleyebilecek kriterler mevcut değildir. Kaynama varsa doğru, kaynama yoksa yanlış uygulama yapıldığı söylenemez. Bununla birlikte uygulama tekniğindeki hatalara rağmen kaynamanın gerçekleştiği olgularda mevcuttur. Sonuçta doğru implant seçimi ve cerrahi prensiplerden vazgeçilmediği takdirde psödoartroz gelişimi için geriye kalan sadece hastaya ait faktörlerdir.

PS09**SOURCIL'İN FEMUR BOYNUndan GENİŞ OLMASI, OLASI KALÇA KIRIĞININ HABERCİSİ OLABİLİR**

Cem Çopuroğlu¹, Ali Yılmaz², Mert Özcan¹, Mert Çiftdemir¹, Kağan Volkan Ünver¹, Murat Kaya¹, Elif Çopuroğlu³

¹Trakya Üniversitesi Tıp Fakültesi, Ortopedi ve Travmatoloji Ana Bilim Dalı, Edirne

²Trakya Üniversitesi Tıp Fakültesi, Anatomi Ana Bilim Dalı, Edirne

³Edirne Devlet Hastanesi, Anesteziyoloji ve Reanimasyon Bölümü, Edirne

AMAÇ:Asetabuler yüzeyin yük taşıyan sklerotik bölümü olarak tarif edilen sourcil'in genişliği ile femur boyununun genişliğinin ilişkisi ve femur boyun-şaft açısı ile, oluşan kalça kırık tipinin ilişkisinin incelenmesi amaçlandı.

YÖNTEMLER:Ocak 2007-Nisan 2010 tarihleri arasında kliniğimize başvuran hastalardan 320 tanesinin (170 kalça kırıklı, 150 normal hasta) grafileri geriye dönük olarak incelendi. Ön-arka grafide asetabulumun üst bölümündeki sklerotik bölgenin iç ve dış sınırları belirlendi ve aralarındaki mesafe ölçüldü. Aynı ön-arka grafilerde femur boyununun en ince yeri ölçüldü. Kalça kırıklı ve normal hastalarda sourcil ve boyun oranları karşılaştırıldı. Femur boyun-şaft açıları da ölçüldü.

SONUÇLAR:Normal kalçalarda sourcil genişliği femur boyun genişliğine yüksek olasılıkla eşittir. Kalça kırıklı hastalarda (n=71 collum femoris, n=99 intertrokanterik femur) sourcil genişliği femur boyun genişliğinden fazladır. Bu durum, sourcil femur boynundan genişse, femur üst ucu sourcilin taşıdığı kadar yük taşıyamaz ve kırılır. Boyun-şaft açısı normal kalçalara göre küçükse, femur boynu kırılır, boyun-şaft açısı normal kalçalara göre büyükse, intertrokanterik femur bölgesi kırılır.

TARTIŞMA:Sourcil'in, femur boynundan geniş olması, olası bir kalça kırığının habercisi olabilir. Boyun-şaft açısının varusta olması femur boyun kırığına, valgusta olması intertrokanterik femur kırığına sebep olabilir.

PS10**FEMUR BAŞI AVASKÜLER NEKROZUNDA KOR DEKOMPRESYON TEDAVİSİNİN FONKSİYONEL SONUÇLARI**

Mustafa Tekin, Ömer Sunkar Biçer, Mehmet Ali Deveci, Cenk Özkan, İsmet Tan
Çukurova Üniversitesi Tıp Fakültesi, Ortopedi ve Travmatoloji Anabilim Dalı, Adana

AMAÇ:1996-2009 tarihleri arasında Çukurova Üniversitesi Tıp Fakültesi Hastanesi Ortopedi ve Travmatoloji Anabilim Dalı polikliniğine başvurup femur başı avasküler nekrozu tanısı konulan ve kor dekompresyon yöntemi ile tedavi edilen hastaların fonksiyonel sonuçlarının incelenmesi.

YÖNTEMLER:Femur başı avasküler nekrozu tanısıyla kor dekompresyon tedavisi uygulanan 33 hastanın 44 kalça eklemi incelendi. Avasküler nekroz evresi Ficat-Arlet evreleme sistemine göre gruplandırıldı. Hastaların ameliyat öncesi ve sonrası aktivite düzeyleri ile fonksiyonel durumları Harris kalça skorlama sistemine göre değerlendirildi. Ek cerrahi girişim gerekliliği ve süresi ile bunlara neden olabilecek durumlar incelendi. Kor dekompresyon ile birlikte greftleme yapılıp yapılmamasının fonksiyonel sonuçlara etkisi değerlendirildi.

SONUÇLAR:Hastaların 11'i kadın, 22'si erkek, ortalama yaşı 34,8 yıl (16-57 yıl) idi. 12(% 27,3) si Evre 1, 27 (% 61,4) si Evre 2, 5 (% 11,3) i Evre 3 olarak tespit edildi. Hastalar, kor dekompresyon uygulandıktan sonra ortalama 89 ay (17- 171 ay) takip edildi. Takip edilen 44 kalça eklemine 16 (1'i Evre 1, 11'i Evre 2, 4'ü Evre 3) sında ortalama 37,8 ay sonrasında, kor dekompresyon tedavisine rağmen ileri derecede dejeneratif artrit gelişmesi üzerine bu kalçalara total kalça artroplastisi uygulandı. Bu hastalarda cerrahi öncesi Harris kalça skoru ortalaması 57,9 (32-78) iken son takipte Harris kalça skoru ortalaması 92,8 (65-100) olarak saptandı (p<0,001). Greft uygulanan (20 hasta) ve uygulanmayan hastalarda (24 hasta) fonksiyonel sonuçlar değerlendirildiğinde fark saptanmamıştır.

TARTIŞMA:Femur başı avasküler nekrozu ilerleyici bir hastalık olup, erken evrede tanı konulabildiği durumlarda kor dekompresyon gibi eklem koruyucu girişimler ile hastalık durdurulabilmekte ve dejeneratif artrit gelişmesi engelleyerek total kalça artroplastisi ihtiyacını azaltmaktadır. Erken evrede yapılacak olan kor dekompresyon tedavisi hastanın kalça eklemi fonksiyonlarını da koruyarak hastanın ağrısız ve rahat hareketine olanak sağlamaktadır.

PS11**RISK FACTORS ASSOCIATED WITH TRIGGER FINGER, A RETROSPECTIVE STUDY**

Shaher Taha Alhadidi¹, Jihad Moh'd Saed Alajlouni², Basem Esam Hadda³, Ra'fat Nasim Alhamdan⁴, Mahmood Mohamad Ababneh⁵

¹Ajlouni Jihad, Department of Orthopedic Surgery, Jordan University Hospital, Amman, Jordan

²Hadidi Shaher, Department of Orthopedic Surgery, Jordan University Hospital, Amman, Jordan

³Ababneh Mahmood, Department of Orthopedic Surgery, Jordan University Hospital, Amman, Jordan

⁴Haddad Basem, Department of Orthopedic Surgery, Jordan University Hospital, Amman, Jordan

⁵Alhamdan Ra'fat, Department of Orthopedic Surgery, Jordan University Hospital, Amman, Jordan

BACKGROUND: We undertook this study to identify risk factors in our population associated with trigger finger. The study was conducted at the orthopedics department at Jordan University Hospital, Amman, Jordan.

METHODS: This was a retrospective observational study. It included 303 patients with 425 trigger fingers who were operated upon in our institute over the period from 2003 to 2008.

Risk factors analyzed were diabetes, sex, age, thyroid function, and others.

RESULTS: Mean age of the cases was 56 years (range 8-82 years). The right hand was affected in 69% of cases (209 of 303) with the thumb, middle, ring, index and little fingers, in descending order of frequency. Females were affected more commonly (66%, 200 of 303 patients), 89 patients had diabetes (29%), 81 patients had associated ipsilateral carpal tunnel syndrome (CTS) (27%), and 60 had contralateral CTS (20%), 20 patients had thyroid dysfunction (19 had hypothyroidism and one patient had hyperthyroidism) (6,6%).

Physical findings were also assessed, 244 patients had pain (81%), 295 complained of locking (97%), 122 had tenderness over the A1 pulley (40%), 108 had pain with passive stretch (36%), 67 patients had a painful nodule (22%), and 45 presented with a finger flexion deformity (15%).

CONCLUSIONS: Trigger finger is a common pathology in our population and is more frequent in women >56 years old. Most of the patients complain of pain and locking. Trigger finger may be related to diabetes, hypothyroidism and other hand pathologies such as carpal tunnel syndrome.

PS12

OMUZ SIKIŞMA SENDROMUNUN TEDAVİSİNDE AKROMİYOPLASTİNİN ROLÜRüştü Nuran¹, Ali Akın Uğraş², Ahmet Kamil Ertürk², Melih Malkoç³, Murat Kayıpmaz⁴, Haldun Ertürk²¹Özel Kozyatağı Acıbadem Hastanesi²Haseki Eğitim ve Araştırma Hastanesi, Ortopedi ve Travmatoloji Kliniği³Özel Balat Hastanesi⁴Özel Mevlana Hastanesi

AMAÇ:Konservatif tedaviye cevap vermeyen omuz sıkışma sendromlu hastalarda yapılan açık akromiyoplasti ameliyatının sonuçları incelendi.

YÖNTEMLER:Konservatif tedaviye cevap vermemiş 20 omuz sıkışma sendromlu olgu prospektif olarak incelendi. Ameliyat öncesi ve sonrası omuz abdüksiyon, fleksiyon hareket genişlikleri ve kas gücü değerleri ölçüldü. Radyolojik olarak anteroposterior, nötral, aksiller ve impingement grafileri çekildi. Omuz manyetik rezonans görüntülemesi yapıldı. Klinik değerlendirme Constant omuz skoru ile yapıldı.

SONUÇLAR:Manyetik rezonans görüntüleme sonucunda 20 olgunun 3'ünde tip 1; 9'unda tip 2; 8'inde ise tip 3 akromiyon tespit edilmiştir. Ortalama takip süresi 16 aydır. Ameliyat öncesine göre %80 olgu mükemmel sonuç almış ($p<0.000$), olguların eklem hareket genişlikleri artmış ($p<0.000$), kas güçleri artmış ($p<0.000$) ve ağrıları azalmıştır ($p<0.000$). Sonucu iyi olarak değerlendirilen dört olgunun ortak özelliği; hastalığın travma sonucu başlamış olması, ileri yaş ve yetersiz rehabilitasyondur.

TARTIŞMA:Konservatif tedaviye cevap vermeyen omuz sıkışma sendromlu olgularda açık akromiyoplasti cerrahisi ağrıyı azaltır, eklem hareket genişliğini artırır ve etkili bir tedavi seçeneğidir.

Tablo 1

Tablo 1: Olguların ameliyat öncesi ve sonrası ağrı değerlerinin , omuz abdüksiyon ve fleksiyon ölçümlerinin, kas gücü ve Constant skorlarının karşılaştırılması.

| | Ameliyat öncesi | Ameliyat sonrası | P |
|------------------|-----------------|------------------|----------|
| Ağrı | 3.7±0.5 | 1.9±0.7 | 0.000*** |
| Omuz abdüksiyonu | 69.0±13.7 | 152.5±11.2 | 0.000*** |
| Omuz fleksiyonu | 76±15.4 | 159.5±11.8 | 0.000*** |
| Kas gücü (kg) | 7.0±0.7 | 8.4±0.9 | 0.000*** |
| Constant skoru | 66.5±5.1 | 83.2±7.4 | 0.000*** |

PS13**MODİFİYE L' EPISCOPO PROSEDÜRÜNDE DELTOPEKTORAL YAKLAŞIM**

Hüseyin Botanlıoğlu, Gökhan Kaynak, Mehmet Can Ünlü, Taha Demir, Atakan Karabiber, Muharrem Babacan, Rifat Erginer

İstanbul Üniversitesi Cerrahpaşa Tıp Fakültesi Ortopedi ve Travmatoloji Anabilim Dalı, İstanbul

AMAÇ:Brakial peksus paralizisi gibi aktif dışa rotasyon yetersizliği olan hastalarda günlük yaşam aktiviteleri ileri derecede etkilenir ve ciddi bir sakatlık yaratır.Aktif elevasyon ve dışa rotasyonun tamirinde aynı anda ve tek insizyonla deltopektoral yaklaşımla Modifiye L' Episcopo prosedürü uygulanabilir. Bu yazının amacı deltopektoral yaklaşımla Modifiye L' Episcopo prosedürü uygulanan 2 olgunun fonksiyonel sonuçlarını sunmaktır.

YÖNTEMLER:Olgularımız 11 yaşında erkek hastada sağ üst ekstremitede ve 18 yaşında erkek hastada sol üst ekstremitede obstetrik palsi saptandı. Her iki olguya deltopektoral yaklaşımla tek insizyonla cerrahi işlem uygulandı. Hastaların omuz fonksiyonları günlük yaşam aktivite değerlendirme skorlamasına ve Constant-Murley skorlama sistemine göre değerlendirilmiştir.

SONUÇLAR:Ameliyat öncesi dış rotasyon dereceleri 0 derece olan hastaların ameliyat sonrası dış rotasyon dereceleri sırasıyla 35/30 derece saptandı. Hastaların ameliyat öncesi Constant-Murley skorları sırasıyla 17 ve 19 iken, ameliyat sonrası 34 ve 40 idi. Hastaların günlük yaşam aktivite değerlendirme skorları ise ameliyat önce sırasıyla 12 ve 10 iken, ameliyat sonrası 18 ve 17 idi.

TARTIŞMA:Deltopektoral yaklaşımda sadece Latissimus dorsi yerine, aynı anda latissimus dorsi ve teres major transferi yapılabilir. Her iki tendonda humerusun lateraline transfer edilebilir Bu transfer aktif dışa rotasyonu ve elevasyonu güçlü kılar. Bu teknikte çift insizyona göre tek insizyon daha kolay ve basittir. Aşırı nedbe dokusu gelişimi, yapışıklıklar, ve aksiler sinir lezyonu gelişmesi önlenmiş olur. Tek insizyonla yapılan bu transfer erken rehabilitasyonu ve dolayısı ilerde omuz fonksiyonlarının kolay kazanılmasını ve günlük yaşam aktivitelerine dönüşü kolaylaştırır. Sonuç olarak tek bir insizyon olan deltopektoral insizyonla (Modifiye L'episcopo) Latissimus dorsi, teres major transferi yapmak mümkündür.

PS14**PROKSİMAL HUMERUS TÜMÖRLERİNDE REZEKSİYON SONRASI TERS PROTEZ UYGULAMASININ ERKEN FONKSİYONEL SONUÇLARI**

Hayrettin Kesmezacar, Hüseyin Botanlıoğlu, Gökhan Kaynak, Mehmet Can Ünlü, Muharrem Babacan, Rifat Erginer

İstanbul Üniversitesi Cerrahpaşa Tıp Fakültesi Ortopedi ve Travmatoloji Anabilim Dalı, İstanbul

AMAÇ:Proksimal humerus yerleşimli tümör rezeksiyonları sonrası uygulanan protezlerde görülen en önemli problem omuz fonksiyonlarındaki yetersizliktir. Bunun nedeni humerus proksimal bölüm rezeksiyonu ile birlikte rotator manşet tendonlarının bağlantılarının ortadan kalkması ve tümör rezeksiyon protezlerinin bir çeşit defekt doldurucu gibi görev yapmasıdır. Grade 1 kondrosarkom tanısı alan 3 olguda uygulanan ters omuz protezlerinin fonksiyonel değerlendirme sonuçları sunulmuştur.

YÖNTEMLER:Omuz ağrısı şikayeti ile başvuran 3 hastada humerus proksimalinde yerleşimli litik ve kondroid kalsifikasyon gösteren lezyonlar saptandı. Yapılan açık biopsi sonrası olgularda Grade 1 kondrosarkom tanısı konuldu. Tüm olgulara Proksimal humerus rezeksiyonu uygulandı. Proksimal humerus rezeksiyonu sonrası rezeksiyon miktarı kadar hazırlanan fresh frozen allogreft hazırlanarak tüm olgulara ters omuz protezi ile rekonstrüksiyon işlemi uygulandı. Hastaların ameliyat sonrası fonksiyonel değerlendirmesi Constant-Murley omuz skorlama sistemine göre yapıldı. Ortalama takip süresi 9 ay idi.

SONUÇLAR:Ameliyat sonrası erken dönem komplikasyon gelişmeyen hastalardan birinde 5. ayda humeral komponentte aseptik gevşeme saptanarak humeral komponent revizyonu uygulandı. Diğer bir olguda ise 3. ayda protez dislokasyonu saptandı. Açık redüksiyon sonrası komponentlerde malpozisyon saptanmadı ve prolen mesh ile tamir uygulandı. Hastaların takiplerdeki ortalama Constant skorları sırasıyla 61 ve ortalama öne elevasyonu dereceleri 120° idi.

TARTIŞMA:Proksimal humerus rezeksiyonu yapılan olgularda rotator manşet fonksiyon dışı kalmaktadır. Ters omuz protezi uygulanan olgularda glenohumoral eklem rotasyon merkezinin medializasyonu ve deltoid adale moment kolunun uzaması ile hastaların omuz abduksiyon ve öne elevasyonunda artış ile birlikte omuz fonksiyonlarında tatmin edici iyileşme olmaktadır. Bundan dolayı, omuz fonksiyon kaybının daha az gelişmesi nedeniyle ters omuz protezleri proksimal humerus tümör rezeksiyonları sonrası alternatif olarak uygulanan başarılı bir yöntemdir.

PS15

ÇİFT SIRA DİKİŞ-ANKOR TEKNİĞİ İLE TEDAVİ EDİLEN TRİSEPS TENDONU RÜPTÜRÜ

Mehmet Oğuz Durakbaşa, Gürkan Gümüşsuyu, Mutlu Güngör, Mehmet Nurullah Ermiş
Haydarpaşa Numune Eğitim ve Araştırma Hastanesi, 2. Ortopedi ve Travmatoloji Kliniği

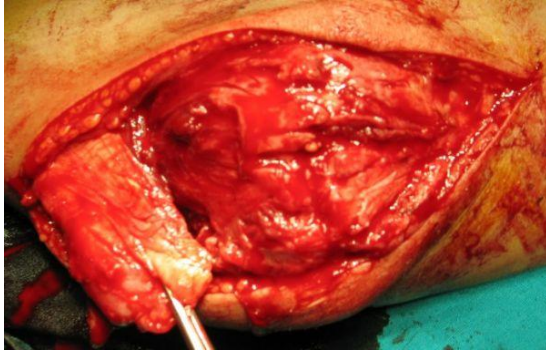
AMAÇ:Nadir bir yaralanma olan distal triseps tendonu rüptürü tamirinde çift sıra dikiş-çapa tekniğini sunmaktır.

YÖNTEMLER:27 yaşında erkek hastanın futbol oynarken ayağı takılmış ve sağ dirseğini kale direğine çarpmış.

Acil gittiği hastanede yumuşak doku travması olduğu söylenerek gönderilmiş. Sağ dirsekte ağrısı, şişliği geçmeyen ve ağırlık taşıyamadığını gözleyen hasta ilk travmadan 20 gün sonra tarafımıza başvurdu. Sağ dirsekte olekranon üzerinde triseps tendonundaki aralık tespit edildi. Hasta yer çekimine karşı dirsek ekstansiyonunun son 30 derecesini yapamıyordu. Sağ dirsek grafisinde olekranonun 2 cm yukarısına yer değiştirmiş avülsiyon kırığı tespit edildi. MR incelemesinde triseps tendonunda retraksiyon görüldü. Ameliyatında triseps tendonunun her iki yanına Krackow dikişleri atıldı. Olekranon üzerinde tendonun yaklaşık 4.5 cm'lik ayak izine çift sıra dikiş-çapa tekniği uygulandı. İlk sıradaki metal çapalardan gelen dikişler Kessler tekniği ile tendondan geçirildi ve dikildi. 2. sırada biyoemilebilen düğümsüz ankortlar kullanıldı; Krackow dikişlerden gelen iplikler de alınarak tendon üzerinden çaprazlaşan etkiyle tendon ayak izine tespitlendi. Postoperatif dönemde tespit uygulanmadı. Yer çekimine bırakarak tam ekstansiyona ve ağrı kontrollü fleksiyona izin verildi. 6 hafta sonraki kontrolde tam hareket açıklığı mevcuttu. Hasta yer çekimine karşı dirsek ekstansiyonunu tam olarak yapıyordu.

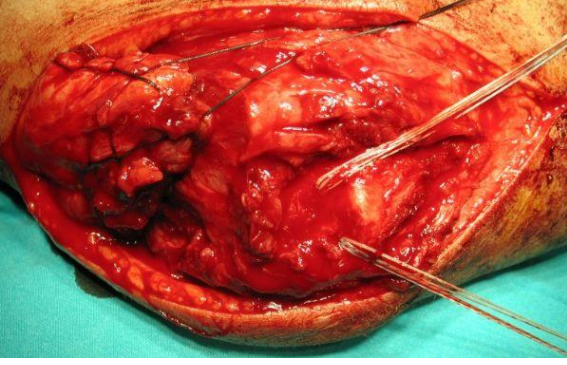
SONUÇLAR:Distal triseps tendon rüptürü cerrahi tedavisinde çift dikiş-ankor tekniği ile tamir tendonun ayak izine tam ve güvenli tespit sağlaması, ameliyat sonrası tespitsiz hemen hareket başlanabilmesi açısından en iyi tedavi yöntemlerinden biridir.

TARTIŞMA:Distal triseps tendonu rüptürü tendon rüptürleri içerisinde en nadir görülenidir. Tüm tendon rüptürlerinin % 0.8'i olarak bildirilmiştir. Anabolik steroid kullanan halter sporu yapanlarda daha sık rapor edilmiştir. El açık yere düşerek ya da direkt tendon üzerine gelen darbe ile yaralanma oluşur. Klinik bulgu olarak tendonun yapışma yerinin üzerinde oluşan aralık ve dirsekte yer çekimine karşı ekstansiyon kaybı ya da ekstansiyon açığı sayılabilir. Tanı radyolojik ve manyetik rezonans görüntüleme incelemeleriyle konur. Tedavisinde kısmi yırtıklar ameliyatsız tedavi edilirken total yırtıklar için cerrahi tedavi gerekir. Son zamanlarda yapılan çalışmalarda bu tendonun da ayak izi olduğu tespit edilmiştir. Bu nedenle omuz bölgesinde rotator manşet için kullanılan çift dikiş-ankor sistemi dirsekte kullanılmış ve başarılı sonuç alınmıştır.

perop 1

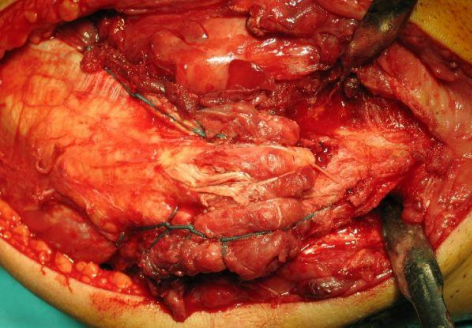
Peroperatif foto

perop 2



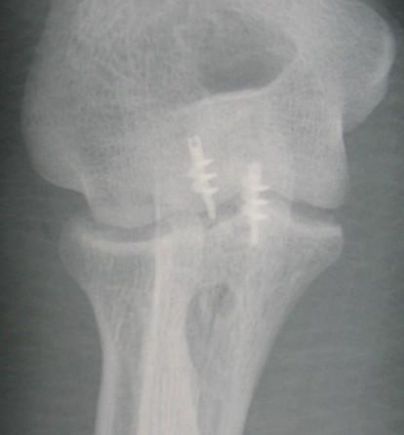Peroperatif foto

perop 3



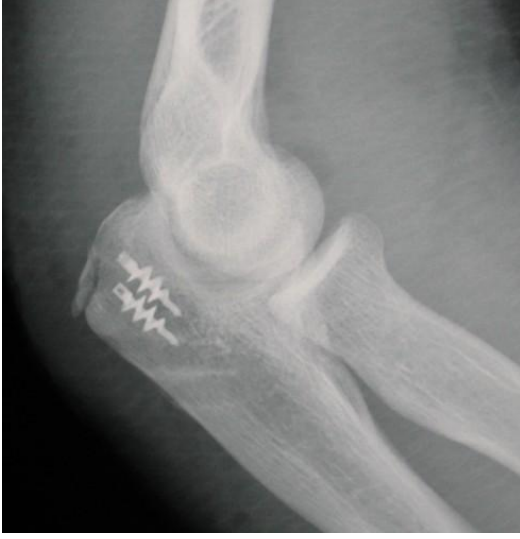Peroperatif foto

postop 1



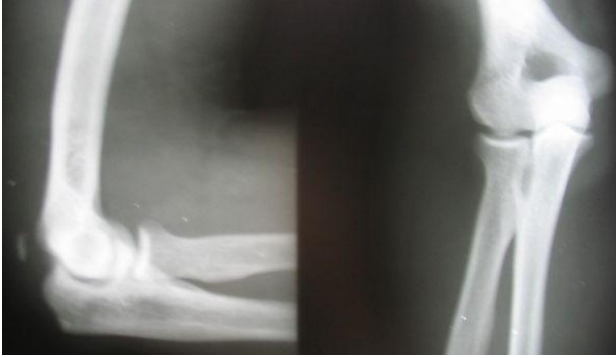
Postoperatif radyolojik inceleme

postop 2



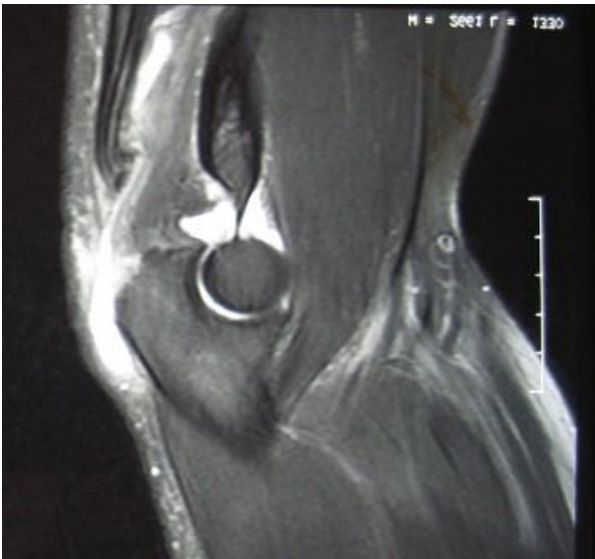Postoperatif radyolojik inceleme

preop



Preoperatif radyolojik inceleme

preop MR



Preoperatif MR

PS16

SUPRASKAPULER SİNİR TUZAK NÖROPATİSİNE NEDEN OLAN SUPRASKAPULER ÇENTİKTE SIKIŞMA VE SPİNOGLENÖİD ÇENTİKTE NÖRİNOM

Mehmet Oğuz Durakbaşı, Mutlu Güngör, Gürkan Gümüşsuyu, Mehmet Nurullah Ermiş
Haydarpaşa Numune Eğitim ve Araştırma Hastanesi, 2. Ortopedi ve Travmatoloji Kliniği

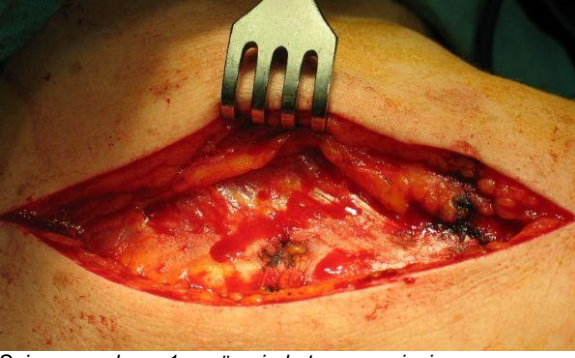AMAÇ:Hem supraskapuler çentikte superior transvers ligaman sıkıştırmasıyla hem de spinoglenoid çentiğe oturan nörinoma bağlı olarak supraskapuler sinir tuzak nöropatisi gelişen bir olguyu bildirmektir.

YÖNTEMLER:40 yaşında kadın hasta sağ omuzda 2 aydır devam eden şiddetli ağrı yakınmasıyla polikliniğimize başvurdu. 2 ay süreyle verilen tıbbi ve fizik tedaviden fayda görmemişti. Muayenesinde spina skapula üzerinde palpasyonda şiddetli ağrı yaratan nokta tespit edildi. Supraspinatus ve infraspinatus testleri ağrılı, bu kasların güçleri sağlam tarafa göre azalmıştı (4/5). Radyolojik inceleme normaldi. Sağ omuz manyetik rezonans (MR) incelemesinde spinoglenoid çentiğe oturan ve supraskapuler siniri içine alan ve sinire baskı yapan yumuşak doku kitlesiespit edildi. Kitle kontrast tuttuğundan nörinom olarak MR tanısı aldı. Supraskapuler sinir tuzaklanması elektromyografi (EMG)ile teyit edildi. Hem supraspinatus hem de infraspinatus kasında tutulum olduğundan sinirin hem supraskapuler hem de spnoglenoid çentikte gevşetilmesi planlandı. Cerrahi girişim spina skapulanın 1cm üzerinden transvers kesiyle yapıldı. Trapezius kası spina skapulaya yapıştığı yerden ayrıldı ve supraspinatus kasına ulaşıldı. Kasın anteriorunda supraskapuler çentiğe ulaşarak ligamanın üzerindeki supraskapuler arter askıya alındı. Superior transvers ligaman açılarak supraskapuler sinir ilk tuzaklanma yerinde gevşetildi. Sonra supraspinatus kası spina skapulanın üzerinden posteriora ekarte edildi. Kitleye ulaşıldı. Önce kitlenin supraskapuler siniri içine alan spina skapulanın üzerindeki kısmı çıkarıldı. Sinir disseke edilerek askıya alındı ve kitlenin kalan kısmı spinoglenoid çentikten çıkarıldı. (Kitle patolojiye gönderildi. Bu bildiri yazılırken patoloji sonucu halen belli değildi.)

SONUÇLAR:Supraskapuler sinir tuzak nöropatisi olan olgularda tutulan ekstremitenin EMG tetkiki ve MR ile sinire baskı yapan kitle olup olmadığının değerlendirilmesi elzemdir. Klinik muayenede her iki kas tutulumu da tespit edilmişse hem supraskapuler hem de spinoglenoid çentikte sinir gevşetmesi yapılmalıdır.

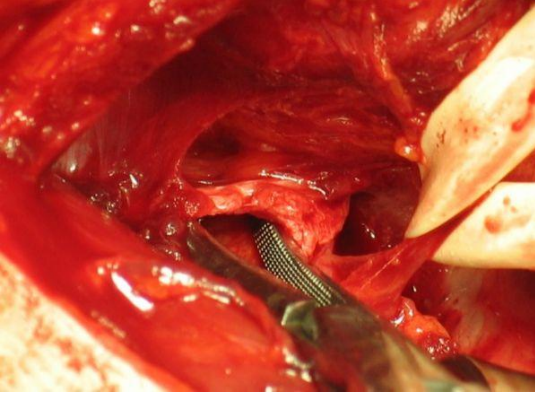
TARTIŞMA:Supraskapuler sinir tuzak nöropatisi omuzda ciddi ağrıya neden olabilen bir rahatsızlıktır. Voleybol oynayan sporcularda spinoglenoid çentikte tuzaklanmayla izole infraspinatus atrofisi olabildiği gibi, supraskapuler çentiğin anatomik varyasyonlarına bağlı supraspinatus ve infraspinatusun kombine tutulumları da görülebilir. Ayrıca yumuşak doku kitleleri (sıklıkla ganglion) de sinirin sıkışmasına neden olabilir. Sunulan olguda sinir hem supraskapuler çentikte superior transvers ligaman tarafından sıkıştırılmış hem de spinoglenoid çentiğe oturan ve siniri içine alan nörinom kitlesiyle baskıya uğramıştır.

perop 1



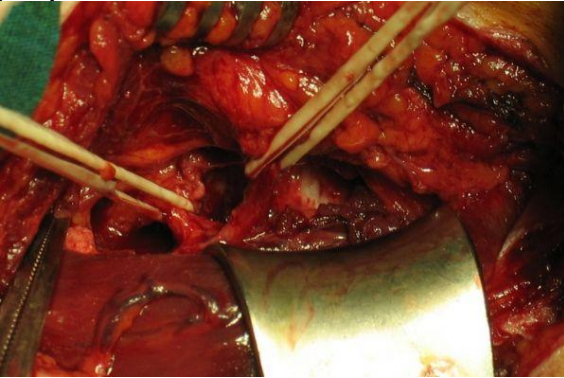Spina scapulanın 1 cm üzerinde transvers insizyon

perop 2



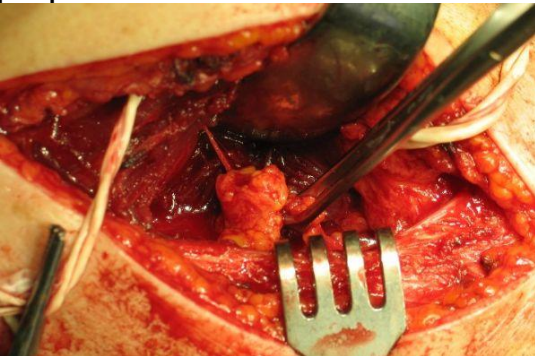
Supraskapuler çentikte superior transvers ligamanın açılması

perop 3



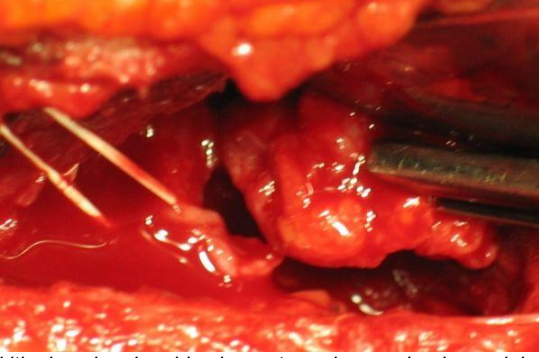
Açılan superior transvers ligamanın üzerinde supraskapuler arter, altında supraskapuler sinir

perop 4



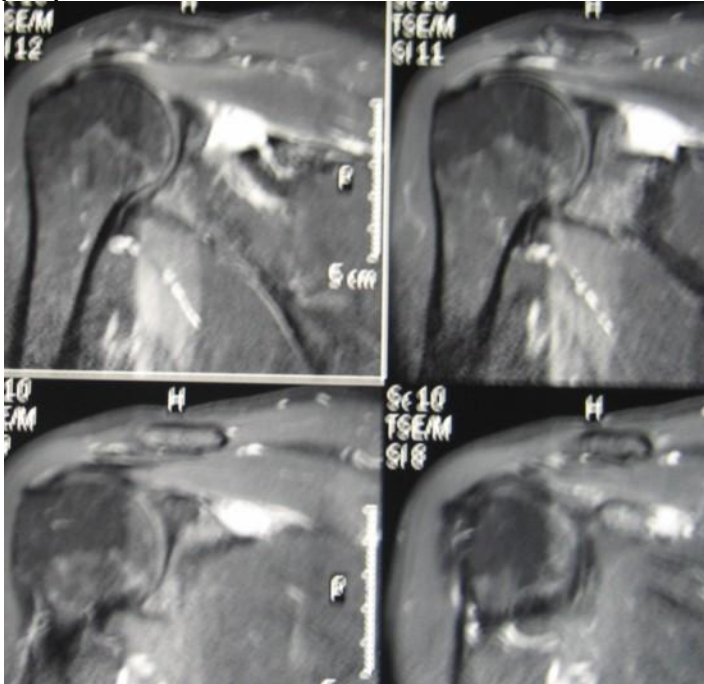
spinoglenoid çentikte siniri içine almış nörinom kitlesi, spina scapulanın üzerindeki kısım sinirden ayrılıp çıkarılmış

perop 5



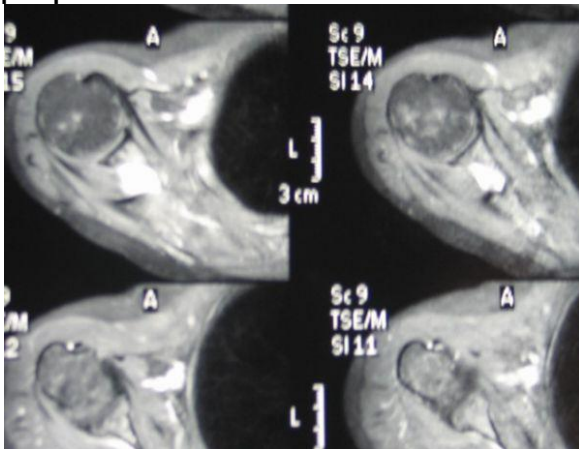
kitlenin spinoglenoid çukura oturan kısmı çıkarılmış, sinir askıya alınmış

preop MR 1



Preoperatif MR

preop MR 2



Preoperatif MR

PS17**TALOKALKANEAL KOALİSYON VE OLİGODAKTİLİ İLE BERABER KONJENİTAL HALLUKS VARUS**

İbrahim Sungur, Ali Akın Uğraş, Barış Yücel, Ercan Çetinus

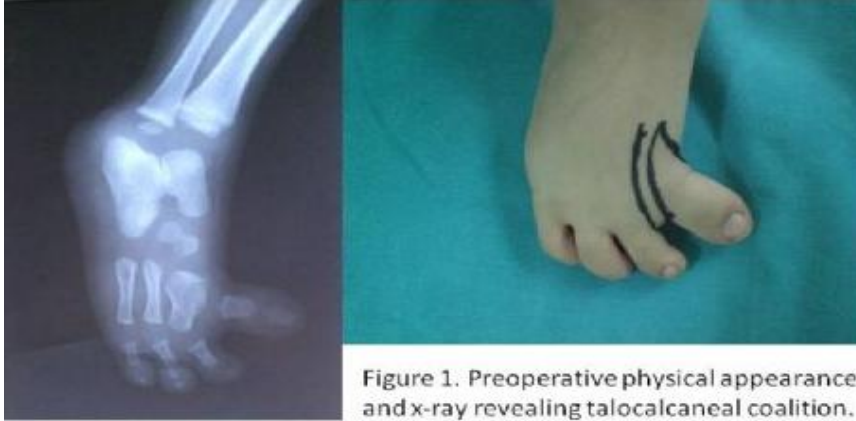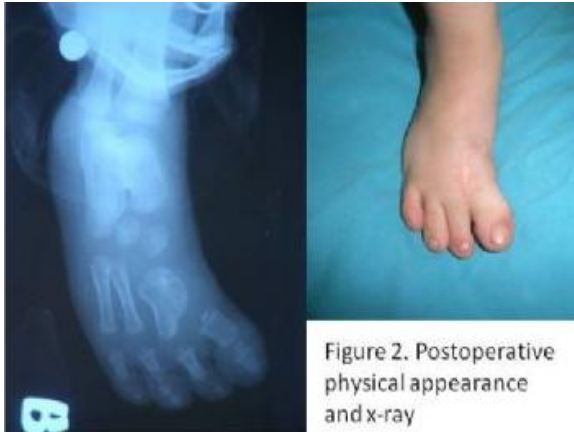Haseki Eğitim ve Araştırma Hastanesi, Ortopedi ve Travmatoloji Kliniği

AMAÇ:Konjenital halluks varus ayak başparmağının medial deviasyonudur ve genellikle polidaktili, pes ekinovarus yada kısa metatarsal ile beraber görülür.

YÖNTEMLER:Olgumuzda özellikle konjenital varusun beraberinde nadir görülen talokalkaneal koalizyon ve oligodaktili ile birlikteliği mevcuttur.

SONUÇLAR:Şikayetleri kötü kozmetik görünüm ve ayakkabı giymekte zorlanmaktadır. Deformite ve şikayetler yaşla beraber artar.

TARTIŞMA:Deformitenin düzeltilmesi için erken ameliyat önerilir. Deformiteyi düzeltmek için Farmer tekniği kullanıldı ve sonuç 1 yıllık takipte tatminkardı.

Resim 1**Resim 2**

PS18

**GELİŞİMSEL KALÇA DİSPLAZİSİ İLE BİRLİKTE AŞIRI ADDUKSİYON KONTRAKTÜRÜ:
REKTUS FEMORİS KASI VARIYANTI**

Mustafa İncesu, Mert Kumbaracı, Levent Karapınar, Ahmet Savran

S.B. Tepecik Eğitim ve Araştırma Hastanesi, 1. Ortopedi ve Travmatoloji Kliniği, İzmir

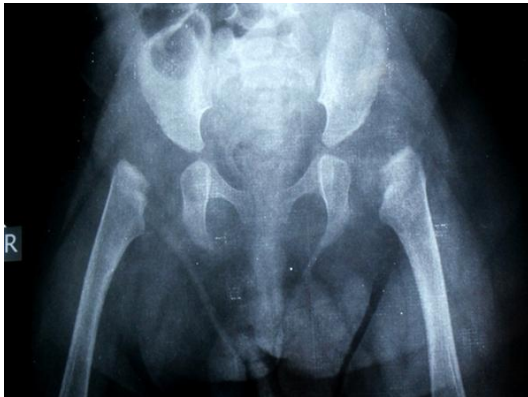AMAÇ:Gelişimsel kalça displazisi (GKD) ile birlikte kalça redüksiyonunu engelleyen yapılardan biri gibi davranan bir rektus femoris kası varyantını yayınlıyoruz.

YÖNTEMLER:Daha önce tedavi edilmemiş bilateral GKD tanılı 6 aylık kız olgu kliniğimize başvurdu. Genel anestezi altında yapılan bilateral perkütan addüktör tenotomi sonrası addüksiyon kontraktürü yeterli derecede düzelmedi ve her iki kalçanın kapalı redüksiyonu elde edilemedi. Bikini tipi iliofemoral girişim ile her iki kalçaya açık redüksiyon uygulandı. Cerrahi girişim sırasında bilateral olarak rektus femoris kası varyantı tespit edildi. Rektus femoris kasının asetabulum anterior rimi ile superior pubik ramus arasında yer alan farklı bir proksimal yapışma yeri vardı. Mevcut addüksiyon kontraktürü rektus femoris kasının kesilmesi sonrasında düzeldi. İliopsoas tenotomisi yapıldı, pulvinar çıkarıldı, transvers ligament kesildi, ligamentum teres tespit edilemedi. Redüksiyon sağlanarak kapsülorafi yapıldı. Rektus femoris tendonu asetabulum üzerine spina iliaca anterior inferiora suture edildi. Pelvipedal alçı (PPA) uygulandı.

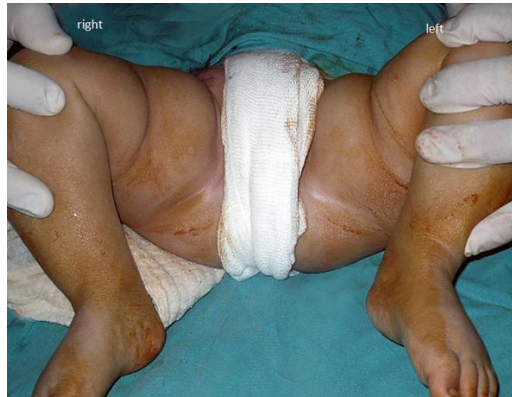SONUÇLAR:3 ay PPA uygulaması sonrası kalça eklem hareketlerinin restorasyonu için fizik tedavi uygulandı. Ameliyat sonrası 1. yıl sonu kontrolünde her iki kalçada konsantrik redüksiyon saptandı.

TARTIŞMA:Bizim olgumuzda GKD'nin primer nedeni rektus femoris kasının varyasyonu olmamasına karşın, kalçanın redüksiyonunu engelleyen oluşumlardan biri olarak davranabildiği görülmüştür.

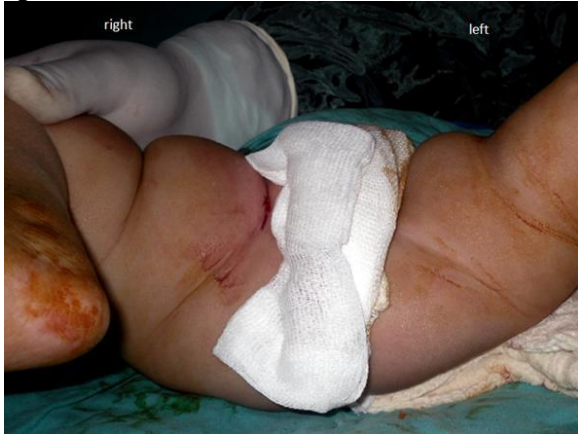figür 1



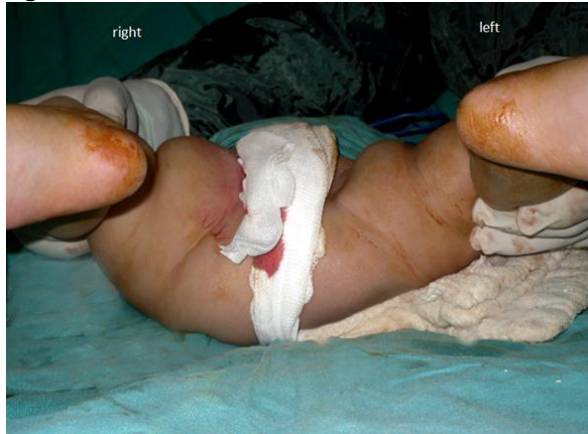figür 2



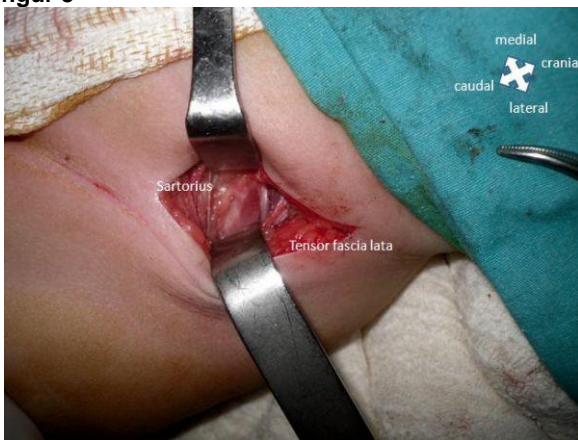figür 3



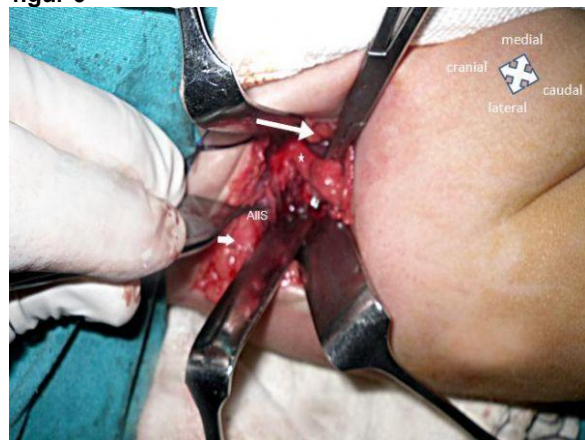figür 4



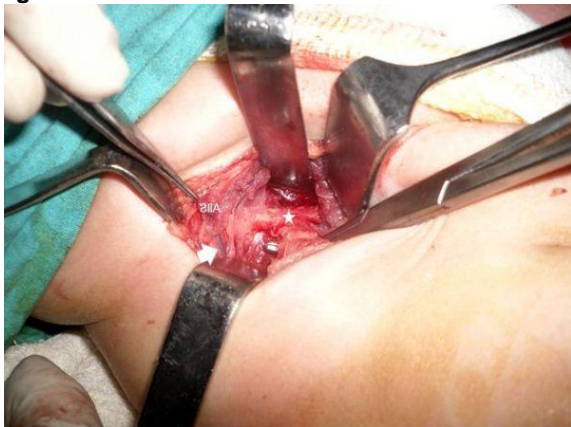figür 5



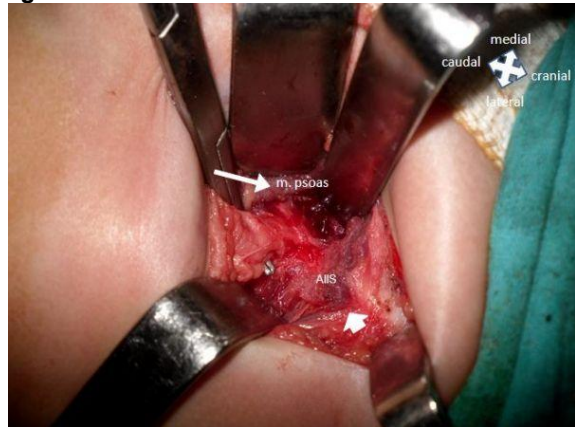figür 6



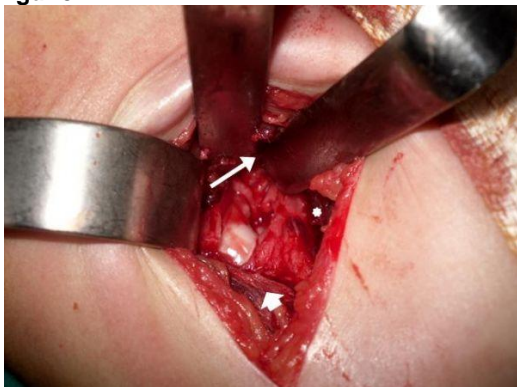
figür 7



figür 8



figür 9



PS19**DOĞUMSAL VERTİKAL TALUS CERRAHİ TEDAVİSİ SONRASI GELİŞEN GERGİN KORD SENDROMU: PES KAVOVARUS OLUŞUMU**

Mustafa İncesu, Mert Kumbaracı, Levent Karapınar, Ahmet Kaya, Ahmet Savran, Tamer Ursavaş
S.B. Tepecik Eğitim ve Araştırma Hastanesi, 1. Ortopedi ve Travmatoloji Kliniği, Yenişehir-İzmir

AMAÇ: Doğumsal vertikal talus (DVT) aynı zamanda konveks pes valgus olarak da bilinen talus başının üzerinde navikulanın dorsal çıkığı ile karakterize, sert düz tabanlığa neden olan ayağın karmaşık bir deformitesidir. Olguların yaklaşık yarısı izole (idiopatik) bulunabileceği gibi, yarısı nöromusküler anomali veya genetik sendromlar ile birlikte bulunur. Bu yazıda, DVT nedeniyle cerrahi girişim uyguladığımız hastada, cerrahi sonrası 40. ayında gerilmiş omurilik sendromu (GOS) saptanan ve sol ayağında kavovarus deformitesi gelişen bir olgu sunuldu.

YÖNTEMLER: Altı aylık bir erkek hasta sol ayağında düz tabanlılık şikayetiyle kliniğimizde değerlendirildi. Aile öyküsünde patoloji bulunmayan hastanın fizik muayenesinde sağ ayak muayenesi normalken, sol ayak arkasında ekin ve valgus deformitesi, ayak önünde pronasyon, abduksiyon, ayak bileğinde dorsifleksiyon deformitesi, aşil tendon gerginliği tespit edildi. Ayağın medialinde kolayca palpe edilen talus başı çıkıntısı yüklenmede yere temas ederken; ayak önü ve arkası zemine temas etmiyordu. Her iki alt ekstremitenin nörolojik muayenesi normaldi. Radyolojik incelemeler sonrasında idiopatik doğumsal vertikal talus tanısı konuldu. Olguya 5 ay manipulasyon + alçılama ile konservatif tedavi uygulandı. Talonaviküler eklem çıkığı redükte edilemedi. Deformite cerrahi girişim ile komplet subtalar gevşetme yapılarak düzeltildi.

SONUÇLAR: İzlem sırasında yapılan fizik muayenesinde ve çekilen ayak radyografilerinde deformitenin düzeldiği görüldü. Hasta 15 aylıkken desteksiz yürümeye başladı. 40. ay yapılan kontrolünde ayağın uzun arkının normalden yüksek olduğu görüldü. Olguda ekin deformitesi ve parmak ucunda yürüme izlendi. Kalkaneal eğim açısı 34°, Hibbs açısı 140° idi. Yapılan muayene ve çekilen radyografiler sonrasında pes kavovarus tanısı konuldu. Aynı zamanda ayak bileği dorsifleksiyon hareket açıklığında kısıtlılık tespit edildi. Sol alt ekstremitenin sağa göre iki cm kısa olduğu ve kas atrofsi bulunduğu saptandı. Nöromusküler hastalık şüphesiyle çekilen spinal manyetik rezonans görüntüleme (MRG) tetkiki sonucunda gerilmiş omurilik sendromu (GOS) saptandı. Olgu beyin cerrahisi ve çocuk nörolojisine konsülte edilerek takip edildi.

TARTIŞMA: Olgumuzda görüldüğü üzere DVT tanısı ve tedavisi sonrasında başlangıçta fark edilmeyen nörojenik faktörler eklenirse talonaviküler eklem blokasyonu olmadığı için başka bir ayak deformitesi olan pes kavovarus gelişebilir. DVT'ü ya da pes kavovarusu olan ayakların her ikisi de ağırlı fonksiyonel olmayan ayaklardır. İdiopatik ya da nörojenik DVT ayırımı yapılmadan uygulanacak düzeltici cerrahi girişim daha problemlili sonuçlara neden olabilir. Olgumuzda DVT'un primer nedeni GOS değil iken aksine medial longitudinal arkın yükselmesine neden olan ana unsur olarak karşımıza çıkmıştır. DVT tanılı olguların tümüne omuriliği ilgilendiren patolojileri tanımlayabilmek ve erkenden önlemini alabilmek için MRG tetkiki yapılması, ileride olabilecek ilave deformitelerin önüne geçebilecektir.

PS20**GELİŞİMSEL KALÇA DİSPLAZİSİNİN ANTERİOR MİNİ İNSİZYONLA AÇIK REDÜKSİYONU. YENİ BİR TEKNİK. ERKEN VE ORTA DÖNEM SONUÇLARIMIZ**

Mehmet Akif Kaygusuz, Safa Bozkuş, İlhan Avni Bayhan, Fırat Mehmet Yağmurlu, Kadir Abul
Metin Sabancı Baltalimanı Kemik Hastalıkları Eğitim ve Araştırma Hastanesi

AMAÇ:Gelişimsel kalça displazisinde anterior mini açık redüksiyon, klasik anterior yaklaşımın avantajlarına sahip olurken, aşırı diseksiyon, doku hasarı ve kan kaybı gibi dezavantajlarından da korunmayı sağlamaktadır. Çalışmamızda kalça displazisi olan olgularda anterior mini açık redüksiyon tekniğinin erken ve orta dönem sonuçlarını değerlendirdik.

YÖNTEMLER:Gelişimsel kalça displazisi nedeni ile anterior girişim ile açık redüksiyon yapılan 22 hastanın 28 kalçası değerlendirildi.Teratolojik ve sekonder kalça çıkıklı hastalar çalışmaya dahil edilmedi.Hastaların ameliyat öncesi değerlendirmeleri standart pelvis AP ve abdüksiyon – iç rotasyon grafileri ile yapıldı. Hastalarımızın ameliyat öncesi Tönnis evreleri ve asetabuler indeks değerleri hesaplandı.Ameliyat sonrasında hastalarımızın Hillgenreiner metodu ile asetabuler indeks ölçümleri, Smith indeksi hesaplamaları, redüksiyon sonrası gözyaşı figürünün oluşması oranları, insizyon uzunlukları, alçı ve breys ile takip süresi hesaplamaları yapıldı

SONUÇLAR:Asetabuler indeksler karşılaştırıldığında sağlam ve çıkık taraf arasında istatistiksel açıdan anlamlı bir fark tespit edildi ve bu farkın ameliyat sonrası 9.aya kadar devam ettiği görüldü. Asetabuler indeks ortalamalarının aylara göre dağılımı incelendiğinde belirgin bir azalma tespit edildi ancak gruplar birbirleriyle eşit olmadığı için istatistiksel çalışma uygulanmadı. Hastaların yaşı ile Tönnis skoru arasında anlamlı bir ilişki tespit edildi. Gözyaşı figürünün redüksiyon sonrası ortalama 5,7 ayda görünür hale geldiğini tespit ettik. 2 hastamıza relüksasyon nedeniyle revizyon, 5 hastamıza rezidüel displazi nedeniyle iliak osteotomi uygulandı. Hastalarımızın klinik sonuçları modifiye McKay sınıflamasına göre değerlendirildi. Buna göre 21 hastamızın sonucu mükemmel, 1 hastamızın sonucu ise iyi olarak bulundu.

TARTIŞMA:Medial açık redüksiyon teknik olarak kolay bir ameliyat olmasına rağmen nörovasküler yapılara yakın çalışılması, süperiora deplase olmuş femur başına hakimiyetin az olması ve kapsülorafı yapılamaması gibi dezavantajları mevcuttur.

Modifiye anterior mini insizyon tekniği ise anterior insizyonun bütün avantajlarına sahip olmakla birlikte, minimal doku diseksiyonu sebebiyle medial insizyona göre dezavantajı yok denecek kadar azdır.

PS21**GENİŞ KEMİK DEFİKTLERİNDE İNTERKALAR SEGMENTAL REKONSTRÜKSİYONLAR**

Hüseyin Botanlıođlu, Gökhan Kaynak, Mehmet Can Ünlü, Taha Demir, Atakan Karabiber, Muharrem Babacan, Rifat Erginer

İstanbul Üniversitesi Cerrahpaşa Tıp Fakültesi Ortopedi ve Travmatoloji Anabilim Dalı, İstanbul

AMAÇ:İnterkalar rezeksiyonlar primer ve metastatik kemik tümörlerinde veya kemik defektine yol açan osteomyelit gibi durumlarda sıklıkla uygulanır. Bu gibi durumlarda rekonstrüksiyon damarlı fibula grefti, allogreftler, segmental kemik transpozisyonları veya segmental interkalar protezlerle yapılabilir. Bu yazının amacı geniş kemik defekti olan 3 olguda uyguladığımız interkalar segmental endoprotez ile rekonstrüksiyon sonuçlarını sunmaktır.

YÖNTEMLER:Olgularımız 49 ve 54 yaşında 2 kadın ve 50 yaşında erkek olmak üzere toplam 3 hasta çalışmaya alındı. Hastaların ilkinde sol humerusta yerleşimli lenfoma nedeniyle daha önce tümör rezeksiyon protezi ve allogreft ile grefonaj uygulanmasını takiben enfeksiyon gelişmesi üzerine protez ekstraksiyonu ve medikal tedavi ile takip edilmekte iken oluşan geniş lemik doku defekti nedeniyle olguda aynı zamanda diz ekstansor mekanizmada da yetmezlik bulunması nedeniyle interkalar segmental rekonstrüksiyon ile artrodez işlemi uygulandı. İkinci olguya sağ humerusta yerleşimli epitelooid sarkom nedeniyle segmental rezeksiyon ve interkalar rekonstrüksiyon yapıldı. Üçüncü olguya ise sağ humerus kolon karsinom metastazı sonrası patolojik kırık gelişmesi üzerine interkalar segmental rekonstrüksiyon uygulandı.

SONUÇLAR:Tüm olgularda postoperatif erken dönem komplikasyon olmadı. Hastaların takibinde yara problemi ile karşılaşılmađı. Tümör protezi ekstraksiyonu yapılan olguda erken dönem yük vermeden kaçınıldı. Stabil bir tespit olması nedeniyle erken dönemde her üç hastayada rehabilitasyon başlandı.

TARTIŞMA:Multiple total endoprotez (diz artroplastisi, tümör protezleri gibi) revizyonları kemik ve yumuşak doku kaybına neden olur. Kemik kaybı ile beraber ekstansor mekanizma kaybı olan hastalarda artrodez veya amputasyon bir seçenektir. Artrodezde aşırı kemik kaybı arzu edilmeyen kısıklık oluşturur. İntramedüller çivi veya diğer tekniklerle yapılan artrodezlerde kemik kaynamasını sağlamak zordur. Ekstremitte boy kısalığının önlemek ve aynı anda greftlemeye de izin veren modüler segmental interkalar protez alternatif bir seçenek olarak uygulanabilir. Bununla beraber tümör rezeksiyonlar sonrası oluşan geniş kemik defektlerindedeki bu modüler sistemler başarılı bir yöntem olarak uygulanmaktadır.

PS22

OTOJEN HAMSTRING TENDON GREFTİYLE YAPILAN ARTROSKOPİK ÖN ÇAPRAZ BAĞ REKONSTRÜKSİYONLARININ DEĞERLENDİRİLMESİ

Serhan Örnek, Ümit Selçuk Aykut, Mehmet Akif Kaygusuz, Burhan Uygun
T.C.Metin Sabancı Baltalimanı Kemik Hastalıkları Eğitim ve Araştırma Hastanesi

AMAÇ:Bu çalışmanın amacı, ön çapraz bağ (ÖÇB) yırtıklarının tedavisinde otojen hamstring tendon greftiyle yapılan rekonstrüksiyonun erken ve orta dönem sonuçlarını değerlendirmektir.

YÖNTEMLER:Tek taraflı primer ÖÇB yırtığı olan 45 hasta, aynı taraflı otojen Hamstring tendon grefti kullanılarak artroskopik yöntemle opere edildi. Hastaların ortalama yaşı 27.87 (16-44yaş) idi. ÖÇB yırtığına sebep olan travma ile yapılan cerrahi girişim arasındaki ortalama süre 15.37 ay (1-72 ay), takip süresi ortalama 32.6 ay (15-52 ay) idi.

SONUÇLAR:Tegner Aktivite Skalası preop ortalama 3.56 (2-7) iken son kontrolde 6.51 (3-10) idi. Ameliyat öncesi Lysholm skoru ortalama 59.56 iken ameliyat sonrası son kontrolde 84.16 olarak tespit edildi. IKDC skoruna göre ameliyat sonrası son kontrolde 45 hastadan 31'i A, 14'ü de B olarak değerlendirildi. Tek bacak atlama testinde postoperatif son kontrolde hastaların atlama mesafesi sağlam tarafın ortalama % 86.77'si kadardı. KT-2000 ölçümüne göre hastaların dizlerindeki laksite miktarının ameliyatlı taraf ortalaması 2.99 mm iken sağlam taraf ortalaması 2.494 mm olarak saptandı. Hastaların hiçbirinde dizde instabilite şikayeti yoktu. Hiçbir hastada tekrar ÖÇB kopması olmadı.

TARTIŞMA:ÖÇB rekonstrüksiyonunda patellar tendon ve hamstring tendonları günümüzde daha sık kullanılmaktadır. Bu greftlerin avantajları ve dezavantajları literatürde çok iyi belirtilmiştir. Bizim çalışmamıza göre hamstring tendon grefti ile yapılan artroskopik ÖÇB rekonstrüksiyonu literatür ile uyumlu olarak etkin, başarılı ve hasta fonksiyonel skorlarını arttıran ve minimal ek problemlere yol açan bir tedavi yöntemidir.

Tablo 1

| | Minimum | Maksimum | Ortalama | Standart Sapma |
|----------------------------------|---------|----------|----------|----------------|
| Şimdiki yaş (yıl) | 18 | 47 | 30.20 | 6.693 |
| KT-2000 ameliyatlı taraf | 1 | 4 | 2.99 | .827 |
| KT-2000 sağlam taraf | 1.5 | 4.0 | 2.494 | .6603 |
| TEGNER preop | 2 | 7 | 3.56 | 1.056 |
| TEGNER postop | 3 | 10 | 6.51 | 9.536 |
| LYSHOLM preop | 32 | 79 | 59.56 | 9.536 |
| LYSHOLM postop | 60 | 100 | 84.16 | 10.309 |
| Travma operasyon arası süre (ay) | 1 | 72 | 15.37 | 12.449 |
| Tek bacak Sıçrama (%) | .75 | 1.05 | .8677 | .07542 |
| Maksimum fleksiyon (derece) | 110 | 130 | 120.44 | 5.723 |
| Ameliyat olduğundaki yaşı (yıl) | 16 | 44 | 27.87 | 6.573 |

Hastaların sonuçlarının genel özeti

PS23

OSTEOPETROZİSLİ SİMÜLTANE BİLATERAL SUBTOKANTERİK FEMUR KIRIĞININ ANTİROTASYONEL PROKSİMAL FEMUR ÇİVİSİ İLE TEDAVİSİ OSTEOPETROZİSLİ SİMÜLTANE BİLATERAL SUBTOKANTERİK KIRIĞININ ANTİROTASYONEL PROKSİMAL FEMUR ÇİVİSİ İLE CERRAHİ TEDAVİSİ

Mert Kumbaracı, Levent Karapınar, Mustafa İncesu, Ahmet Kaya, Ahmet Savran

S.B. Tepecik Eğitim ve Araştırma Hastanesi, 1. Ortopedi ve Travmatoloji Kliniği, Yenişehir, İzmir

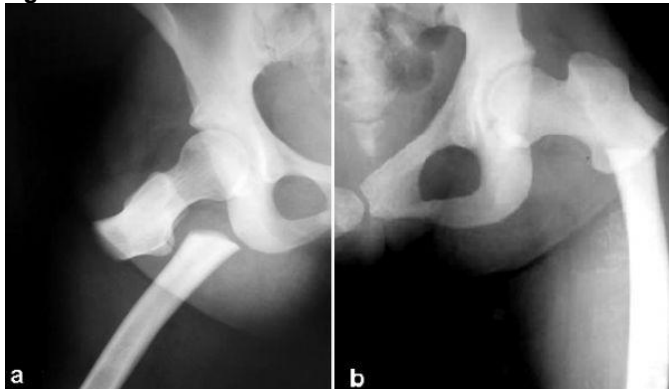
AMAÇ:Bu çalışmamızda osteopetrosisli, akut bilateral subtrokanterik femur kırığı ile hastanemize başvuran ve her iki kırığı için de açık redüksiyon ve PFNA(antirotasyonel proksimal femur çivisi) ile osteosentez uyguladığımız bir hastayı sunduk.

YÖNTEMLER:Osteopetrosis, osteoklast fonksiyon bozukluğuna bağlı olarak kemik rezorpsiyonundaki eksiklik ile karakterize, nadir görülen, kalıtsal bir hastalıktır. Klinik olarak; yoğun, skleroze ve deforme olmuş kemiklerle karakterizedir. Dens ve sklerotik kemiklerin kırılabilirliği, kırık insidansının artışına neden olur. 22 yaşında bayan hasta bilateral femur subtrokanterik kırığı ile acil servisimize başvurdu. Hastanın her iki kırığına genel anestezi altında, lateral dekübit pozisyonunda, kırık hattı açılarak seri drilemelerle yeni medulla oluşturuldu. Açık redüksiyon sonrası PFNA ile osteosentez sağlandı.

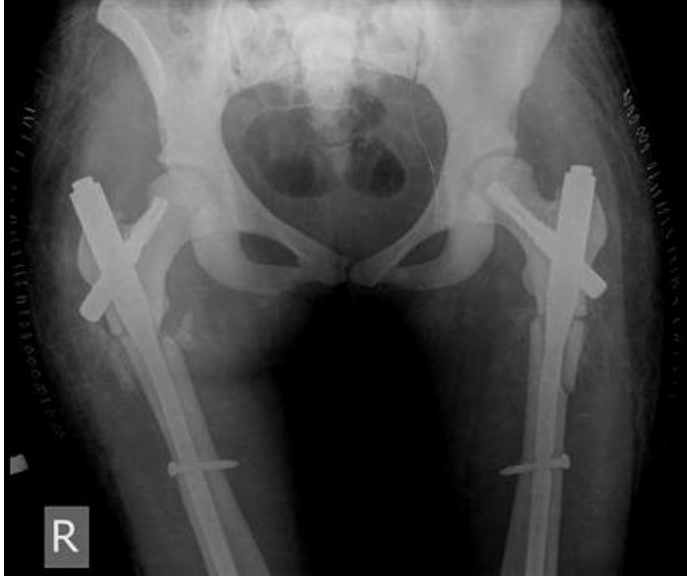SONUÇLAR:Altıncı hafta da her iki kırık hattında kallus formasyonu görüldü ve hasta yürüteç ile yürümeye başladı. Onikinci ay kontrolünde ise radyografik olarak her iki kırıkta tam kaynama görüldü ve hastanın desteksiz olarak yürüyebildiği gözlemlendi.

TARTIŞMA:Geçmişte osteopetrosisli subtrokanterik femur kırıklarında farklı tedavi seçenekleri denenmiş fakat ideal tedavi yöntemi halen tartışmalıdır. Bu kırıklarda kaynama uzun zaman almakta bu da stabilite açısından implanttan beklentileri arttırmaktadır. Bu nedenle bu bölge kırıklarında plaklar gibi yük taşıyan değil yeni nesil kilimli intramedüller çiviler gibi yük paylaşan implantların kullanımı daha iyi sonuçlar vermektedir. Bizim bilgimize göre bu hasta literatürde osteopetrosisli subtrokanterik femur kırıklarında PFNA'nın kullanıldığı ilk hastadır. PFNA spiral blade yardımı ile stabil fiksasyon sağlamak ve erken mobilizasyona izin vermektedir. Bu sebeple osteopetrosisli subtrokanterik femur kırıklarının tedavisinde iyi bir seçenek gibi görünmektedir.

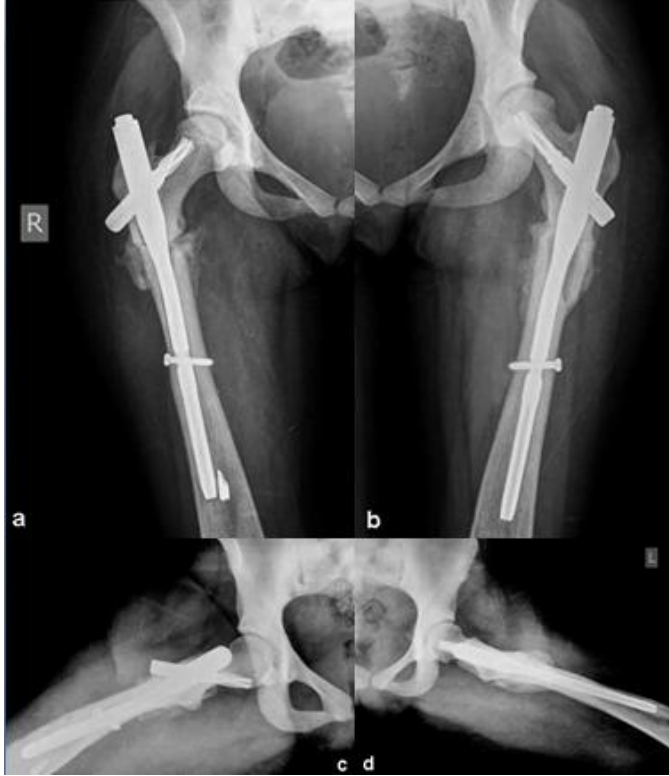Figür 1



Figür 2



Figür 3



PS24**ERİŞKİN KALÇA KIRIĞI CERRAHİSİNDE GENEL VE REJYONEL ANESTEZİNİN MORTALİTE ÜZERİNE ETKİSİ**

Tahsin Çayır, Ömer Cengiz, Kerem Bilsel, Mehmet Emin Erdil, Cengiz Şen

Bezmialem Vakıf Üniversitesi Tıp Fakültesi, Ortopedi ve Travmatoloji Ana Bilim Dalı, İstanbul

AMAÇ:Kalça kırıklarının(femur boyun, intertrokanterik femur) yaşlı hastalarda yaşam süresini olumsuz etkilediği bilinmektedir. Kalça kırığı cerrahisinde anestezi yöntemleri olarak genel anestezi(GA) ve rejyonel anestezi (RA) önerilir. Rejyonel anestezi yöntemleri ise spinal anestezi, epidural anestezi, kombine lomber pleksus-siyatik sinir bloğudur. Bu çalışmada kalça kırığı nedeniyle cerrahi tedavi yapılmış hastalarda anestezi tipinin mortalite ile olan ilişkisini karşılaştırmak amaçlanmıştır.

YÖNTEMLER:Çalışmaya 2007-2010 yılları arasında kalça kırığı nedeniyle ameliyat edilen 60 yaş üstü 274(180 kadın,94 erkek) hasta alındı. Hastaların başvuru yaşı, travma zamanı, kırık tipi, hastanede kalış süresi, anestezi ve tedavi tipleri dosyalarından saptandı. Hastaların ameliyat öncesi ve sonrası radyografileri tedavi tipi açısından kontrol edildi. Hastaların son durumları telefon görüşmesi ile öğrenildi. 82 hastaya genel anestezi, 192 hastaya rejyonel anestezi (138 hastaya spinal anestezi, 44 hastaya kombine lomber pleksus-siyatik sinir bloğu,10 hastaya epidural anestezi) uygulandı

SONUÇLAR:Genel anestezi uygulanan 82 hastanın ilk bir aylık mortalite oranı 12/82 (%14,6) ve rejyonel anestezi uygulanan 192 hastanın ilk bir aylık mortalite oranı 20/192(%10,4) olarak saptandı. Rejyonel anestezi uygulanan hastalarda ki ilk bir aylık mortalite oranları ile genel anestezi uygulanan hastalardaki ilk bir aylık mortalite oranları arasında yapılan istatistiksel çalışmada anlamlı bir fark bulunamamıştır($\chi^2=0,99$; $p=0,32$). GA uygulanan 82 hastanın uzun dönem mortalite oranı 34/82(%41,4) ve RA uygulanan 192 hastanın uzun dönem mortalite oranı 78/192(%40,6) olarak saptandı. Uzun dönemde genel anestezi ve rejyonel anestezi arasında mortalite açısından yapılan istatistiksel çalışmada anlamlı bir fark saptanmamıştır($\chi^2=0,017$; $p=0,89$).

TARTIŞMA:Çalışmamızda kalça kırığı cerrahisinde rejyonel anestezi ve genel anestezi seçiminin erken dönem ve uzun dönem mortalite oranları arasında anlamlı bir fark olmadığı saptanmıştır.Bu çalışmamızda kalça kırığı cerrahisinde mortalite oranlarını düşürmede genel anestezi ve rejyonel anestezinin birbirine üstünlüğü olmadığı görüldü.

PS25**PREDİSPOZAN SİSTEMİK HASTALIĞI OLAN HASTALARDA KUADRİSEPS TENDON RÜPTÜRÜ GECİKMİŞ ONARIMINDA SERBEST HAMSTRİNG OTOGREFTİ İLE GÜÇLENDİRİLME VE GERİM AZALTILMASI**

Mehmet Can Ünlü, Gökhan Kaynak, Hüseyin Botanlıoğlu, Gürkan Çalışkan, Olğar Birsel, Hayrettin Kesmezacar
İstanbul Üniversitesi Cerrahpaşa Tıp Fakültesi Ortopedi ve Travmatoloji Anabilim Dalı

AMAÇ:Kuadriseps tendon rüptürleri (KTR) genellikle sistemik hastalığı olan yaşlı hastalarda görülen nadir yaralanmalardır. Bu yaralanmaların gecikmiş onarımları özellikle dejeneratif zeminde teknik zorluklara yol açabilmektedir

YÖNTEMLER:Predispozan sistemik hastalığı olan 3 hastada gecikmiş tanı konulan 5 KTR onarıldıktan sonra aynı ekstemiteden alınan serbest hamstring otogrefti ile onarım güçlendirildi ve gerim azaltıldı. Ameliyat sonrası 7-10 günde breys içinde kontrollü hareket başlanılan ve tam yük veren hastaların cerrahiden 6 hafta sonra breys çıkartılarak mobilize olmalarına izin verilmiştir. Minimum 15 aylık kontrolde hastalar Lysholm diz skoru ile değerlendirilmiştir

SONUÇLAR:Cerrahi sonrası komplikasyon görülmeyen hastalarda ortalama 9.2 hafta sonra (aralık, 8-10 hafta) 120° aktif diz fleksiyonu ve breys olmaksızın serbest mobilizasyon elde edilmiştir. Hastalar ortalama 16 haftada (ortalama, 14-18 hafta) yaralanma öncesi günlük aktivite seviyelerine dönmüştür. Ortalama 17.4 ay takipte (aralık, 15.4–20.4 ay) ortalama Lysholm skoru 89 puan (aralık, 87–92 puan) olarak tespit edilmiş ve Lysholm kriterlerine göre cerrahi sonuçlar bir hastada mükemmel iki hastada iyi olarak değerlendirilmiştir

TARTIŞMA:Kuadriseps tendon rüptürlerinin serbest hamstring otogrefti ile güçlendirilmiş ve gerim azaltılmış gecikmiş onarımı ile iyi veya mükemmel sonuçlar elde edilebilirken erken hareket, yük verdirme ve breys olmaksızın mobilizasyon mümkün olabilir.

PS26**PELVİS KIRIĞI SONRASI CİNSEL İŞLEV BOZUKLUĞU**

Cem Çopuroğlu¹, Barış Yılmaz², Sonnur Yılmaz³, Mert Özcan¹, Mert Çiftdemir¹, Elif Çopuroğlu⁴

¹Trakya Üniversitesi Tıp Fakültesi, Ortopedi ve Travmatoloji Ana Bilim Dalı, Edirne

²Besni Devlet Hastanesi, Ortopedi Bölümü, Adıyaman

³Besni Devlet Hastanesi, Psikiyatri Bölümü, Adıyaman

⁴Edirne Devlet Hastanesi, Anesteziyoloji ve Reanimasyon Bölümü, Edirne

AMAÇ: Pelvis kırıkları sonrası cinsel işlev bozukluğu sıklığını belirlemek ve genellikle gizli kalan cinsel işlev bozukluğu problemlerinin tedavisinde pelvis kırıklı hastalara yardımcı olabilmek.

YÖNTEMLER: Son 2 yıllık klinik verilerimize dayanarak, ortalama yaşı 41.8 olan (19-61), 18 erkek hasta geriye dönük olarak incelendi. Bütün hastalar, 5 başlıkta kişisel değerlendirme testi olan Arizona Cinsel Deneyim Skalası (ASEX) ile değerlendirildi. On dokuz veya üstü puan alanlar, herhangi bir soruda 5 veya 6 puan alanlar, 3 veya daha fazla soruda 4 puan alan hastalar, yüksek olasılıkla psikiyatrik destek ihtiyacı olan hastalar grubunda kabul edildi. Sorgulama sonuçlarına göre, desteğe ihtiyacı olan hastalar psikiyatri bölümüne yönlendirildi.

SONUÇLAR: ASEX sorgulaması sonuçlarına göre, 9 hasta (%50) 10 puan veya altında puan aldı. Dokuz hasta ise (%50), 11 puan veya üstünde puan aldı. Bu hastalardan ikisi (%22.2) 19 puan veya üstünde puan aldılar. Yüksek olasılıkla destek ihtiyacı olan hastalar psikiyatrik tedaviye gerekliliği olduğu düşünülerek psikiyatri bölümüne yönlendirildi.

TARTIŞMA: Pelvis kırıklı hastalarda cinsel işlev bozukluğu değerlendirildi. Ortopedik takip sırasında, pelvis kırıklı hastaların tedavi gerektiren cinsel işlev bozuklukları olabileceği akılda tutulmalıdır.

PS27**PELVİS BÖLGESİ KIRIKLI OLGULARIMIZIN CERRAHİ VE CERRAHİ DIŞI YÖNTEMLERLE TEDAVİLERİNİN KLİNİK SONUÇLARI**

Cem Çopuroğlu¹, Barış Yılmaz², Mert Çiftdemir¹, Mert Özcan¹, Kenan Sarıdoğan¹

¹Trakya Üniversitesi Tıp Fakültesi, Ortopedi ve Travmatoloji Ana Bilim Dalı, Edirne

²Besni Devlet Hastanesi, Ortopedi Bölümü, Adıyaman

AMAÇ:Kliniğimizde 2004-2010 yılları arasında pelvis kırığı tanısı ile tedavi gören 46 olgunun sonuçlarını analiz etmek.

YÖNTEMLER:Olguların 35'i (%76.1) erkek, 11'i (%23.9) bayandı. Etiyolojik olarak incelendiğinde 18 araç içi trafik kazası, 11 araç dışı trafik kazası, 11 yüksekte düşme ve 6 duvar altında kalma olgusu mevcut idi. Pelvis kırıklarının tanımlanmasında Tile sınıflaması kullanıldı. Buna göre 14 olgu Tile tip A, 12 olgu Tile tip B ve 20 olgu Tile tip C idi. Tile tip A olan 11 olguya non operatif tedavi, 2 olguya eksternal fiksasyon ve 1 olguya açık redüksiyon ve internal fiksasyon uygulandı. Tile tip B olan 8 olguya non operatif tedavi, 3 olguya eksternal fiksasyon, 1 olguya ise eksternal fiksasyon ile birlikte açık redüksiyon uygulandı. Tile tip C olan 6 olguya non operatif tedavi, 5 olguya eksternal fiksasyon tedavisi, 4 olgu açık redüksiyon ve internal fiksasyon ve 5 olguya eksternal fiksasyon ile birlikte açık redüksiyon ve internal fiksasyon tedavisi uygulandı Tüm olgulara hasar kontrollü ortopedi prensipleri uygulandı ve sadece pelvis kırıklarının iyileşme sonuçları değerlendirildi. Ek yaralanma şikayetleri çalışma dışında bırakıldı.

SONUÇLAR:Olguların takip süresi ortalama 33,2 (8-75) ay idi. Sadece pelvis bölgesinde kırığı olan 18 olgu mevcut iken, pelvis bölgesi kırığına eşlik eden büyük kemik kırıklı olgu sayısı 28 idi. Tile tip A olguların hiçbirinde ne cerrahi ne de cerrahi dışı yöntem uygulaması sonrasında klinik sorun görülmedi. Tile tip B kırıkların cerrahi uygulanan 2 (%50) sinde eklem hareket açıklık kaybı, non operatif tedavi edilen 1 (%12.5) olguda uyluk atrofisi ve kısalık gözlemlendi. Tile tip C olgularının cerrahi tedavi edilen 7 sinde (%50.0) non operatif tedavi edilen 5 inde (%83.3) normal eklem hareket açıklığı gözlenirken, cerrahi tedavi edilen 2 (%14.3) olguda uyluk atrofisi, non operatif tedavi edilen 1 (%16.6) olguda uyluk atrofisi ile birlikte kısalık görüldü.

TARTIŞMA:Pelvis kırıkları, büyük kemik kırıklarının da eşlik edebildiği yüksek enerjili travmalar sonucu oluşur. Travma şiddeti arttıkça, morbidite oranı artmaktadır.

PS28

KİLİTLİ PLAK UYGULANAN TİBİA PLATO KIRIKLARINDA ORTA DÖNEM TEDAVİ SONUÇLARI

İsmet Bilgi¹, Sami Sökücü², Serdar Kamil Çepni¹, Engin Çetinkaya¹, Atilla Sancar Parmaksızoğlu¹

¹Taksim Eğitim ve Araştırma Hastanesi

²Metin Sabancı Baltalimanı Kemik Hastalıkları Eğitim ve Araştırma Hastanesi

AMAÇ:Tibia plato kırıklarında orta dönem cerrahi tedavi sonuçlarımızı bildirmek.

YÖNTEMLER:2004-2010 yılları arasında kliniğimizde tibia plato kırığı nedeniyle kilitle plak vida ile internal tespit uygulanan 37 hastadan takiplere düzenli olarak gelen 25 hasta çalışmaya alındı. Hastaların 7'si kadın, 18'i erkekti. Ortalama yaş 43 yıl (dağılım 24-76) idi. Ortalama takip süresi 37 ay (dağılım 12-70) idi. Kırık sınıflaması olarak Schatzker sınıflaması kullanıldı. Kırık tipleri olarak 6 vakada tip 2, 4 vakada tip 3, 4 vakada tip 4, 8 vakada tip 5, 3 vakada tip 6 olarak tespit edildi. Tüm hastalara kilitle plak vida ile osteosentez uygulandı. Vakaların 7 tanesine otojen kemik grefti uygulandı. Bu hastaların 3 tanesi tip 2, 1 tanesi tip 3, 2 tanesi tip 4, 1 tanesi tip 6 idi. Ameliyat sonrası hiçbir hastaya breys ve alçı atel uygulaması yapılmadı. Ağrı ve ödemin izin verdiği ölçüde hemen pasif diz eklem hareket açıklığı egzersizlerine başlandı. Ortalama 3. aydan itibaren yük verilmeye başlandı. Sonuçlar radyolojik ve fonksiyonel olarak Rasmussen kriterlerine göre değerlendirildi.

SONUÇLAR:Rasmussen kriterlerine göre fonksiyonel sonuçlar 9 vakada çok iyi (6'sı tip 2, 3'ü tip 3), 7 vakada iyi (1'i tip 3, 3'ü tip 4, 2'si tip 5, 1'i tip 6), 7 vakada orta (6'sı tip 5, 1'i tip 4), 2 vakada kötü (tip 6) olarak tespit edildi. Tüm vakalarda erken ameliyat sonrası çekilen grafilerde ortalama çökme miktarı 1.2 mm (dağılım; 0-2.6), ortalama varus-valgus açılanması 1.4 derece (dağılım; 0-2.3), ortalama kondiler genişleme miktarı 1.4 mm (dağılım; 0-1.8) olarak bulundu. Son kontrol grafilerine göre ortalama çökme miktarı 3.1 mm (dağılım; 0-4.3), ortalama varus-valgus açılanması 4.2 derece (dağılım; 0-6) ve ortalama kondiler genişleme 3.8 mm (dağılım; 0-4.7) olarak bulundu. Rasmussen'in radyolojik kriterlerine göre tüm hastalar mükemmel ve iyi sonuç olarak değerlendirildi. Kırıkların ortalama kaynama süresi 16.2 hafta (dağılım; 12-26) idi. 3 olguda yüzeysel enfeksiyon gelişti. Yüzeysel enfeksiyon gelişen 1 hasta takiple iyileşti, 2 hasta antibiyotik tedavisi yapılarak tedavi edildi. 1 hastada derin enfeksiyon gelişti. Yıkama ve debridman uygulanmasına rağmen enfeksiyon düzelmedi ve implant çıkarıldı. Fonksiyonel olarak bu hastada kötü sonuç elde edildi.

TARTIŞMA:Tibia plato kırıklarının cerrahi tedavisinde kilitle plakla rijit internal fiksasyon ve erken hareket sağlanmasının fonksiyonel sonuçları olumlu yönde etkilediği, yüksek enerjili kırıkların sonuçlarının daha kötü olduğu tespit edildi.

PS29**BİLATERAL DORSAL TRANS-SKAFOİD PERİLUNAT KIRIKLI-ÇIKIĞI: OLGU SUNUMU**

Cengiz Yıldırım¹, Kenan Keklikçi², Mehmet Demirtaş³

¹Tatvan Asker Hastanesi Ortopedi Servisi Tatvan/Bitlis

²Gata Haydarpaşa Eğitim Hastanesi Ortopedi Kliniği İstanbul

³Ankara Üniversitesi Tıp Fakültesi El Cerrahisi Bilim Dalı Ankara

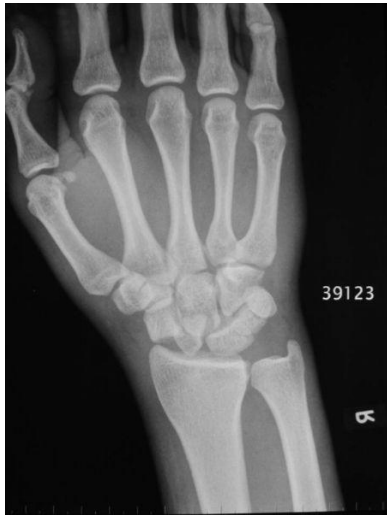AMAÇ:Perilunat çıkıklar el bileğinin en sıkıntılı yaralanmaları arasında yer almaktadır. Neyse ki oldukça nadir görülürler. Tüm karpal yaralanmaların %10 nu oluşturmaktadırlar. Bu yaralanmalarla ilişkili problemlerden birisi doğru ve erken tanınma zorluğudur. Bu yazıda, nadir rastlanan travma sonrası gelişmiş bilateral dorsal trans-skafoid perilunat kırıklı-çıkığı tarif edilmiştir.

YÖNTEMLER:Yaralanma ilk olarak atlanmış ve hasta 10 gün sonrasında ameliyat edilebilmiştir. Anatomik reduksiyon kapalı reduksiyon yardımıyla başarılmıştır. Kapalı reduksiyon sonrası Kirschner telleri yardımıyla karpal kemikler perkütan olarak tespit edilmiştir. Son olarak skafoid perkütan bir şekilde başsız vida yardımıyla tespit edilmiştir. Aynı işlem diğer el bileği içinde tekrarlanmıştır.

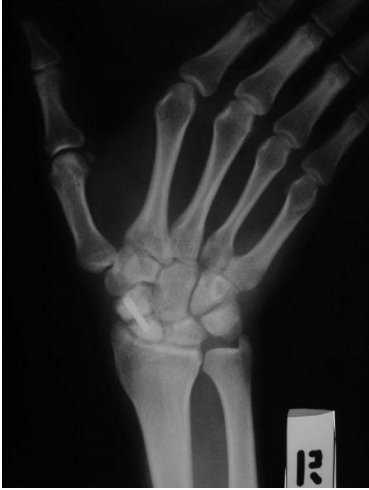SONUÇLAR:Bunu sorunsuz bir ameliyat sonrası dönem takip etmiş ve bir tarafta skafoid non-union ile karşılaşılmasına rağmen iki yıllık takipte tatmin edici fonksiyonel bir sonuç elde edilmiştir.

TARTIŞMA:Vakamız detaylı bir şekilde incelenmiş ve kırık prognozu hakkında yapılan değerlendirmelerde dahil edilerek literatürde ki sonuçlarla karşılaştırılmıştır. Açık reduksiyona bağlı potansiyel avasküler nekroz ve etkilenen karpal kemiklerin kaynamaması riskleri göz önünde bulundurunca bu tür vakalarda kapalı reduksiyonun denemesi gerektiğini düşünüyoruz.

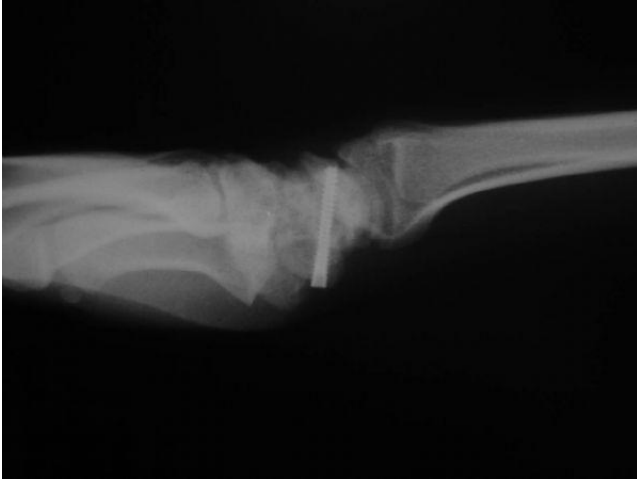
resim1



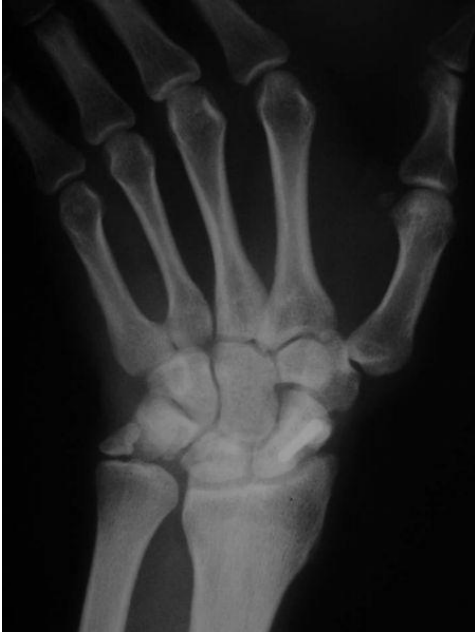resim10



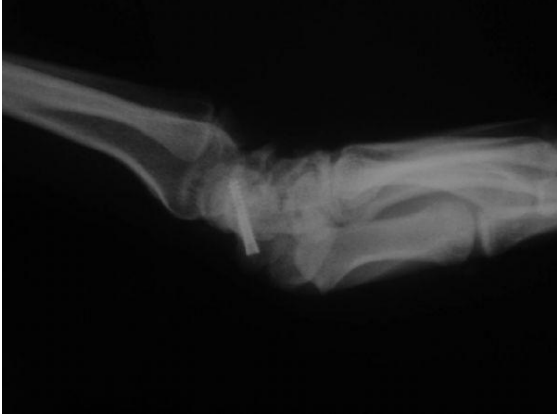resim11



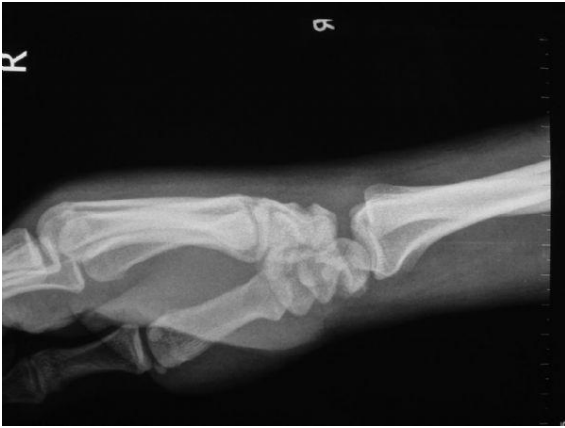resim12



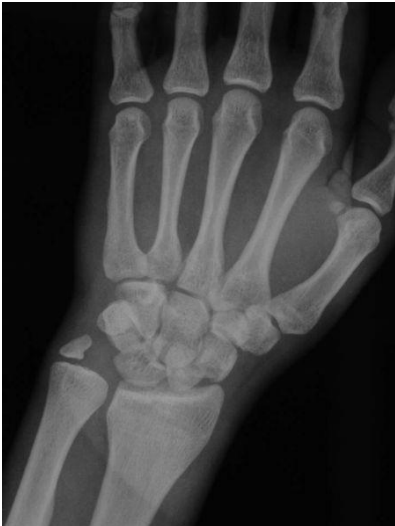resim13



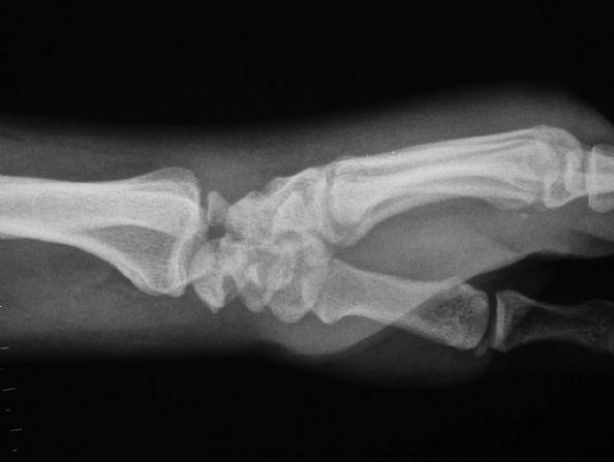resim2



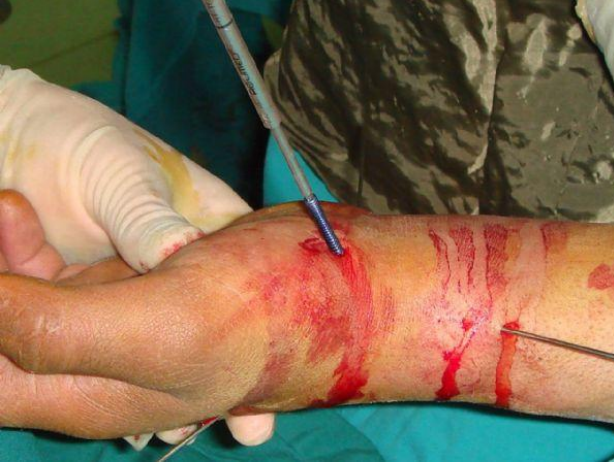resim3



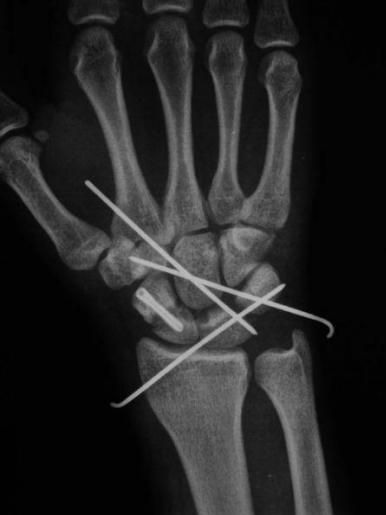resim4



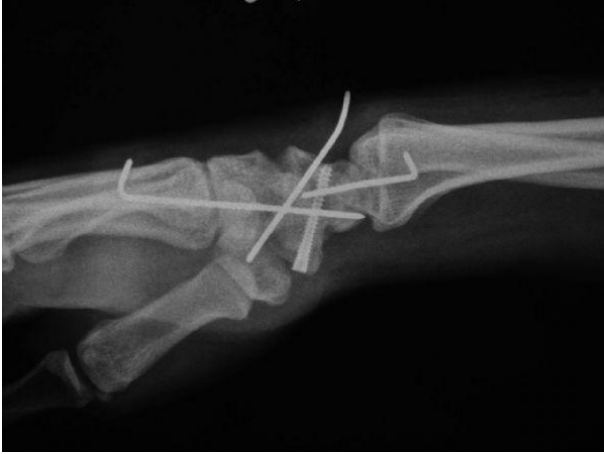resim5



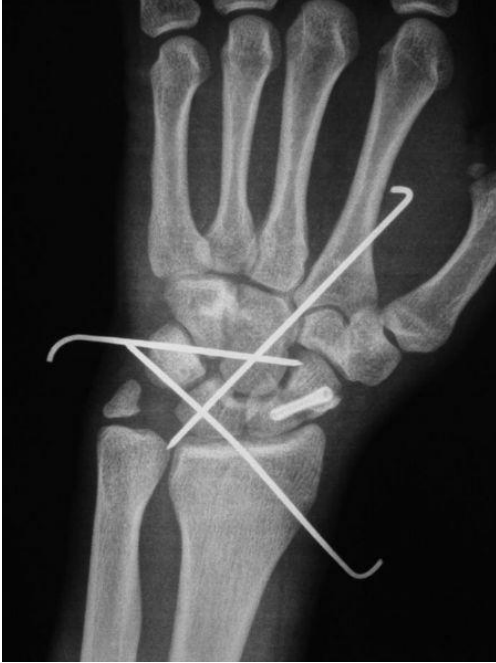resim6



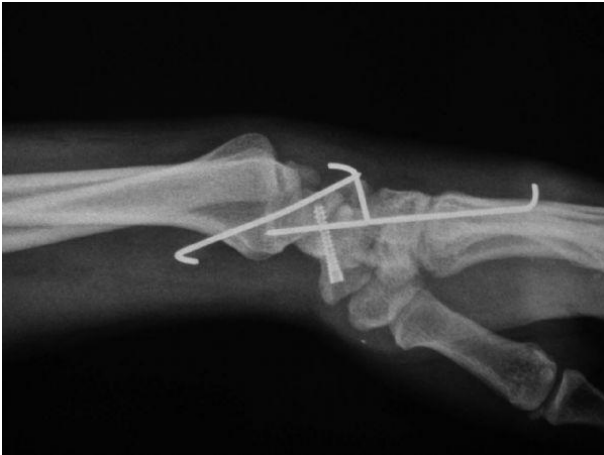resim7



resim8



resim9



PS30

GENÇ ERİŞKİNLERDEKİ HUMERUS BAŞI YARILMASI İLE SEYREDEN KIRIKLARDA İNTERNAL TESPİT İLE TEDAVİ SONUÇLARIMIZ

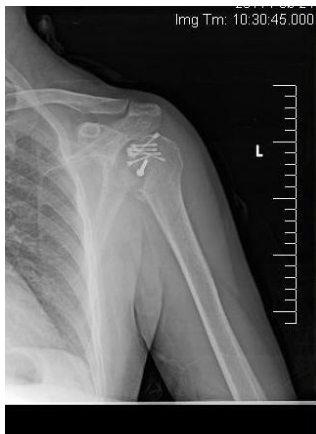Yusuf Öztürkmen, Onat Üzümcügil, Mahmut Karamehmetoğlu, Engin Çarkçı, Mustafa Caniklioğlu
Sağlık Bakanlığı İstanbul Eğitim ve Araştırma Hastanesi 2. Ortopedi ve Travmatoloji Kliniği

AMAÇ:Humerus başını yaran kırıklar (HBYK) oldukça nadir olup glenohumeral eklemin dislokasyonu veya subluksasyonu ile seyrederek.Tedavileri ile ilgili çok az sayıda çalışma mevcuttur.Çalışmamızda 6 olgunun tanısında elde ettiğimiz tecrübeleri ve internal tespit sonuçlarımızı değerlendirdik.

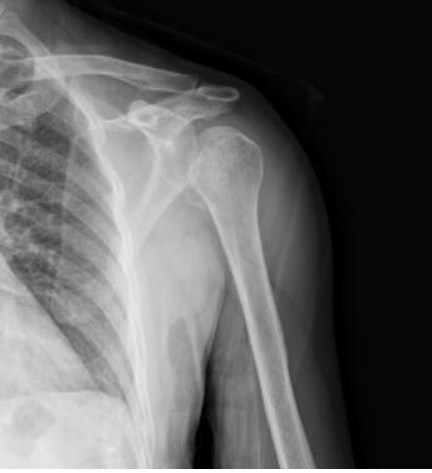YÖNTEMLER:Altı kırığın(5 erkek,1 kadın;ort.yaş40 aralık 24-46)5'i direk düşme sonrası biri epileptik nöbet esnasında oluşmuştu.Bütün omuzlarda baş eklemden sublukse idi.Bütün omuzlarda humerus başının bir kısmı kırılırken kırılmayan kısmın artiküler parçasının şaftta devamlılığı vardı.Önarka düz grafilerde başta çift gölge görüntüsü varken bütün omuzlara bilgisayarlı tomografi çektilirip 3 boyutlu rekonstrüksiyon yapıldı (Resim1,2,3).Deltapektoral yaklaşımla açık redüksiyon sonrası 4 omuzda başsız vidalar ile 2 omuzda proksimal humeral kilitli plak ile tespit yapılırken ayrışan fragmanın boyutu başın % 40'ından daha az idi(Resim4).

SONUÇLAR:Ortalama takip süresi 19 ay(aralık 6-32) olan ve kaynayan omuzların son kontrollerinde 1'inde(%16) avasküler nekroz saptanıp omuz ağrılı idi.Diğer 1 omuzda ağrılı olup hareket aralığı ağrılı idi.Diğer 4 omuz ağrısız olup tama yakın hareket aralığı vardı.Ortalama Constant ve Murley skoru 71(aralık 34-100) idi.Hiçbir hastada enfeksiyon veya cerrahi girişime bağlı nörovasküler komplikasyon oluşmadı.

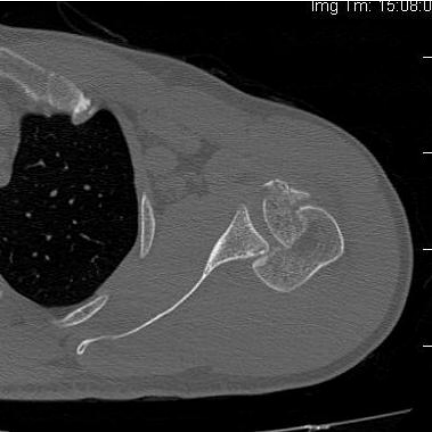TARTIŞMA:Nadir görülen HBYK Neer ve AO grubu tarafından ilk başta omuz kırıkları sınıflamasına alınmayıp 1990'da dahil edilmişlerdir.Literatürde tedavileri için yapılan öneriler çok azdır.Eklemler yüzeyinin %45 den daha fazlasını içeren kırıklarda hemiarthroplasti sonrası erken mobilizasyon önerilmiştir.Fakat bu tarif daha çok başı yaran kırıklardan ziyade farklı bir etioloji ile oluşan başın bası kırıkları için yapılmıştır.Yine 50 yaş altı kırıklarda hemiarthroplastide tatmin edici olmayan sonuç alan pekçok çalışma vardır.Chensner ve ark. 8 HBYK lı omuzu çalışmalarında internal tespit, hemiarthroplasti ve kapalı redüksiyon gibi farklı tedavi yöntemleri ile tedavi ederken, 3 omuzu tanı gecikmesi sonrası tedavi ettiler.Kendi hastalarımızı doğru tanıyı düz grafilerin yanında konvansiyel BT ve üçboyutlu BT ile koyduktan sonra kısa süre içinde tedavi ettik.Çalışmamızda açık redüksiyon ve internal tespit sonrası etkili sonuçlar aldığımızı düşünüyoruz. Yine bu kırıkların tedavisinde açık redüksiyon sonrası başsız vida kullanımının avasküler nekroz riskini azaltabileceği kanaatindeyiz.

Resim 4

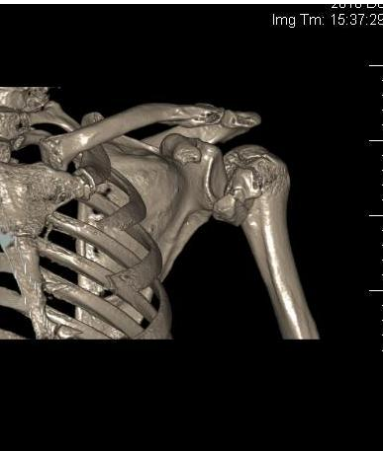
Açık redüksiyon ve başsız vidalar ile tespiti yapılan omuzun ön-arka direkt grafisi.

Resim1

Humerus başında yarılmaya neden olan kırığın direkt ön-arka grafisinde çift gölge görüntüsü. Direkt grafide omuz luksasyonu kolaylıkla atlanabilir.

Resim2

Aynı omuzun konvansiyel tomografisinde kırık fragmanın boyutu izlenmektedir.

Resim3

Humerus başını yaran kırıklı olgunun 3 boyutlu bilgisayarlı tomografiisinde başın posteriore sublukse olduğu görülüyor.

PS31

KAPİTELLUM KIRIKLARINDA ANTERİOR YAKLAŞIMLA AÇIK REDÜKSİYON VE HERBERT VIDALARI İLE İTERNAL TESPİT YÖNTEMİ

Mahmut Karamehmetoğlu, Yusuf Öztürkmen, Onat Üzümcügil, Mustafa Caniklioğlu, Sinan Erdoğan
Sağlık Bakanlığı İstanbul Eğitim ve Araştırma Hastanesi 2. Ortopedi ve Travmatoloji Kliniği

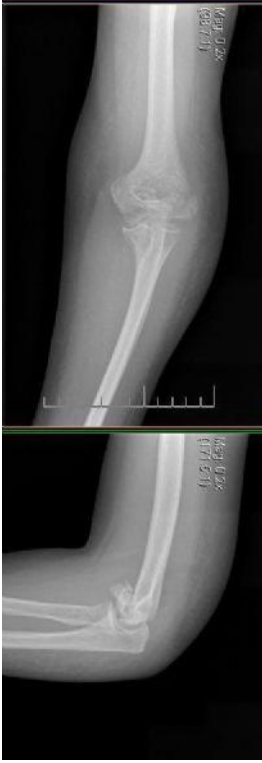AMAÇ:Humerus kapitellum kırıkları nadir görülüp tüm dirsek kırıklarının % 1'ini ve tüm distal humerus kırıklarının % 6'sını oluşturur.Bundan dolayı bu kırıkların tedavisinde çoğu ortopedik cerrahın sınırlı deneyimi vardır.Bu osteokondral kırıkların tespitinde yeterli subkondral kemik olmadığından tedavisi zordur ve optimal yöntem konusunda görüşbirliği yoktur.Çalışmamızda kapitellum ve lateral troklea kırıklarının tedavisinde anterior yaklaşım ve başsız Herbert vidaları ile internal tespit metodumuzun sonuçları değerlendirildi.

YÖNTEMLER:Haziran 2007 ve Temmuz 2010 arası 12 hastanın ((8 kadın,4 erkek;ort yaş 34:aralık 18-48) dirseğine anterior yaklaşım sonrası açık redüksiyon ve Herbert vidaları ile tespit yapıldı.Dubberly ve ark.'a göre 6'sı tip 1, 4'ü tip 2 ve 2'de tip 3 kırık idi.Oniki hasta yaralanma sonrası 10 gün içinde 2 hasta 6 hafta sonra başvurdu.Ameliyat öncesi bütün dirseklerde direkt grafiler yanında bilgisayarlı tomografi çekilip aksiyel, sagittal ve koronal rekonstrüksiyonlar yapıldı(Resim 1, 2, 3.).Dirseklere anteriordan antekubital fossadan yaklaşımla brachioradialis ve pronator teres arasından damar sinir paketi korunarak girildi(Resim 4,5,6).Kırık redüksiyonunun tam olduğu direkt görülüp klavuz K-telleri üzerinden önden arkaya Herbert vidaları ile osteosentez yapıldı(Resim7,8).Radyolojik olarak kaynama, avasküler nekroz araştırıldı..Mayo dirsek performans skorlamasına göre stabilite, ağrı ve eklem hareket açıklığı değerlendirildi.

SONUÇLAR:Ort. takip süresi 26 ay(aralık 18-48) idi.Ameliyat esnasında ve sonrasında komplikasyon oluşmadı.Bütün kırıklar kaynadı,Takip süresinde fragmanlarda avasküler nekroz veya dirseklerde osteoartroz bulguları görülmedi.Ort. dirsek fleksiyonu 130 (aralık 120-135), ekstansiyon 7.5(aralık 0-20) derece idi.Tüm dirseklerde pronasyon ve supinasyon tam idi.Tüm dirsekler stabil olup hiçbirinde rezidüel ağrı yoktu.Dokuz dirsekte(%75) mükemmel, 3 dirsekte(%25) iyi sonuç elde ettik.

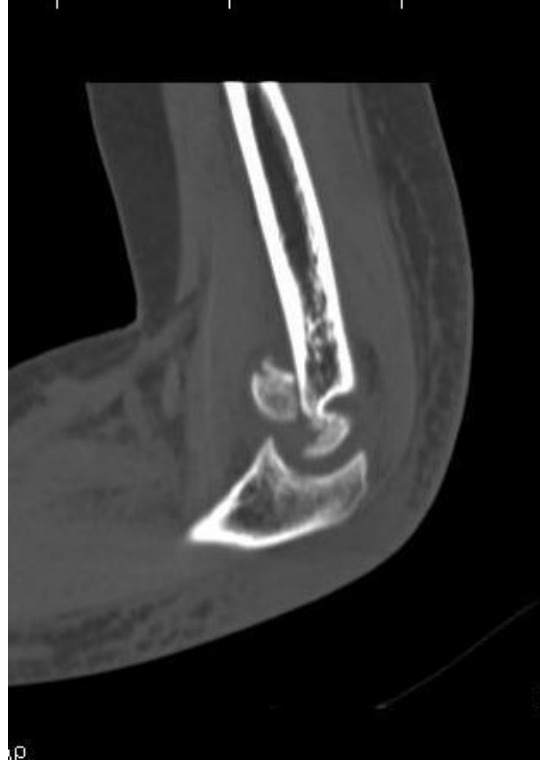TARTIŞMA:Kapitellum kırıklarında değişik tedavi metodları tanımlanmıştır.Açık redüksiyon ve internal tespit anatomik redüksiyon ve erken hareket için doğrudan stabilite sağlamaktadır.Bu da maksimum hareket aralığı elede etmeye yardımcı olmaktadır.Mamafih açık redüksiyon ve internal tespit için optimal metod konusunda görüş birliği yoktur.Koval ve ark. çalışmalarında en güçlü tespitin başsız vidaların önden arkaya gönderilmesiyle olduğunu saptadılar.Yine çalışmalarda posterior disseksiyon sonrası arkadan öne yapılan tespitlerin kapitellum beslenmesinin büyük çoğunluğu arkadan olduğu için bozulduğunu gözlemlediler.Pekçok cerrah tarafından kullanılan lateral girişimde de avasküler nekrozu azaltmak için önden arkaya vida yerleştirmek için insizyonu öne doğru uzatmak posterior interosseöz sinir yaralanması riski taşımaktadır.Yine çok parçalı kırıklarda önden yaklaşımla kırık fragmanlar daha kolay ve tam anatomik olarak redükte edilebilmektedir.Çalışmamızda ameliyat esnasında ve sonrasında hiçbir komplikasyona rastlamadık.Kullandığımız teknikte takip süresi içinde avasküler nekroz ve kaynamama saptamadık.Sonuç olarak kullandığımız girişim tekniği ve önden arkaya başsız Herbert vidaları ile tespitin kapitellum ve lateral troklea kırıklarının tedavisinde çok etkili bir yöntem olduğunu düşünüyoruz.

Resim 1



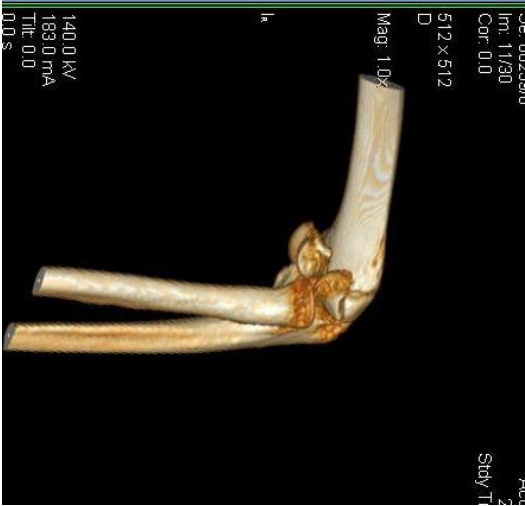Trokleayı da içine alan kapitellum kırığının direkt grafileri

Resim 2



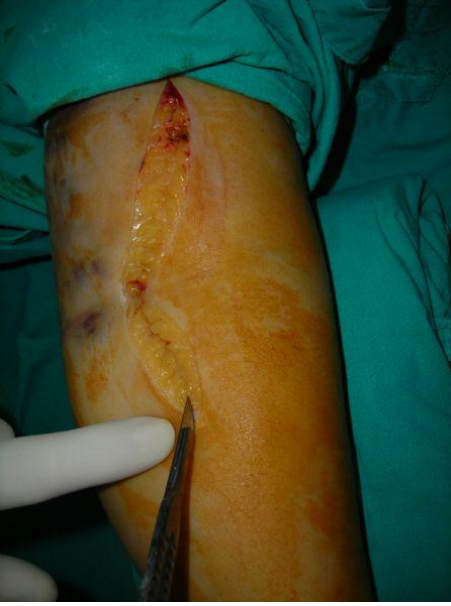Aynı dirseğin bilgisayarlı tomografisi

Resim 3



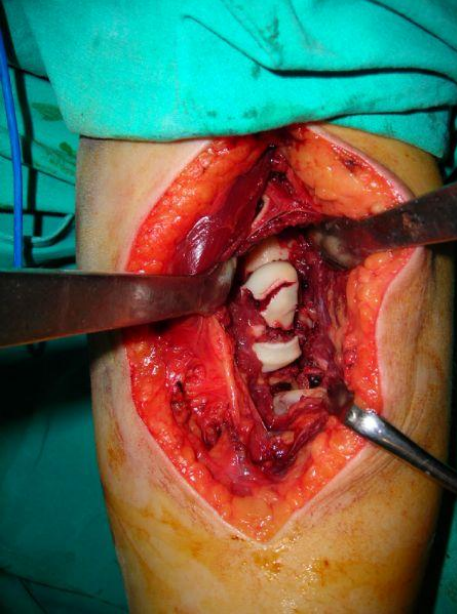
3 boyutlu rekonstrüksiyon görüntüsü

Resim 4



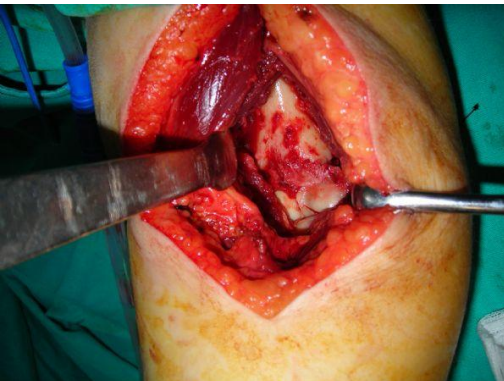
Dirseğe anterior yaklaşım

Resim 5



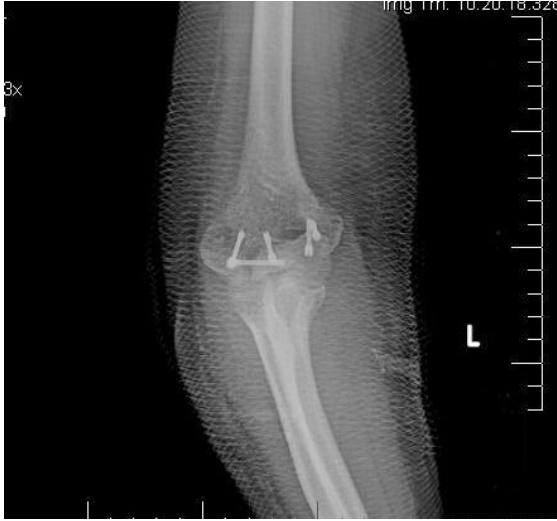Kırık fragmanların görüntüsü

Resim 6



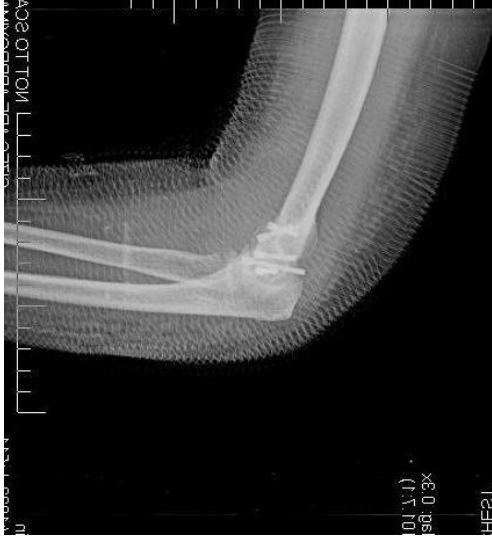Fragmanların anatomik redüksiyonu

Resim 7



Ameliyat sonrası ön-arka grafisi

Resim 8



Ameliyat sonrası yan grafi

PS32

ERİŞKİN ULNA DELAYED-UNION VE NON-UNIONLARININ MODİFİYE NICOLL'S TEKNİĞİ VE YENİ TASARIM INTRAMEDÜLLER KİLİTLİ ÇİVİ İLE TEDAVİSİ: DÖRT OLGUNUN SUNUMU

Gursel Saka¹, Necdet Sağlam², Tuhan Kurtulmuş¹, Uğur Bakır¹, Fuat Akpınar¹

¹Ümraniye Eğitim ve Araştırma Hastanesi.Ortopedi ve Travmatoloji Kliniği, İstanbul

²Medipol Üniversitesi Tıp Fakültesi.Ortopedi ve Travmatoloji Kliniği,İstanbul

AMAÇ:Bu çalışmamızda; yeni ve farklı dizayn ulna interlocking intramedüller çivileri ile trikortikokansellöz iliak kemik bloğu kullanarak (Modifiye Nicoll's tekniği) tedavi ettiğimiz dört erişkin ulna diafiz nonunionlu hastanın sonuçları değerlendirilmiştir.

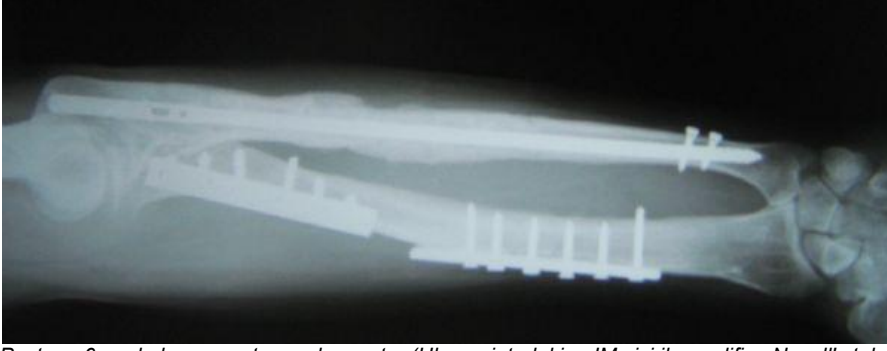
YÖNTEMLER:Önkol kırığı nedeniyle farklı merkezlerde plak vida osteosentezi uygulanan ancak ulnada nonunion gelişen ve kliniğimizde yeni tasarım interlocking intramedüller ulna çivisi uygulanan 4 erişkin hastanın sonuçları değerlendirilmiştir. 3 hasta erkek ve 1 hasta kadın olup ortalama yaş 37(19-55) idi.

SONUÇLAR:İlk ameliyatı farklı dış merkezlerde yapılan dört nonunionlu hasta da dahil olmak üzere toplam 35 ulna kırığı yeni dizayn interlocking intramedüller ulna çivisi ile tedavi edilmiş; hastalarımızın tümünde klinik ve radyografik kaynama sağlanmıştır. Nonunionlu 4 olgumuzda greft inkorporasyonu ve kemikte tam kaynama 6(4,5-7) ayda tamamlanmıştır. Tüm olgularımızda uygulanan trikortikal greft uzunluğu 2,5 cm altında idi. Hiçbir olguda nörovasküler defisit saptanmadı. Derin veya yüzeysel enfeksiyon yada radio-ulnar sinostoz izlenmedi. Grace-Eversmann skorlama sistemine göre 4 olgumuzun tamamında iyi ve mükemmel sonuç elde edilmiştir. DASH skoru ortalama 6(5-8) puandır.Goniometre ile yapılan önkol fonksiyonel değerlendirmesinde supinasyon 80(75-85)derece, pronasyon ise 80(75-85) derece olarak bulunmuştur.Hastaların el dinamometresi kullanılarak yapılan ölçümlerinde kavrama kuvvetleri diğer ekstremitelere göre 3 olgumuzda %90'ın üzerinde, dış merkezde yapılan ilk operasyonunda sinir yaralanması olan 1 olgumuzda ise %80 bulunmuştur.

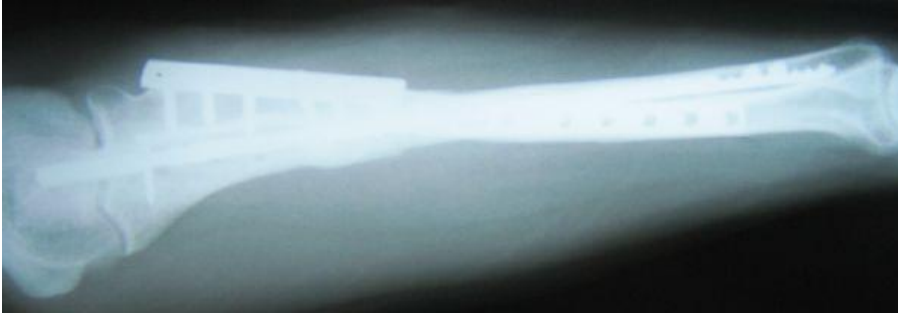
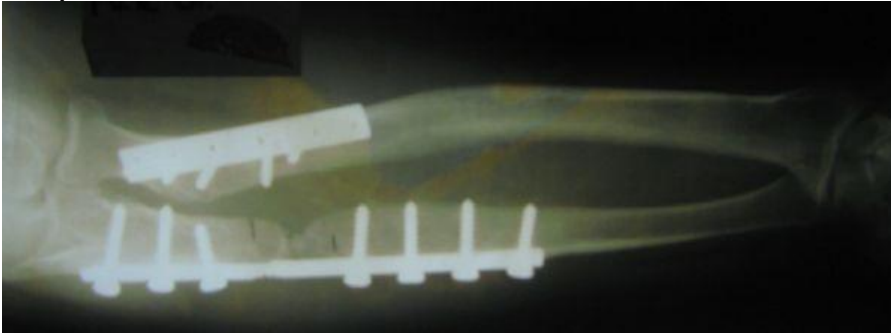
TARTIŞMA:Güncel tedavi yöntemleri ile önkol kırıklarından sonra nonunion gelişimi oldukça azalmıştır. Ancak ulna diafiz kırıklarını takiben gelişen nonunionların tedavisi yine de önemli bir sorundur. Literatürde kortikal tibial greft(Boyd), ulnar segmenter greft(Miller and Phalen),iliak krest grefti(Spira), kansellöz insert greft(Nicoll), vaskülarize fibular greft(Jupiter) ve ring fiksator ile kemik transportu(Tesworth) gibi farklı tedavi metotları bildirilmiştir. Biz olgularımızın tedavisinde trikortikal iliak greft ile birlikte yeni tasarım interlocking intramedüller ulna çivisi kullandık.

Önkol nonunionları önemli estetik ve fonksiyonel sorunlara yol açarlar. Çünkü bu durum dirsek ve el bileği eklemleri ile interossöz membranda ciddi fonksiyonel bozukluklara sebep olabilir. Normal bir önkol fonksiyonu için radius ve ulna arasındaki anatomik ilişkinin, uzunluğun ve rotasyonun sağlanması önemlidir. Eğer bu başarılamazsa kaynama sağlansa bile fonksiyonel başarısızlık kaçınılmazdır.

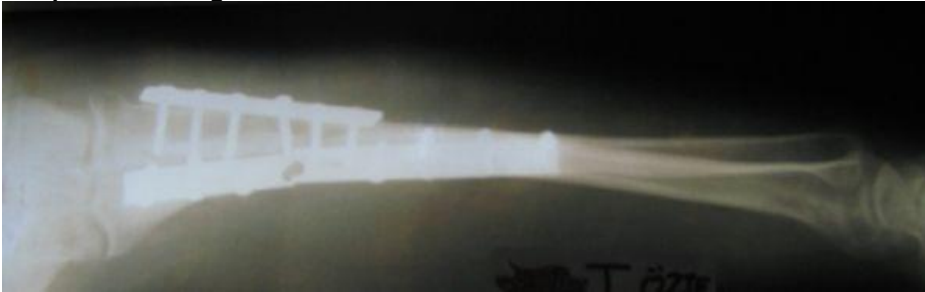
Ulna nonunionlarının tedavisinde kortikokansellöz greft ve yeni dizayn interlocking intramedüller tespit uygulaması teknik olarak basit, ek tespite gerek duyulmayan ve hemen postoperatif rehabilitasyona izin veren bir yöntemdir. Sınırlı sayıdaki olgularımızda elde edilen klinik ve fonksiyonel başarılı sonuçlar bu çivinin nonunion tedavisinde de standart plak-vida osteosentezine iyi bir alternatif oluşturması açısından ümit vericidir.

Post operatif 6. ay AP grafi

Post op. 6: ayda kaynama tamamlanmıştır. (Ulnaya interlocking IM çivi ile modifiye Nocoll's tekniği, radiusa derotasyon osteotomisi ve plak-vida osteosentezi uygulanmıştır.)

Post operatif 6.ay lateral grafisi**Pre op AP**

Preoperatif ap grafide tespit materyali yetersizliği ve ulnadaki kırık hattındaki nonunion

Preoperatif lateral grafi

PS33

POSTERİOR İNTEROSSEÖZ SİNİR PARALİZİSİNİN EŞLİK ETTİĞİ İHMAL EDİLMİŞ MONTEGGIA KIRIKLI ÇIKIĞI

Yavuz Sağlam, Gökhan Polat, Turgut Akgül, Onur Tunalı, Ufuk Talu

İstanbul Üniversitesi İstanbul Tıp Fakültesi, Ortopedi ve Travmatoloji Ana Bilim Dalı, İstanbul

AMAÇ:Monteggia kırıklı çıkığı, ulna kırığı ile beraber radius başı kırığı olarak tanımlanmaktadır. Ulna kırığı olan vakalarda, Monteggia yaralanması nadiren de olsa atlanabilmekte ve ciddi sorunlara neden olabilmektedir. Bu bildirideki amacımız, kliniğimizde, geçirdiği travmadan 4 hafta sonra, posterior interosseöz sinir(PIN)

yaralanmasının eşlik ettiği Monteggia kırıklı çıkığı tanısı konulan ve tedavisi gerçekleştirilen hasta sunumaktadır.

YÖNTEMLER:Altı yaşında kız çocuğu, düşmesinden 4 hafta sonra kliniğimize el bileği hareketlerinde yetersizlik ifadesi ile başvurdu. Başvuru sırasında yapılan muayenede, önkol orta diafiz bölgede ağrı, dirsekte supinasyon kısıtlılığı mevcuttu. Hasta el bileği aktif ekstansiyonunu yapamamakta idi. Çekilen röntgenlerinde ulna diafiz kırığı ve radius başı kırığı olduğu tesbit edilen hasta, PIN paralizisinin de eşlik ettiği, ihmal edilmiş Monteggia kırıklı çıkığı tanısı ile hasta opere edilmek üzere yatırıldı. Hastaya ulna osteotomisi, radius başı açık reduksiyonu, anulopeksi, ulnanın intrameduller K teli ile tesbiti ameliyatı yapıldı. Peroperatif floroskopi ile kontrol edilen reduksiyon, postoperatif 3 planlı BT ile teyid edildi.

SONUÇLAR:Hastaya 6 hafta supinasyonda alçı uygulandıktan sonra, 7. haftada alçı çıkarılarak ROM egzersizlerine başlandı. Ameliyat sonrası 8. haftada PIN hasarının tama yakın olarak düzelmiş olduğu tesbit edildi. 12. hafta kontrolünde tam kaynama tesbit edilen hastanın K teli çekildi. 16. hafta kontrolünde PIN paralizisinin tam olarak düzelmiş olduğu saptandı ve Mayo Dirsek Performans Skoru 100 yani mükemmel olduğu tesbit edildi. 8 aylık takipleri tamamlanmış olan hastanın günlük hayatının tamamen normal olarak sürdürmektedir.

TARTIŞMA:İhmal edilmiş Monteggia kırıklı çıkıkları ve neden oldukları deformiteler (radius başı dislokasyonu, radial sinir paralizi), basitçe tedavi edilebilecek vakaları bile zor ve bazen içinden çıkılması güç hale getirmektedirler. Ulna dizilimi ve uzunluğunun korunmasının önemi kadar radius başının redukte edilmesi de bu yaralanmalarda önem taşımaktadır. Literatürde ihmal edilmiş Monteggia kırıklı çıkıklarının tedavisinde eksternal fiksatörlerin de kullanıldığını bildiren yayınlar olmasının yanı sıra uyguladığımız metodun efektif ve çocuklarda daha iyi tolere edilebildiğini düşünmekteyiz.

PS34**PEDİATRİK AYAK BİLEĞİ SİNOVYAL KONDROMATOZİS OLGUSUNUN ARTROSKOPİK TEDAVİSİ**

Sinan Kahraman¹, Hasan Hüseyin Ceylan², Abdullah Obut³, Tolga Tüzüner³

¹Siirt Devlet Hastanesi, Ortopedi ve Travmatoloji Kliniği

²Bezmialem Vakıf Üniversitesi, Ortopedi ve Travmatoloji Ana Bilim Dalı

³İstanbul Eğitim ve Araştırma Hastanesi, 1. Ortopedi ve Travmatoloji Kliniği

AMAÇ: Sinovyal kondromatozis nadir görülen bir intraartiküler patolojidir. Literatürde omuz, dirsek, kalça, diz, ayak bileği gibi birçok eklemin tutulumu bildirilmiştir. Çeşitli tedavi yaklaşımları içinde en az girişimsel olanı eklemin artroskopik debridmanıdır. Biz de hastamızın tedavisini artroskopik olarak gerçekleştirdik. Artroskopik ayak bileği debridmanı yapılan pediatrik yaş grubundaki sinovyal kondromatozisli olgumuz başarıyla tedavi edildi. Bu çalışmamızda, pediatrik yaş grubunda sinovyal kondromatozis'in artroskopik cerrahi ile tedavisinin etkinliği ve ameliyat sonrası erken rehabilitasyon olanağını tartışılmıştır.

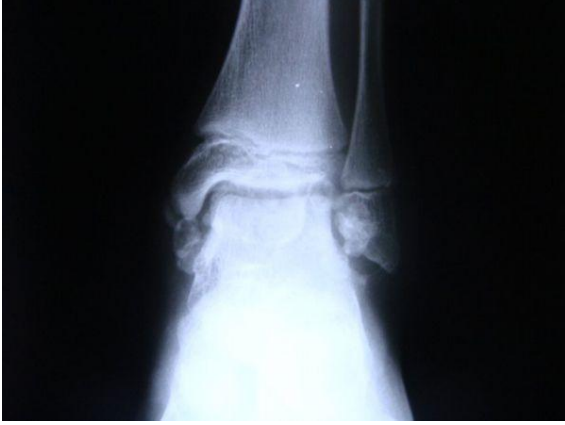YÖNTEMLER: Bir yıldır ayak bileği ağrısı şikayeti nedeniyle ailesi tarafından getirilen 10 yaşındaki erkek hastamızın bilinen bir travma hikayesi yoktu. Ayak bileği ekleminde anteriorda şişlik ve palpasyonla lokal hassasiyeti mevcuttu. Direkt grafi incelemesinde ayak bileğinde her iki planda eklemin anteriorunda lokalize radyopak kitle dikkati çekmekteydi. Yapılan MR incelemesinde ayak bileği ekleminde belirgin sıvı artışı ve özellikle anteriora lokalize olan, kondral doku ile izotens görünümde multipl eklem içi serbest fragmanlar dikkati çekmekteydi. Kondral yüzeylerde herhangi bir düzensizlik saptanamadı. Sinovyal kondromatozis öntanısı ile yatırılan hastaya genel anestezi altında ayak bileği artroskopisi ve artroskopik sinovyal debridman yapıldı. Ayak bileği anteriorundan klasik iki portalden girilerek eklem içi kırıkta fragmanlar çıkarıldı.

Krem-beyaz renkte, lobule görünümdeki fragmanların histopatolojik incelemesi ile sinovyal kondromatozis tanısı kesinleştirildi. Tedavi sonrası hastanın şikayetleri geriledi. Ameliyat sonrası ikinci gün sonra hasta mobilize edildi. Altı ay sonra yaptığımız kontrol MRI incelemesinde herhangi bir serbest fragmana ya da kondral patolojiye rastlanmadı. Hastanın bir yıllık takibinde nüks gözlenmedi.

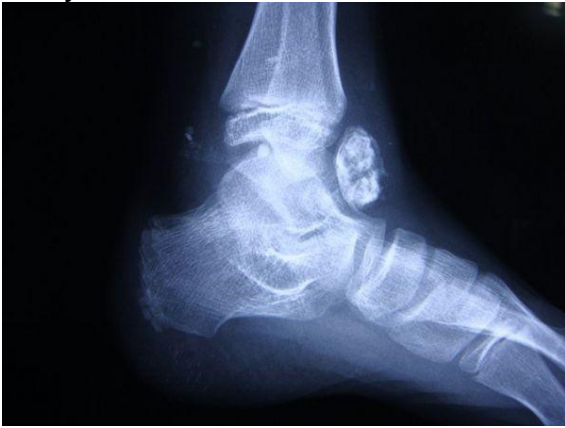SONUÇLAR: Ayak bileği ağrısı olan pediatrik vakalar dikkatle değerlendirilmelidir. Sinovyal kondromatozis sık görülmesi de ayırıcı tanıda akla getirilmelidir. Direkt grafide patoloji saptanamayan kronik vakalarda MRI incelemesi ihmal edilmemelidir. Eklem içi serbest parçalar eklemin kondral yüzeyinden kopmuş olabileceği gibi sinovyal dokudan da kaynaklanabilir. Eklem yüzeylerinin değerlendirilmesinde ve serbest parçaların çıkarılmasında artroskopi artrotomiye göre daha az girişimsel bir yöntemdir.

TARTIŞMA: Ayak bileği artroskopisi diğer pediatrik ayak bileği sorunlarında olduğu gibi sinovyal kondromatozis vakalarında da güvenle uygulanabilir. Ayak bileği artroskopisi, artrotomiye göre daha az invazif ve rehabilitasyona daha erken başlanabilecek bir yöntemdir. Ameliyat sonrası dönemde hasta günlük aktivitelerine daha hızlı dönebilir. Pediatrik vakalarda ayak bileği artroskopisi yeterli tecrübe ile sinovyal kondromatozis tedavisinde güvenle uygulanabilen alternatif bir yöntemdir.

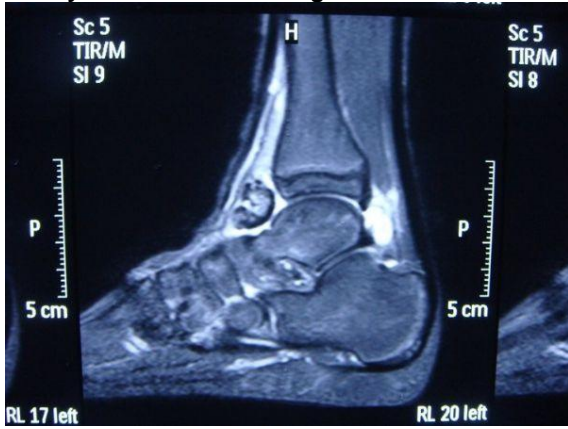Ameliyat Öncesi Direkt Anterior Posterior Grafi



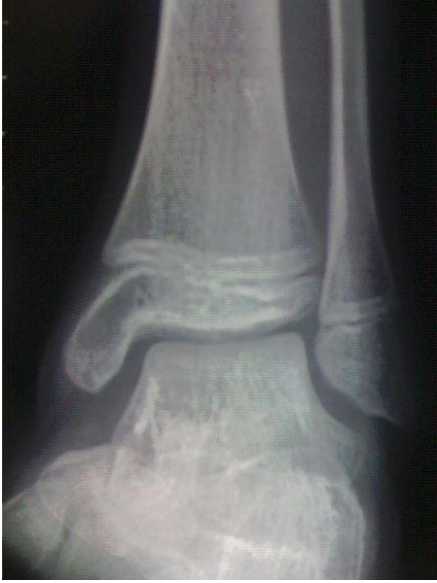Ameliyat Öncesi Direkt Lateral Grafi



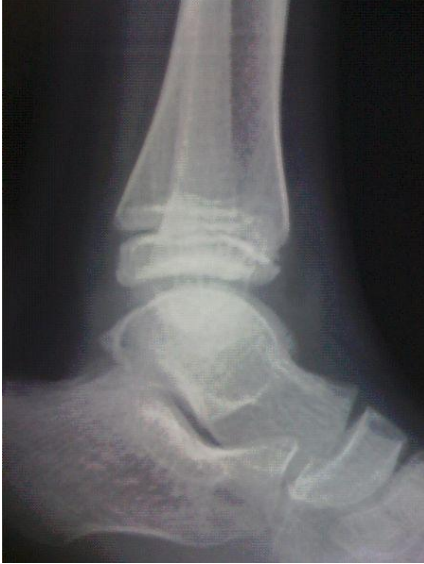Ameliyat Öncesi MRI T2 Sagittal Kesit



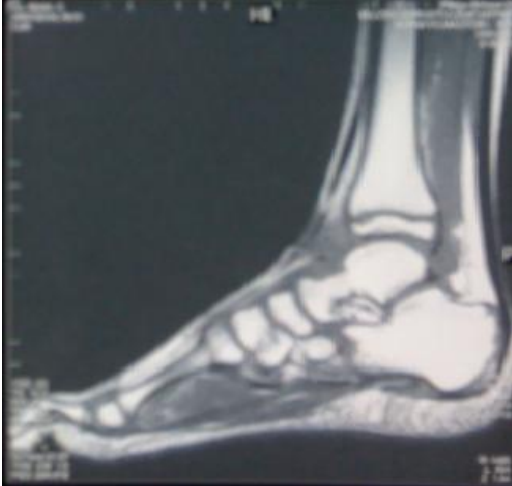Ameliyat Sonrası Direkt Anteriorposterior Grafi



Ameliyat Sonrası Direkt Lateral Grafi



Ameliyat Sonrası MRI T1 Sagittal Kesit



PS35**OLGU SUNUMU: EKLEM İÇİ DEV OSTEOKONDROM**

Nuri Aydın¹, Cumhuriyet Selçuk Topal²

¹Marmara Üniversitesi Pendik Eğitim ve Araştırma Hastanesi Ortopedi ve Travmatoloji AD

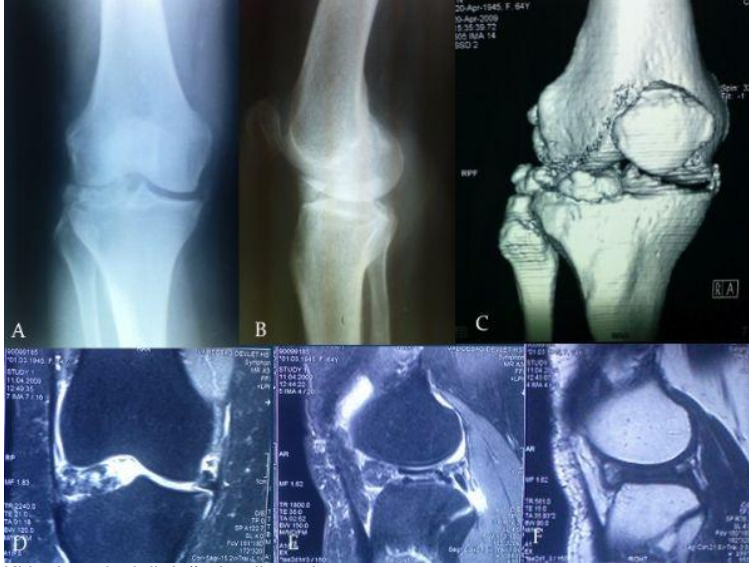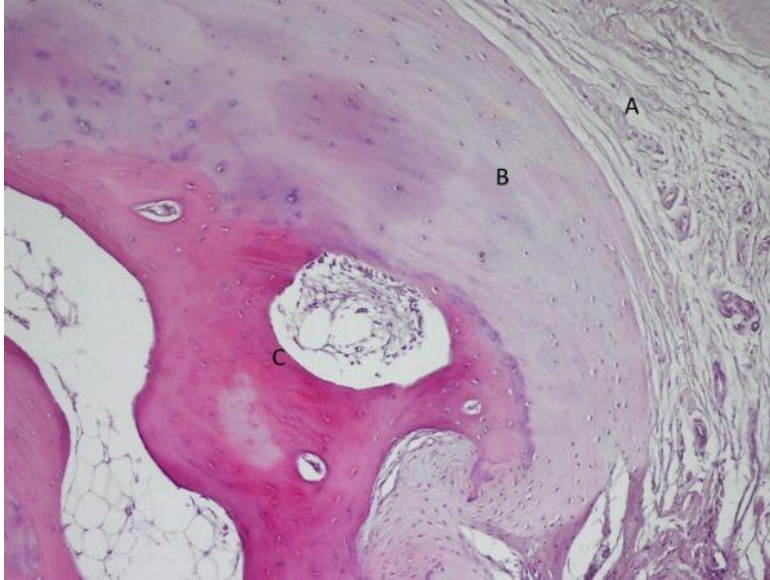
²Ümraniye Eğitim ve Araştırma Hastanesi Patoloji Kliniği

AMAÇ: Sinovial kondromatozis, osteokondral kırıklar ve osteokondritis dissekans diz eklemi içinde serbest parçalar oluşturan durumlardır. Bu durumlar çok nadir görülen ve literatürde bir kaç olgu bildirilen eklem içi yerleşimli tek osteokondromdan ayırt edilmelidir.

YÖNTEMLER:OLGU: 64 yaşında kadın hasta herhangi bir travma hikayesi olmaksızın 2 yıldır devam eden ve zamanla artış gösteren diz ağrısı ve hareket kısıtlılığı şikayetiyle başvurdu. Palpasyonla medial ve lateral eklem aralığında hassasiyet mevcuttu. Direkt radyografisinde diz eklemi antrolateralinde yaklaşık 3x2 cm boyutlarında kalsifiye solid bir kitle tespit edildi. MR görüntüleme kitlenin lateral menisküse komşu olduğu görüldü. Lateral meniküsün sağlıklı yapısının bozulduğu ve içerisinde kalsifiye bölgelerin varlığı tespit edildi. Geçirilmiş travmaya bağlı olabilecek tibia ve femurda osteokondral defekt saptanmadı. Kitle artroskopik olarak çevre dokulardan ayrılarak çıkartıldı. Hastanın patolojik incelemesi sonucunda osteokondrom olarak değerlendirildi. Postoperatif dönemi sorunsuz geçen hastanın dizağrısı 3 ay içerisinde rahattı.

SONUÇLAR:

TARTIŞMA: Eklem içi osteokondromun nereden kaynaklandığı çok net olmamakla birlikte bazı araştırmacılar bunların osteokondral parçacıklardan, diğer bir görüşe göre de küçük kondromatalardan köken alabileceği yönündedir. Eklem içinde dev bir osteokondroma olabileceği akılda tutulmalıdır. Bu dokunun oluşmasında meniskal dokunun kaynak olabileceği araştırılmalıdır.

Figür 1*Kitlenin radyoloji değerlendirmesi***Figür 2***Patoloji kesit görüntüsü*

PS36

ONÜÇ AYLIK ÇOCUKTA OSTEÖİD OSTEOMA: OLGU SUNUMU

Fuat Bilgili¹, İsmet Bilgi¹, Halil Polat¹, Serdar Kamil Çepni¹, Yavuz Selim Kabukçuoğlu²

¹Taksim Eğitim ve Araştırma Hastanesi Ortopedi ve Travmatoloji Kliniği

²Baltalimanı Eğitim ve Araştırma Hastanesi Ortopedi ve Travmatoloji Kliniği

AMAÇ:Osteoid osteoma adölesan ve genç erişkinlerde daha sık görülen selim osteoblastik primer kemik tümörleri arasındadır. En sık 2-3. dekadlarda görülür, erkek-kadın oranı 2/1'dir. Tanı değeri en yüksek görüntüleme yöntemi bilgisayarlı tomografidir. Yazıda 13 aylık çocukta osteoid osteom olgusu sunuldu.

YÖNTEMLER:Bir yaşında erkek çocuğu 1.5 ay önce ailesi tarafından fark edilen sağ bacağına şişlik yakınması ile başvurdu. Henüz yürümeye başlamayan hastanın özellikle geceleri ağlamalarının sıklaştığı gözlenmiş. Direk grafisinde sağ tibia proksimal 1/3 anteromedialinde fuziform sklerotik kortikal kalınlaşma izlendi. Bilgisayarlı tomografi incelemesinde sağ tibia 1/3 proksimal kesim diafizometafizer bölgede ağırlıklı olarak ekzantrik yerleşimli yoğun skleroz ile belirginleşen, proksimal kesim santralinde nidus formasyonu ile uyumlu olabilecek radyolusen halo formasyonu seçilen fokal sklerotik alan dikkati çekmekteydi. Radyolojik bulgular öncelikle osteoid osteoma yönünden anlamlı olsa bile hastanın yaşı ile beraber değerlendirildiğinde ayırıcı tanıda osteomyelit ve düşük olasılıkla Ewing tümörü göz önünde bulunduruldu. Manyetik rezonans incelemesinde sağ tibia proksimalde metafizodiafiz bölgesini tümüyle tutan ve anteriorda subkortikal konumda diafiz distaline doğru uzanımı bulunan T1 görüntülemelerde hipointens, T2 görüntülemelerde hiperintens izlenen patolojik sinyal değişikliği izlendi. Permeatif tipte litik destrüktif sürece ait izlenim veren lezyonun ön planda Ewing sarkomu yönünden değerlendirilmesi önerildi. Ayırıcı tanıda akut osteomyelit de olabileceği düşünüldü. İkinci biopside vasküler konnektif doku içerisinde şişkin osteoblastlarla sınırlandırılmış kemik trabekülleri içeren nidus formasyonu izlenmesi sebebiyle osteoid osteoma tanısı koyuldu.

SONUÇLAR:Osteoid osteomanın beş yaşın altında görülmesi oldukça nadir bir durumdur. Literatürde en erken 8 aylık bir erkek çocukta, en geç ise 70 yaşındaki bir erkek hastada osteoid osteoma olgusu bildirilmiştir ve olguların sadece %3-8'i beş yaşın altında görülmektedir. Ayırıcı tanıda stres kırığı, vertebra lezyonlarında osteoblastom, enfeksiyon, abse, kemik adacığı, osteosarkom, Ewing sarkomu, osteoblastik metastaz, subperiostal anevrizmal kemik kisti bulundurulmalıdır.

TARTIŞMA:Sonuç olarak osteoid osteomanın erken çocukluk döneminde görülmesi radyolojik ve klinik olarak tanısız güçlükler nedeniyle olabileceği unutulmamalıdır. Bu dönemlerde uzun kemiklerin metafizodiafiz veya diafiz bölgelerinde görülen reaktif kemik oluşumlarının ayırıcı tanısında Ewing sarkomu ve osteomyelit de olabileceğinden sadece manyetik rezonans ile değil bilgisayarlı tomografi ve direk grafi gerekirse sintigrafi ile beraber değerlendirilmesi tanıda faydalı olacaktır.

PS37**STEWART TREVES SENDROMU: OLGU SUNUMU**

Mehmet Ali Acar¹, Nazım Karalezli², Ali Güleç³, Harun Kütahya³

¹Beyhekim Devlet Hastanesi, Ortopedi ve Travmatoloji, Konya

²Türk Kızılayı Özel Ticaret Borsası Hastanesi, Ortopedi ve Travmatoloji, Konya

³Selçuk Üniversitesi Meram Tıp Fakültesi, Ortopedi ve Travmatoloji, Konya

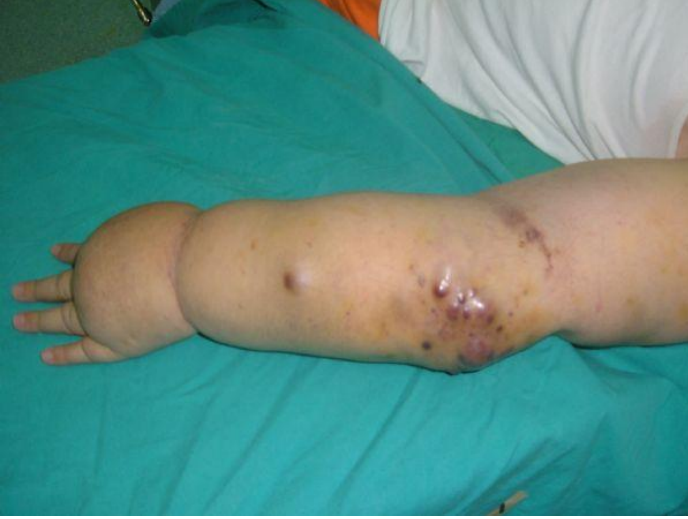AMAÇ:Anjiyosarkomlar, damar endotelinden çıkan ve damar yapısını taklit eden nadir malign vasküler tümörlerdir. Memede diğer organlara göre daha sık olarak görülmektedir. Tedavi sonrası gelişen anjiyosarkom sıklığı %0.16'dır ve sporadik görülme sıklığı da bunun yaklaşık olarak 3200 de biridir. Stewart-Treves Sendromu genellikle kadın hastalarda mastektomi ve aksiler lenf nodu diseksiyonu sonrası gelişen lenfödem ile ilişkili anjiyosarkomdur. Bu nadir görülen komplikasyonun prognozu çok kötüdür. STS'de güvenli cerrahi sınırların geniş tutulması en iyi tedavi seçeneği olarak değerlendirilmektedir. Tümörün büyüklüğü ve eksizyonun tam olması prognozu etkileyen en önemli faktörlerdir. Bu nedenle mastektomili hastalarda bu tablonun STS klinik bulgularının iyi bilinip değerlendirilmesi ve teşhis açısından uyanık olunması önemlidir. Ayrıca oldukça kötü prognozlu olan bu komplikasyonda güvenli cerrahi alan bırakılması nüksü önlemede önemli bir durumdur.

YÖNTEMLER:Olgumuz 52 yaşında bayan hasta olup son 11 aydır sol dirsek civarında kırmızı morumsu renkli kabarıklık lezyonları, kolda yaygın şişlik ve ağrı ile başvurdu. Hastaya 14 yıl önce meme kanseri nedeniyle total mastektomi, aksiler lenf nodu diseksiyonu ve radyoterapi yapılmış olup hastanın sol kolunda yaygın ödemin ameliyat sonrası 4. yılda başladığı öğrenildi. Son 11 ayda kolundaki şişlikler iyice artmış ve son 2 ayda önkolda kırmızı mor renkli kabarıklıklar oluşmuş ve sayıları artmaya başlamış. Yapılan fizik muayenesinde sol kolda yaygın ödem, sol önkol proksimalinde daha çok ekstensör yüzde yerleşmiş kırmızı mor renkli kabarıklık lezyonları mevcuttu. Hastanın radyolojik değerlendirilmesinde, Direk grafide kemik yapıların doğal olduğu görüldü. MRG'sinde önkolda yaygın lenfödem, lenfödem içerisinde T1 ve T2 sekanslarda multiple nodüller, en büyüğü yaklaşık 6,5*5,5 cm boyutlarında fasyaya indentasyonlu invazyon düşündürülen yerleşimleri görülmektedir. Hastaya yapılan biyopside mikroskopik bulgularda oval yuvarlak hiperkromatik pleomorfik nüveli, belirgin nükleollü dar pembe sitoplazmalı hücre lümenlerinde eritrosit bulunan vasküler ve papiller yapılar görülmüş ve anjiyosarkom olarak değerlendirilmiştir.

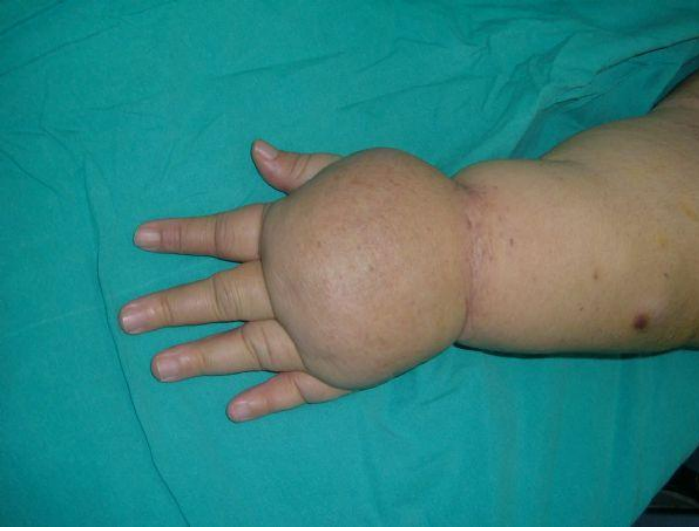SONUÇLAR:

TARTIŞMA:Tedavi sonrası görülen anjiyosarkomlar, genelde mastektomi ve radyoterapi uygulanan hastaların göğüs ön duvarında yıllar sonra tespit edilir ve lumpektomi yapılan ve radyoterapi uygulanan hastalarda görülme sıklığında artış olduğu son yayınlarda bildirilmiştir. Bizim olgumuz 52 yaşında olup mastektomi sonrası anjiyosarkom gelişim süresi 13 yıldır. Anjiyosarkomun tiplerinde klinik başlangıçta, herhangi bir travma sonrasında oluşabilecek bir ezik, bere yada hemanjiomu düşündürecek şekilde yavaş ilerleyen kırmızı mor lekeler şeklindedir. Anjiyosarkom prognozu oldukça kötü olan bir malignitedir. Ekstremitedeki erken dönem tanı koyulan hastalarda amputasyon sonuçları yüz güldürücü olabilmektedir. Ancak tümör genellikle klinik olarak palpe edilebilen sınırların ötesine ulaştığında güvenli cerrahi sınırı elde etmek zor olabilir. Kemoterapiye yanıt daha iyi olup, ilk tedavi kürüne yanıt alındığı taktirde yaşam süresinin uzatılabileceği bildirilmiştir.

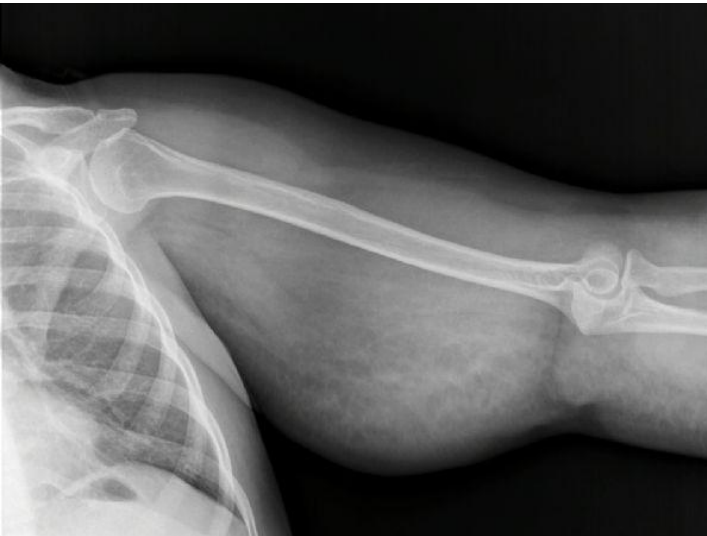resim 1



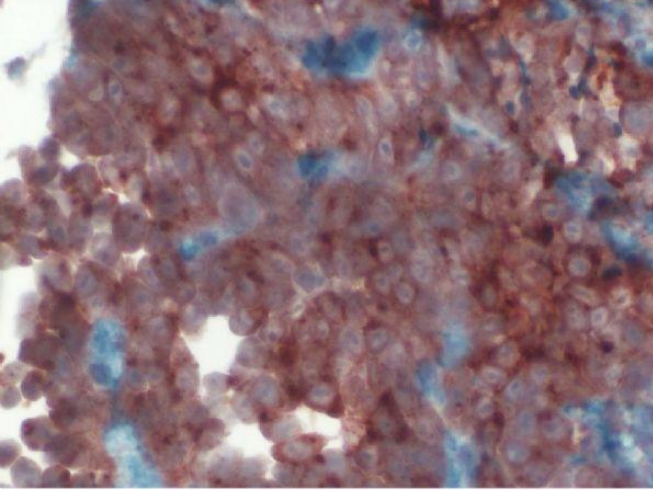
resim 2



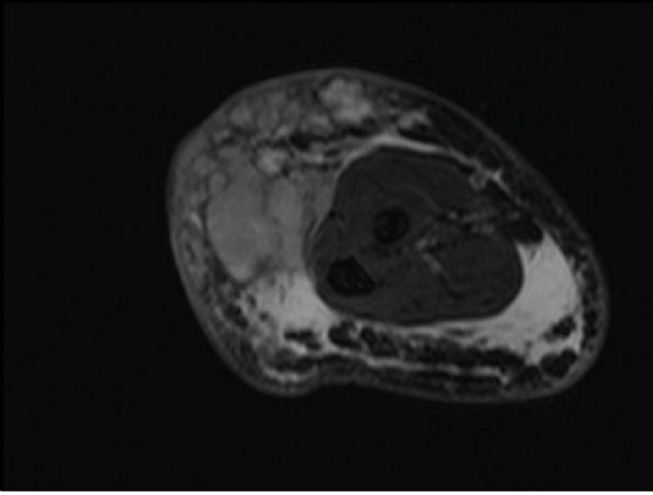
resim 3



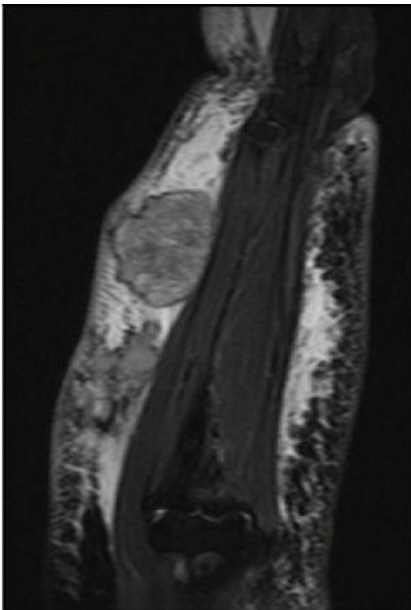
resim 6



resim4



resim5



PS38**KEMİK LEİOMYOSARKOMU VE HUMERUS ÜST UÇ REZEKSİYON PROTEZİNDE PROLEN MESH KULLANIMI**

Mehmet Oğuz Durakbaşı¹, Pembegül Güneş², Mehmet Nurullah Ermiş¹, Mutlu Güngör¹, Fügen Aker²

¹Haydarpaşa Numune Eğitim ve Araştırma Hastanesi, 2. Ortopedi ve Travmatoloji Kliniği

²Haydarpaşa Numune Eğitim ve Araştırma Hastanesi, Patoloji Kliniği

AMAÇ:Çok nadir görülen kemik leiomyosarkomu olgusunu ve humerus üst rezeksiyon protezinde prolen mesh kullanımını sonucunu bildirmektedir.

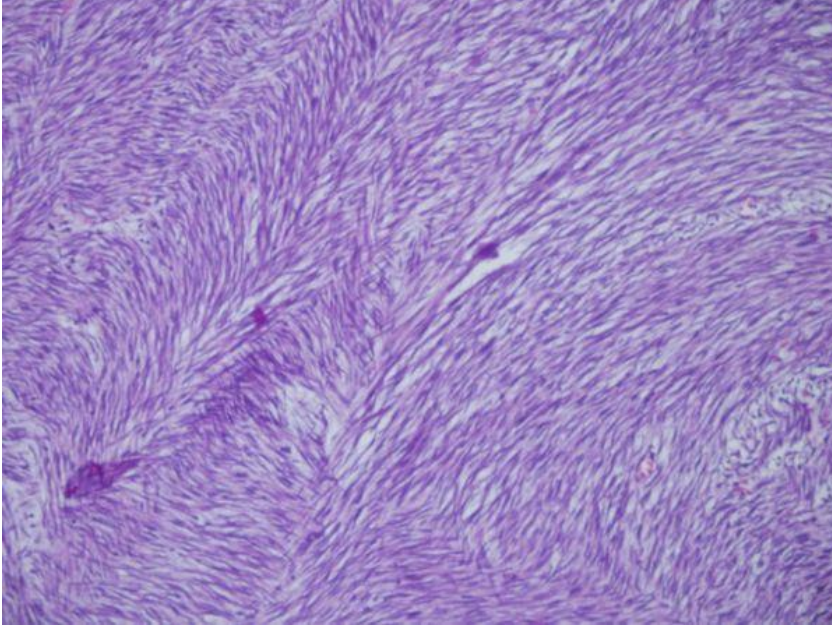
YÖNTEMLER:61 yaşında bayan hasta sağ omuzda ağrı, şişlik yakınmasıyla başvurdu. Sağ omuz radyolojik incelemesinde humerus üst uçta litik lezyon ve patolojik kırık tespit edildi. Sağ omuz manyetik rezonans (MR) incelemesinde humerus başından humerus proksimaline metafizodiyafizer alanda uzanan 38x38x70mm boyutlarında solid kitlesel lezyon; proksimalde epifiz hattı ile sınırlı, periost reaksiyonu izlenmeyen, kontrast madde tutan, santralinde oblik kırık hattı gözlenen lezyon MR ön tanısı olarak plasmositom ve metastaz olarak değerlendirildi. 3 fazlı kemik sintigrafisinde sağ humerus üst uçta, sol femurda ve lomber bölgede artmış aktivite görüldü. Sol femurdaki aktivite geçirilmiş kalça protezi gevşemesine, lomber bölgedeki aktivite geçirilmiş spondilolistezis ameliyatına bağlandı. Tüm batın ultrasonografisi (US), batın bilgisayarlı tomografisi (BT), üst ve alt gastrointestinal sistem(GIS) endoskopisi, mamografi ve toraks BT'nde patoloji saptanmadı. US eşliğinde tru-cut biyopsi yapıldı; düz kas kökenli fuziform hücreli tümör olarak patolojik ilk tanısını aldı. Geniş radikal rezeksiyon yapıldı. Patolojik kırık olması nedeniyle deltoid ve biceps kontamine olarak değerlendirildi. Brakial pleksus diseksiyonu yapılarak humerus başından 15 cm distalinden kemik kesilerek, aksiler sinir, deltoid kası total, biceps tendonu supraglenoid tüberkülden kemiğin kesildiği yere kadar çıkarıldı. Rotator manşet, eklem kapsülü ve ligamanlar çepeçevre kesildi. Tümör protezi yerleştirildi. MR'da eklem kontaminasyonu olmadığından glenoid bırakıldı. Omuz eklemine yerinde tutmak için rotator manşet, kapsül ve ligaman bakiyesine prolen mesh çepeçevre dikildi. Protez başı bu mesh'e sarılarak protez sapının proksimalindeki deliklere dikildi. Postoperatif dönemde omuz eklemi stabil kaldı. Omuz pandüler hareketlerini yapabilir ve elini günlük işlerinde kullanabilir hale geldi. Postoperatif onkoloji değerlendirmesinde adjuvan tedavi önerilmedi. Postoperatif 5. ayda hasta sol kalçadaki protez gevşemesi ameliyatı yapıldıktan sonra kardiopulmoner yetersizlik nedeniyle exitus oldu. Bu ameliyat öncesi yapılan değerlendirmede tümör nüksü ya da metastazı yoktu.

SONUÇLAR:Çok nadir görülen kemik leiomyosarkomu tanısı düz kastaki aktin ve desminin immunokiyasal boyanması ile konulmaktadır.

Humerus üst uç rezeksiyon protezlerinde eklemi yerinde tutmak için prolen mesh kullanımı ucuz ve etkili bir yöntemdir.

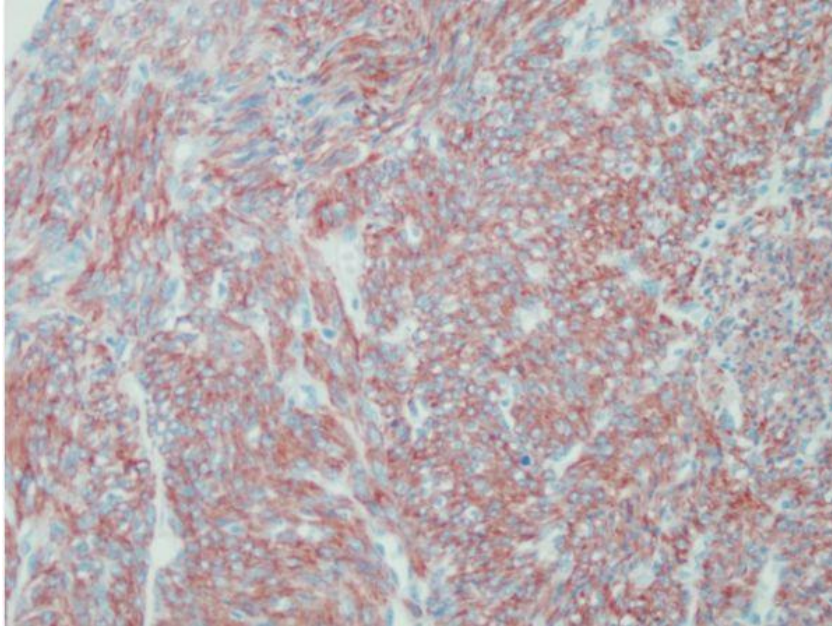
TARTIŞMA:Kemiğin leiomyosarkomu çok nadir görülen kemiğin iğsi hücreli habis tümörüdür. Geniş bir yaş yelpazesinde görülür, ortalama yaş 44(9-87) olarak bildirilmiştir. Lezyonların çoğu diz bölgesinde görülür, 2. sıklıkta kraniyofasyal kemiklerde rastlanır. Sunulan olguda atipik bir yerleşimle humerus üst uçta gözlenmiştir. Leiomyosarkom tanısı için düz kastaki aktin ve desminin immunohistokimyasal pozitif boyanması gereklidir. Sunulan olguda omuz eklemine yerinde stabil kalması için prolen mesh kullanılmış ve başarılı sonuç elde edilmiştir.

mikroskopi 1



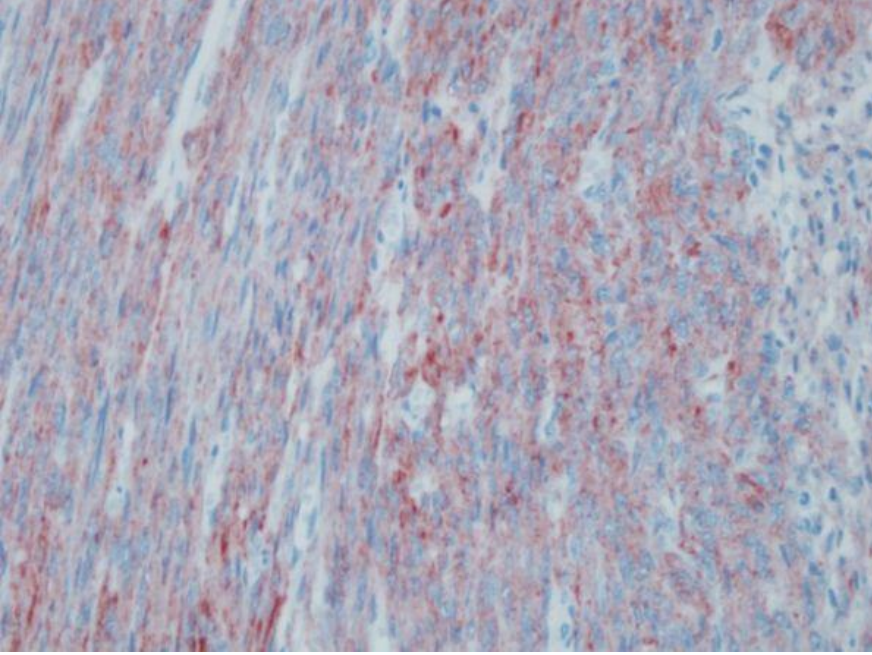
Çaprazlaşan ve kesişen demetler oluşturan, uzantılı sitoplazmalı, iğsi nükleuslu, düz kas hücreleri.(HEX200)

mikroskopi 2



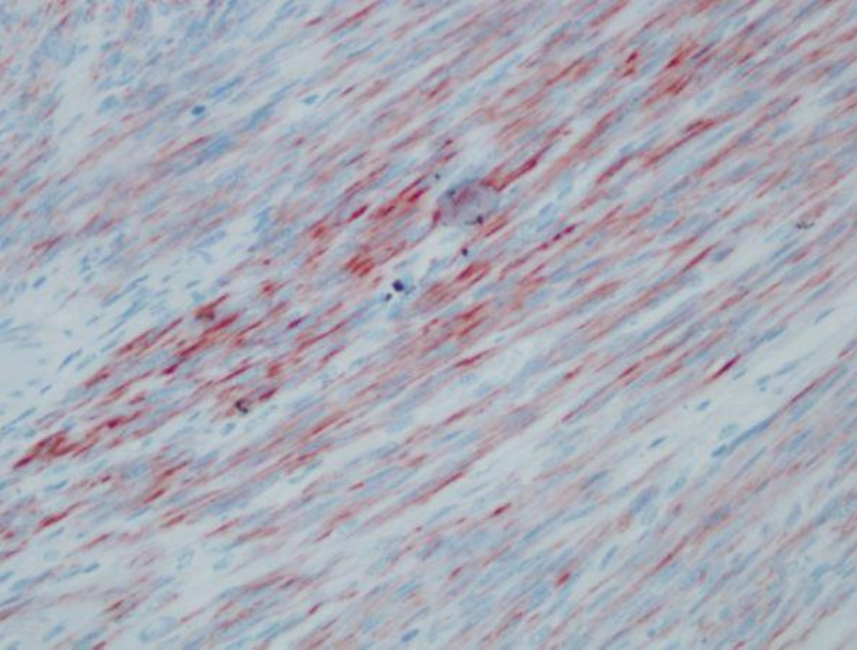
Tümör hücrelerinde Düz kas Aktini ile diffüz ve kuvvetli pozitif boyanma.(SMA400)

mikroskopi 3



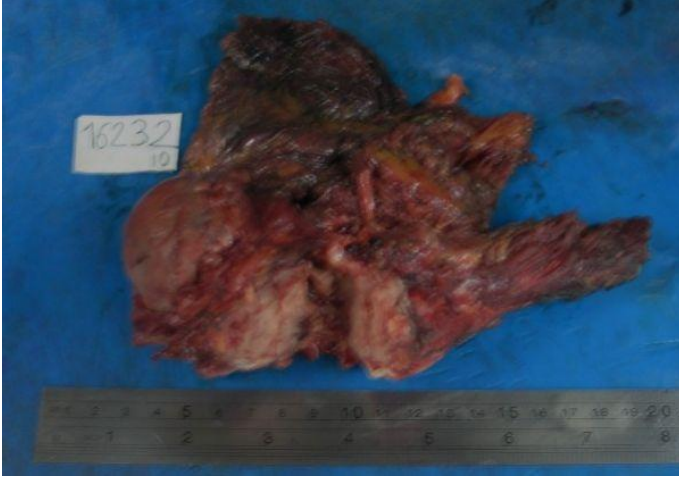Tümör hücrelerinde Desmin ile diffüz ve kuvvetli pozitif boyanma.(DesminX400)

mikroskopi 4



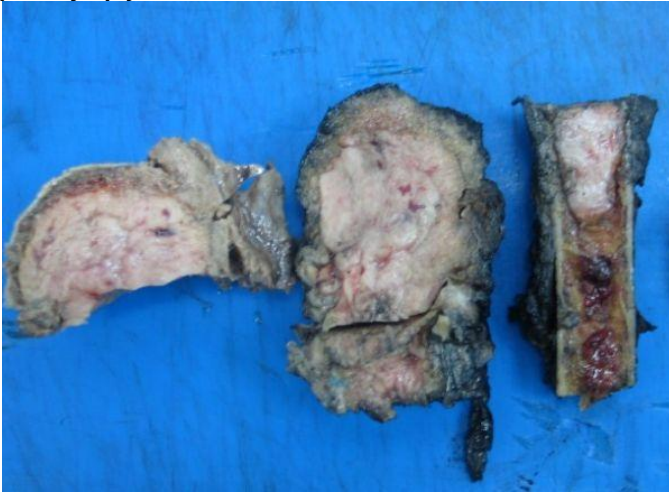
Tümör hücrelerinde Caldesmon ile diffüz ve orta derecede pozitif boyanma (CaldesmonX400)

patolojik piyes 1



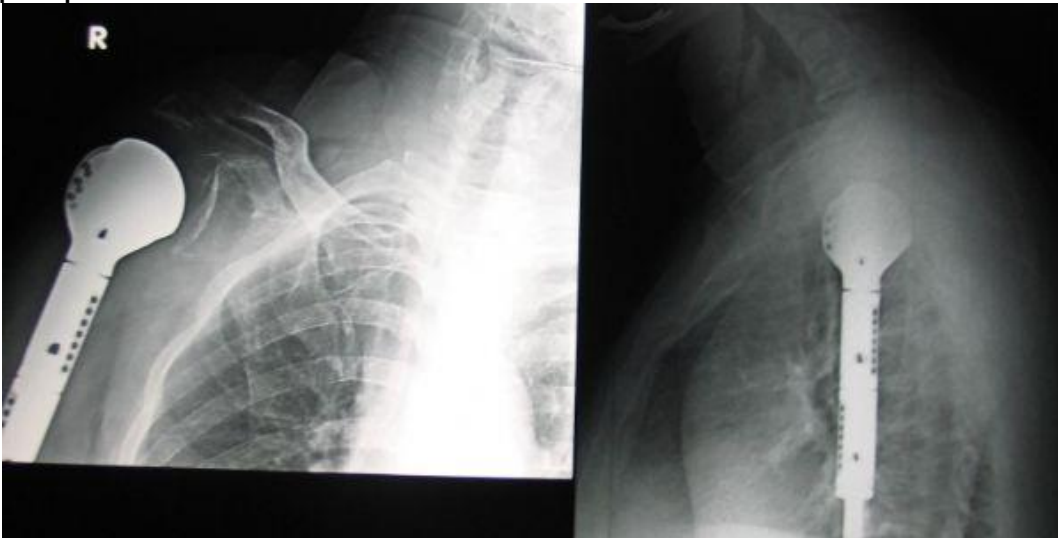
Patolojik piyes

patolojik piyes 2



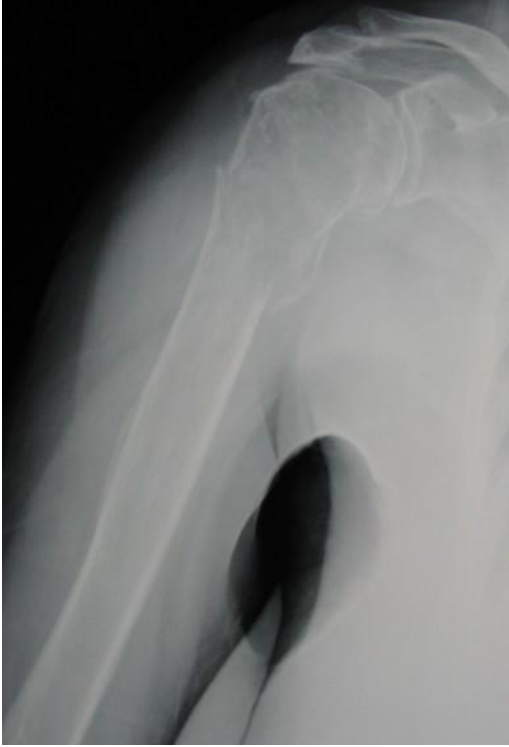Patolojik piyes, ortadan ikiye bölünmüş

postop



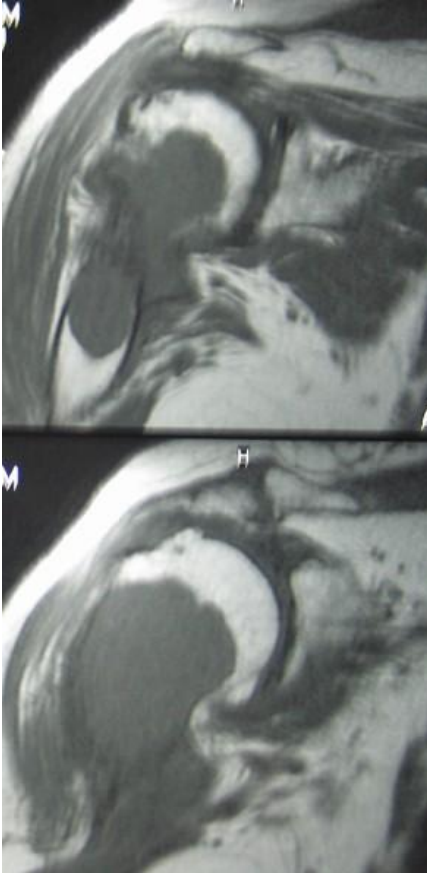
Postoperatif radyolojik inceleme

preop



Preoperatif radyolojik inceleme

preop MR



Preoperatif MR

PS39**TORAKOLOMBER PATLAMA KIRIKLARININ POSTERİORDAN TESPİTİ: LOMBER BÖLGEDEN BİR SEGMENT KORUNABİLİR Mİ?**

Levent Karapınar¹, Mert Kumbaracı¹, Mustafa İncesu¹, Tamer Ursavaş¹, Ahmet Savran¹, Umut Canbek², Ömer Polat³

¹S.B. Tepecik Eğitim ve Araştırma Hastanesi, 1. Ortopedi ve Travmatoloji Kliniği, İzmir

²S.B. Karşıyaka Devlet Hastanesi, İzmir

³S.B. Kırıkhan Devlet Hastanesi, Hatay

AMAÇ:Torakolomber patlama kırıklarının tedavisi tartışmalıdır. Bu prospektif çalışmanın amacı ara segment (AS) ve uzun segment (US) enstrümantasyon uygulamasının karşılaştırılmasıdır.

YÖNTEMLER:AS enstrümantasyon kırık omurun iki seviye üst ve bir seviye alt omurlarına pedikül vidası ile tespiti içerir (alt seviyede pedikül vidaları infralaminar çengel ilavesiyle alt omura tutturulmuştur). US enstrümantasyon kırık omurun iki seviye üst ve iki seviye alt omurlarına pedikül vidası ile tespiti içerir. 25 olgunun AS enstrümantasyon uygulanan 10 tanesi grup 1'i, US enstrümantasyon uygulana 15 tanesi de grup 2'yi oluşturdu.

SONUÇLAR:Son izlemde her iki grup için lokal kifoz açısı ($p=0.955$), sagittal indeks ($p=0.128$), anterior omur yükseklik kaybı ($p=0.230$) ve spinal kanal çapında daralma ($p=0.839$) ölçümleri benzer sonuçlar ortaya koydu. Bununla birlikte, klinik sonuçlar (Hannover skorlaması, Oswestry skalası, lomber bölge hareket açıklığının nötral 0 yöntemi ile değerlendirilmesi) ($p<0.05$) iki grup arasında istatistiksel olarak anlamlı fark ortaya koydu.

TARTIŞMA:Radyografik parametreler her iki grupta aynı sonucu verirken, klinik parametreler torakolomber patlama kırıklarının posteriordan uygulanan cerrahi tedavisinde AS enstrümantasyonun daha efektif olduğunu göstermektedir.

PS40

EN UZUN PEDİKÜL VİDA BOYUNUN BELİRLENMESİ; ÜÇGEN TEOREMİ

Cem Çopuroğlu, Mert Çiftdemir, Mert Özcan, Murat Kaya, Erol Yalnız

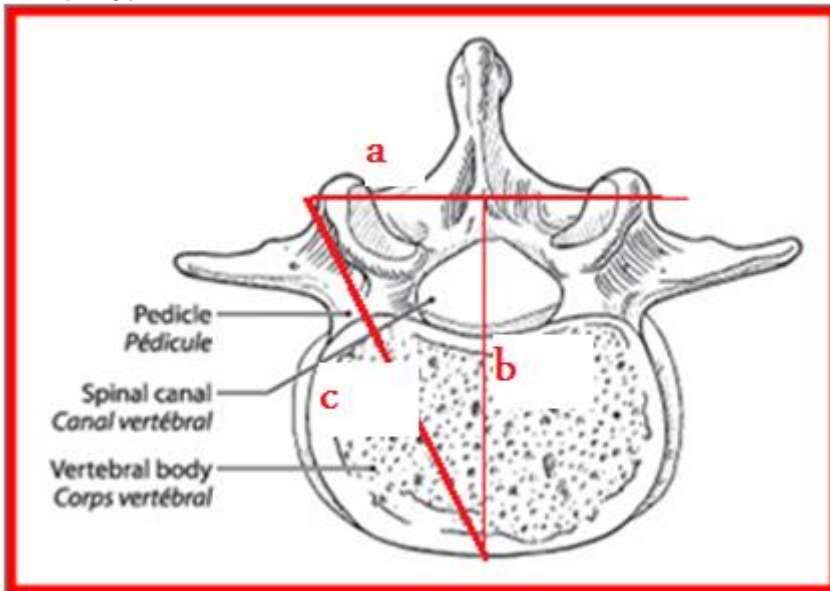
Trakya Üniversitesi Tıp Fakültesi, Ortopedi ve Travmatoloji Ana Bilim Dalı, Edirne

AMAÇ:Pediküller arası mesafe ve faset eklemler arası seviye ile ön korteks arasındaki mesafenin ölçülerek birinci lomber omurgada kullanılacak en uzun pedikül vida boyunun belirlenmesi.

YÖNTEMLER:Geriye dönük olarak yapılan bu çalışmada 72 hasta (26 kadın, 46 erkek) ve 39 kadavra lomber birinci vertebra incelendi.. Hastaların ön-arka (AP) grafilerinde L1 omurgalarında pediküller arası mesafe ve yan grafilerinde faset eklemler arası seviye ile ön korteks arasındaki mesafe ölçüldü. Bilgisayarlı tomografi aksiyel kesitlerinde, pedikül vidası giriş yerleri arası mesafe ve bu noktaları birleştiren çizginin ortası ile ön korteks orta hattı arası mesafe ölçüldü. Kadavra kemiklerinde aynı mesafeler ölçüldü. Bu ölçümler yardımı ile bir dik üçgen oluşturuldu. Bu dik üçgenin hipotenüsü uygulanabilecek en uzun pedikül vidasının boyunu gösterdi.

SONUÇLAR:Bir dik üçgenin kenarlarının karelerinin toplamı, hipotenüsün karesine eşittir. Pedikül vidası giriş yerleri arası mesafenin yarısı ve bu iki noktayı birleştiren çizginin vertebra orta hattı ile ön korteks arasındaki mesafe bir dik üçgenin kenarlarını oluşturur. Pedikülden gidebilecek vidanın en uzun mesafesi, bu üçgenin hipotenüsüne eşittir.

TARTIŞMA:Ön-arka grafide ve bilgisayarlı tomografide ölçülen uzunluklar yardımı ile kullanılacak en uzun pedikül vidası boyu hesaplanabilir. Bu yöntem, ameliyat öncesi radyolojik tetkiklerden, kullanılacak en uzun pedikül vidası boyunun hesaplanabilmesi için kolay bir yoldur.

Omurga üçgeni

Pedikül vida boyu belirlenmesinde oluşturulan üçgen