



TOTDER
1939

6. ORTOPEDİ VE TRAVMATOLOJİ İSTANBUL BULUŞMASI



12 - 15 MAYIS 2016
WYNDHAM GRAND İSTANBUL LEVENT



BİLDİRİ KİTABI

Değerli Meslektaşlarımız,

Türk Ortopedi ve Travmatoloji Derneği (TOTDER) tarafından düzenlenen geleneksel İstanbul Buluşması 12-15 Mayıs 2016 tarihlerinde Wyndham Grand İstanbul Levent Hotel’de gerçekleştirilecektir. Ülkemizin gerek katılım gerekse bilimsel seviye açısından önde gelen toplantılarından olan Ortopedi ve Travmatoloji İstanbul Buluşması’nın altıncısında ana hedef kitlemiz olan genç uzman ve asistanlarımıza katkıda bulunmak ve onların mesleki vizyon ve misyonlarını geliştirmek için öncelikle Marmara Bölgesi ve tüm ülke sathından değerli katılımcılar ve yurt dışından alanlarında söz sahibi olan davetli konuşmacılarla doyurucu bir toplantı yapmayı planlamaktayız.

6. Ortopedi ve Travmatoloji İstanbul Buluşması’na; Üniversite, Eğitim ve Araştırma Hastanesi ve Özel Sektörde çalışan meslektaşlarımızın gereken ilgiyi göstereceklerini düşünüyoruz.

Ayrıca sanayinin, ortopedi ve travmatoloji pratiğinde olmazsa olmaz katkılarını sunacağı düşüncesiyle özellikle yeni implantları ve mevcut sistemlerin uygulamalarını *workshop*larla, uydu sempozyumlarıyla meslektaşlarımızın kullanımına sunacağını düşünmekteyiz.

Direkt olarak kullanıcılarına ürünlerini tanıtmaya fırsatının verileceği toplantımızda, yerli ve yabancı firmaların ürünlerini tanıtmaktan kaçınmayacaklarına ve geçmişte olduğu gibi bu toplantıya da özveri ile katkıda bulunacaklarına inanıyoruz.

Kongre Düzenleme Kurulu olarak, meslektaşlarımızın istekleri göz önünde tutularak doyurucu bir bilimsel program hazırlanmaktadır. Hepinizi Kongre Düzenleme Kurulu ve TOTDER Yönetim Kurulu adına 6. Ortopedi ve Travmatoloji İstanbul Buluşması’na içtenlikle davet ediyoruz.

Saygılarımızla,

Prof. Dr. Murat HIZ

6. Ortopedi ve Travmatoloji
İstanbul Buluşması Başkanı

Prof. Dr. İrfan ESENKAYA

TOTDER
Yönetim Kurulu Başkanı

Doç. Dr. Hüseyin BOTANLIOĞLU

6. Ortopedi ve Travmatoloji
İstanbul Buluşması Sekreteri

KURULLAR

TOTDER YÖNETİM KURULU

Başkan

Prof. Dr. İrfan ESENKAYA

Önceki Başkan

Prof. Dr. Yavuz KABUKÇUOĞLU

2. Başkan

Prof. Dr. Cengiz ŞEN

Yönetim Kurulu Üyeleri

Doç. Dr. Hüseyin BOTANLIOĞLU

Prof. Dr. Erdem BAGATUR

Doç. Dr. Hasan BOMBACI

Doç. Dr. Ata Can ATALAR

Doç. Dr. Tolga TÜZÜNER

Doç. Dr. Cem ÇOPUROĞLU

Doç. Dr. Mehmet ERDİL

Doç. Dr. Kerem BİLSEL

KONGRE DÜZENLEME KURULU

Prof. Dr. Murat HIZ

Prof. Dr. İrfan ESENKAYA

Prof. Dr. Cengiz ŞEN

Prof. Dr. Erdem BAGATUR

Doç. Dr. Ata Can ATALAR

Doç. Dr. Hüseyin BOTANLIOĞLU

BİLİMSEL KURUL

Uzm. Dr. Onur AKPOLAT

Prof. Dr. Devrim AKSEKİ

Uzm. Dr. Ender ALAGÖZ

Prof. Dr. Mehmet ALP

Uzm. Dr. Levent BERKEM

Prof. Dr. Tahsin BEYZADEOĞLU

Prof. Dr. Murat BEZER

Doç. Dr. Serkan BİLGİÇ

Doç. Dr. Mustafa Gökhan BİLGİLİ

Doç. Dr. Kerem BİLSEL

Uzm. Dr. Dinçay BÜYÜKKURT

Doç. Dr. Cem ÇOPUROĞLU

Doç. Dr. Abdullah DEMİRTAŞ

Doç. Dr. Fatih DİKİCİ

Prof. Dr. Kemal DURAK

Doç. Dr. Oğuz DURAKBAŞA

Uzm. Dr. Engin ECEVİZ

Uzm. Dr. Turgay ER

Doç. Dr. Mehmet ERDİL

Prof. Dr. Bülent EROL

Doç. Dr. Cemil ERTÜRK

Doç. Dr. Erden ERTÜRER

Uzm. Dr. Alper GÜLTEKİN

Prof. Dr. Muharrem İNAN

Yrd. Doç. Dr. Özgür KARAKOYUN

Doç. Dr. Gökhan KAYNAK

Prof. Dr. Cumhuriyet KESEMENLİ

Prof. Dr. Hayrettin KESMEZACAR

Doç. Dr. Erkam KÖMÜRÇÜ

Uzm. Dr. Tuhan KURTULMUŞ

Uzm. Dr. Harun MUTLU

Doç. Dr. Önder OFLUOĞLU

Prof. Dr. Zafer ORHAN

Prof. Dr. Tahir ÖGÜT

Doç. Dr. Remzi Arif ÖZERDEMOĞLU

Doç. Dr. Yüksel ÖZKAN

Doç. Dr. Turhan ÖZLER

Uzm. Dr. Gökhan POLAT

Doç. Dr. Aksel SEYAHİ

Prof. Dr. Can SOLAKOĞLU

Uzm. Dr. Mesut SÖNMEZ

Doç. Dr. Tolga TÜZÜNER

Doç. Dr. Mehmet TÜRKER

Doç. Dr. Mehmet Can ÜNLÜ

Doç. Dr. Onat ÜZÜMCÜGİL

Doç. Dr. Merter YALÇINKAYA

Fatih Sultan Mehmet Eğitim ve Araştırma Hastanesi

Balıkesir Üniversitesi Tıp Fakültesi

Bağcılar Eğitim ve Araştırma Hastanesi

Memorial Şişli Hastanesi

Haseki Eğitim ve Araştırma Hastanesi

Haliç Üniversitesi Sağlık Bilimleri Yüksekokulu

Marmara Üniversitesi Pendik Eğitim ve Araştırma Hastanesi

GATA Haydarpaşa Eğitim Hastanesi

Bakırköy Dr. Sadi Konuk Eğitim ve Araştırma Hastanesi

Bezmîâlem Vakıf Üniversitesi Tıp Fakültesi

Okmeydanı Eğitim ve Araştırma Hastanesi

Trakya Üniversitesi Tıp Fakültesi

Medeniyet Üni. Göztepe Eğitim ve Araştırma Hastanesi

Acıbadem Üniversitesi Tıp Fakültesi

Uludağ Üniversitesi Tıp Fakültesi

Haydarpaşa Numune Eğitim ve Araştırma Hastanesi

Kartal Dr. Lütfi Kırdar Eğitim ve Araştırma Hastanesi

İsom Tıp Merkezi

Medipol Üniversitesi Tıp Fakültesi

Marmara Üniversitesi Pendik Eğitim ve Araştırma Hastanesi

İst. Kanuni Sultan Süleyman Eğitim ve Araştırma Hastanesi

İstanbul Bilim Üniversitesi Tıp Fakültesi

Kocaeli Derince Eğitim ve Araştırma Hastanesi

İstanbul Üniversitesi Cerrahpaşa Tıp Fakültesi

Namık Kemal Üniversitesi Tıp Fakültesi

İstanbul Üniversitesi Cerrahpaşa Tıp Fakültesi

Kocaeli Üniversitesi Tıp Fakültesi

Gayrettepe Florence Nightingale Hastanesi

Çanakkale Onsekiz Mart Üniversitesi Tıp Fakültesi

Ümraniye Eğitim ve Araştırma Hastanesi

Gaziosmanpaşa Taksim Eğitim ve Araştırma Hastanesi

Bahçeşehir Üniversitesi Tıp Fakültesi

Düzce Üniversitesi Tıp Fakültesi

İstanbul Üniversitesi Cerrahpaşa Tıp Fakültesi

Fatih Üniversitesi Tıp Fakültesi

Yüksek İhtisas Eğitim ve Araştırma Hastanesi

Yeditepe Üniversitesi Tıp Fakültesi

İstanbul Üniversitesi İstanbul Tıp Fakültesi

Koç Üniversitesi Tıp Fakültesi

Maltepe Üniversitesi Tıp Fakültesi

Şişli Hamidiye Etfal Eğitim ve Araştırma Hastanesi

İstanbul Eğitim ve Araştırma Hastanesi

Sakarya Üniversitesi Tıp Fakültesi

İstanbul Üniversitesi Cerrahpaşa Tıp Fakültesi

İstanbul Kemerburgaz Üniversitesi Tıp Fakültesi

M.S. Baltalimanı Kemik Hastalıkları Eğ. ve Araş. Hastanesi

12 Mayıs 2016 Perşembe

14:00-18:00

KAYIT

13 Mayıs 2016 Cuma

Akif Şakir Şakar Salonu		Derviş Manizade Salonu	
Panel 1: Kitle Yaralanmalarında Ortopedik Yaklaşım		Panel 2: Kıkırdak Cerrahisinde Güncel Yaklaşımlar	
Oturum Başkanı	Mustafa Başbozkurt Murat Hız	Oturum Başkanı	Mehmet Aşık Tahsin Beyzadeoğlu
08:30-08:45 Algı Yönetimi	Ahmet Uçaner	08:30-08:38 Kıkırdak Lezyonlarında Tanı ve Tedavi Algoritması	Engin Çetinkaya
08:46-09:00 Ankara Deneyimi	Özgür Yıldırım	08:39 - 08:47 Mikrokırık ve Çatı İskeleleri	Gökhan Polat
09:01-09:15 Üst Ekstremitte Yaklaşımı	Mustafa Kürklü	08:48-08:56 Mozaikplasti	Mehmet Erdil
09:16-09:30 Alt Ekstremitte Yaklaşımı	Yüksel Yurttaş	08:57-09:06 Matriks Destekli Otolog Kondrosit İmplantasyonu	Tolga Tüzüner
09:31-09:45 Tartışma		09:07-09:15 Tek Seans Kıkırdak Nakli	İstemi Alp Yücel
		09:16-09:24 Diğer Tedaviler (Viskosuplementasyon v.b.)	Cemil Ertürk
		09:25-09:34 Rejeneratif Tedaviler	Mehmet Can Ünlü
		09:35-09:45 Tartışma	
09:45-10:15 KAHVE MOLASI			
Konferans 1: Endoscopic Spine Surgery		Sözlü Bildiri 1	
Oturum Başkanı	Azmi Hamzaoğlu Teoman Benli	Oturum Başkanı	Erkam Kömürcü Mahmut K. Özşahin
Technique of Endoscopic Spine Surgery		10:15-10:22 S1.İleri Evre Halluks Rigidus Tedavisinde Uyguladığımız Metatars Başlı Yüzey Kaplama Hemiartroplastisi ve Total Metatarsofalangeal Eklem Artroplastisinin Sonuçlarının Karşılaştırılması Musa Uğur Mermerkaya, Human Adlı	Human Adlı
10:15-10:40 Transforaminal and Interlaminar Approaches	Menno Ipreburg	10:23-10:29 S2.Aşil Tendon Ruptürünün Konservatif ve Cerrahi Tedavisinin Pedobarografik Açısından Karşılaştırılması Fatih Karaaslan, Sinan Karaoğlu, Musa Uğur Mermerkaya, Alper Çıraklı, Fuat Duygulu	Fatih Karaaslan
10:41-10:45 Discussion		10:30-10:36 S3.Kronik Aşil Tendon Kopmalarının Gastrocnemius Fasya Flebi İle Tamiri: Uzun Dönem Sonuçlar Ali Şeker, Adnan Kara, Raffi Armağan, Yunus Öç, Ali Varol, Hasan Basri Sezer	Ali Şeker

TOTDER 6. ORTOPEDİ VE TRAVMATOLOJİ İSTANBUL BULUŞMASI 2016

	Endoscopic Spine Surgery		10:37-10:43 S4.Aşıl Tendon Ruptürünün Akut ve Gecikmiş Tamirinde Tendonun Dikiş Materyalini Tutma Kapasitesinin Karşılaştırılması (Deneysel Çalışma) Mustafa Akif Aşansu, Yakup Yıldırım	Mustafa Akif Aşansu
			10:44-10:50 S5.Plantar Fasciit Tedavisinde Proloterapinin Yeri: Randomize Kontrollü Çalışma Kenan Koca, Mehmet Murat Seven, Serkan Akpancar, Hüseyin Özkan, Ömer Erşen, Yavuz Yıldız	Kenan Koca
	10:46-11:10 Possibilities of Endoscopic Spine Surgery and Advanced Solutions	Menno Ipreburg	10:51-10:57 S6.Volar El Bileği Ganglionunda Artroskopik Rezeksiyon Abdulkadir Sarı, Meriç Uğurlar, Fatih Kabakaş, Bülent Özçelik	Abdulkadir Sarı
	11:11-11:15 Discussion		10:58-11:04 S7.Skafolunat Eklem Komsuluğundaki Lunatum İntraosseoz Kistlerinin Ağrı Nedeni Skafolunat Ligaman Hasarı mı? İsmail Bülent Özçelik, Barış Çaypınar, Fatih Kabakaş, Meriç Uğurlar, Abdulkadir Sarı, Berkan Mersa	Barış Çaypınar
			11:05-11:11 S8.Scaphocapitate Sendrom (Fenton's Sendromu): Case Report Murat Demiroğlu, Korhan Özkan, Oğuz Poyanlı, İrfan Esenkaya, Fuat Akpınar	Murat Demiroğlu
		11:12-11:15 Tartışma		
11:15 - 12:15	AÇILIŞ TÖRENİ			
	AÇILIŞ KONUŞMASI Oturum Koordinatörü Hüseyin Botanlıoğlu			
	11:15-11:25 Kongre Başkanı	Murat Hız		
	11:26-11:35 TOTDER Başkanı	İrfan Esenkaya		
	11:36-11:45 TOTBID Başkanı	Mustafa Başbozkurt		
	AÇILIŞ KONFERANSI			
	Oturum Başkanı	Murat Hız Önder Aydıngöz		
	11:46-12:10 İstanbul Depremi	Mikdat Kadioğlu		
12:11-12:15 Tartışma				
12:15-13:30 ÖĞLE YEMEĞİ				

Konferans 2		Panel 2: Metastazlara Sekonder Patolojik Kırıklar	
Oturum Başkanı	Fuat Akpınar Dođan Atlıhan	Oturum Başkanı	Osman Rodop Bülent Erol
Pelvic Trauma		13:30-13:40 Kemik Metastazlarına Ortopedik Onkolojik Yaklaşım	Ozan Beytemür
13:30-13:55 Management of Severe Pelvic Trauma	Christian Krettek	13:41-13:50 Tedavi Algoritması	Korhan Özkan
13:56-14:00 Discussion		13:51-14:00 İnternal Tespit/Minimal İnvaziv Yöntemler	Merter Yalçinkaya
IM Nailing		14:01-14:10 Protez ile Rekonstrüksiyon	Önder Ofluođlu
14:00-14:25 IM Nailing of Metaphyseal Fractures- Tips and Tricks, Including Computer Navigation in Orthopaedic Trauma	Christian Krettek	14:11-14:20 İlave Tedaviler	Evrin Şirin
14:26-14:30 Discussion		14:21-14:30 Tartışma	
Panel 3: Pelvis Kırıkları		Sözlü Bildiri 2	
Oturum Başkanı	Murat Bezer Bahadır Alemdarođlu	Oturum Başkanı	Can Solakođlu Dinçay Büyükkurt
14:30-14:40 Pelvis Kırıklarının Tanısı	Mehmet Elmadađ	14:30-14:37 S9. Karpal Tünel Sendromlu Hastalara Mini Open Yaklaşım Sonuçlarımız Azad Yıldırım, Ahmet Kapukaya, Ramazan Atıç, Yılmaz Mertsoy, Şehmus Yiđit, Mehmet Akif Çaçan	Azad Yıldırım
		14:38-14:44 S10. Total Diz Protezi için Kullanılan İmplantların Türk Toplumuna Uyumluluđunun Üç Boyutlu BT ile Morfolojik Olarak Deđerlendirilmesi Ahmet Onur Akpolat, Sinan Karaca, Nazım Karahan, Fatih Kılınç, Erkan Akgün	Ahmet Onur Akpolat
14:41-14:50 Pelvis Kırıklarının Tedavisi	Turgut Akgül	14:45-14:51 S11. Hyalüronik Asit ve Kollajen Tripeptid Bazlı Solüsyonun Hasarlı Kıkırdak Hücreleri Üzerinde Oluşturduđu Tamir Yanıtının ve Etkinliđinin Deđerlendirilmesi Serhat Gafur Karaca	Serhat Gafur KARACA
14:51-15:00 Tartışma		14:52-14:58 S12. Patella Osteokondral Yaralanmalarında Mozaikplasti ile Tedavinin Orta Dönem Sonuçları Erkan Akgün, Ahmet Onur Akpolat	Erkan Akgün
		14:58-15:00 Tartışma	

15:00 - 15:30 KAHVE MOLASI

15:00 - 15:30 KAHVE MOLASI				
15:30 - 16:15	AKİF ŞAKİR ŞAKAR KONFERANSI Artroplasti		Konferans 3: Genel Ortopedi	
	Oturum Başkanı	Yılmaz Akalın Yunus Vehbi Sözen	Oturum Başkanı	Aksel Seyahi
	15:30-16:10 Artroplastinin Ülkemizdeki Gelişimi	Önder Yazıcıoğlu	15:30-16:10 Akılcı İlaç Kullanımı	Hüseyin Botanlıoğlu
	16:11-16:15 Tartışma		16:11-16:15 Tartışma	
16:15 - 17:00	Panel 4 : Deprem		Sözlü Bildiri 3	
	Oturum Başkanı	Ünal Kuzgun Metin Türkmen	Oturum Başkanı	Deniz Gülabi Özgür Karakoyun
	16:15-16:25 Büyük Marmara Depremi	Ali Şehirlioğlu	16:15-16:22 S13.Ender Görülen Bir Durum: Doğumsal Diz Çıkığı Levent Adıyeke, Atilla Polat, Özgür Erdoğan	Levent Adıyeke
	16:26-16:35 Van Depremi	Mehmet Fethi Ceylan	16:23-16:29 S14.Gelişimsel Kalça Displazisinde Graf Yöntemiyle Yapılan Ultrasonografi Tarama,Takip Ve Tedavi Sonuçlarımız İsmail Hakkı Korucu, Veysel Başbuğ, Faik Türkmen, Mustafa Özer, Mustafa Fahri Yurtgün	İsmail Hakkı Korucu
	16:36-16:45 Depremle Yaşam	Kaya Memişoğlu	16:30-16:36 S15.Yenidoğanda omuz septik artrit:Olgu Sunumu Tolgahan Atcı, Abdurrahman Acar, Ender Alagöz, Cem Albay, Mehmet Ali Baran, Mehmet Akif Güleç	Tolgahan Atcı
	16:46-17:00 Olası İstanbul Depreminin Projeksiyonu	Şerif Barış	16:37-16:43 S16.Periasetabuler Osteotomi Sporcularda Kariyeri Olumsuz Etkiliyor mu? Ali Şeker, Songkiat Thanacharoenpanich, Matthew Boyle, Michael Millis, Young Kim	Ali Şeker
			16:44-16:50 S17.Gelişimsel Kalça Displazisi Hastalarımızda Modifiye Medial Yaklaşımla 10 yılı aşan Orta Dönem Sonuçlarımız Afşar T Özkut, Yusuf İyetin, Ömer K Ünal, Salih Söylemez, Esat Uygur, İrfan Esenkaya	Afşar T Özkut
			16:51-16:57 S18.AO Tip C Erişkin Distal Humerus Kırıklarına Olekranon Osteotomisi ve Paralel Plak Vidayla Yapılan Cerrahi Tedavinin Uzun Dönem Fonksiyonel Sonuçları Ferdî Sarı, İsmet Bilgi, Murat Özşahin, Ercan Olcay, Cemil Ertürk	Ferdî Sarı
			16:58-17:00 Tartışma	

Panel 5: Deprem Yaralanmaları		Panel 6: PRP		
17:00 - 17:45	Oturum Başkanı	Ata Can Atalar Mehmet Fatih Güven	Oturum Başkanı	Mehmet Demirhan Neslihan Aksu
	17:00-17:07 Deprem Yaralanmalarında Tanı ve Tedavi Algoritması	Levent Eralp	17:00-17:07 Kime, Ne zaman, Hangi PRP	Murat Bülbül
	17:08-17:15 Kitle Yaralanmasında Triaj ve Pratik Ağırlıklı Uygulamalar	Mahir Mahiroğulları	17:08-17:15 PRP Geçici Bir Heves mi? Yoksa Gelecek mi?"	Nurzat Elmalı
	17:16-17:23 Crush Yaralanmalar	Mehmet Rıza Altıparmak	17:16-17:23 Eklem, Kas ve Tendon Patolojilerinde Uygulamalar	Raşit Özcafer
	17:24-17:31 İmprovize tedavi seçenekleri	Mehmet Fatih Güven	17:24-17:31 Neden Yapmıyorum?	Cumhur Cevdet Kesemenli
	17:32-17:45 Tartışma		17:32-17:45 Tartışma	
18:30 - 19:30	AÇILIŞ KOKTEYLİ		17:46 - 18:30 Sponsor Firma Toplantısı	

14 Mayıs 2016 Cumartesi

Akif Şakir Şakar Salonu		Derviş Manizade Salonu	
Konferans 4		Sözlü Bildiri 4	
Oturum Başkanı	Mehmet Arazi, Ufuk Özkaya	Oturum Başkanı	Kaan Irgıt, Süleyman Altun
09:00 -10:00	RIA and Masquelet Technique	09:00-09:07 S19.Ewing Sarkom Hastalarında Tedavi Sonuçlarımız Eralp Kaçmaz, Burçin Keçeci, Dünder Sabah	Eralp Kaçmaz
	09:00-09:25 What Have We Learned?	09:08-09:14 S20.Cerrahi ve Definitif Radyoterapi Uygulanan Pelvik Ewing Sarkoma Hastalarında Sağ Kalım Karşılaştırması; Ege Üniversitesi Deneyimi Eralp Kaçmaz, Burçin Keçeci, Dünder Sabah	Eralp Kaçmaz
	09:26-09:30 Discussion	09:15-09:21 S21.Omurga Dışı İskelet Sistemi Tutulumlu Metastatik Tümörlerin Analizi Alper Çıraklı, Nevzat Dabak	Alper Çıraklı

			09:22-09:28 S22.Topuk Ağrısının Nadir Görülen Bir Nedeni: İntrakalkaneal Lipom Murat Altan, Mehmet Demirel, Ahmet Salduz, Necmettin Turgut, Mehmet Chodza, Önder Yazıcıoğlu Murat Altan
			09:29-09:35 S23.Anevrizmal Kemik Kistlerinde Fibuler Greft ve Kortikal Çöktürme Yöntemi Mustafa Uslu, Yalçın Turhan, Cemal Güler, Okan Karaduman, Ozan Turhal, Zafer Orhan Cemal Güler
09:31-09:55 Treatment with Biological Based Therapies	Peter Giannoudis		09:36-09:42 S24.Hematom Kliniği ile Başvuran Hastada Malign Fibröz Histiositom: Vaka Sunumu Seyit Ali Gümüştas, Hacı Bayram Tosun, Gözde Evcim, Önder Ofloğlu Seyit Ali Gümüştas
09:56-10:00 Discussion			09:43-09:49 S25.Klinik ve Radyolojik Olarak Malign Özellik Göstermeyen Yüzeysel Mikroid Liposarkom: Vaka Sunumu Seyit Ali Gümüştas, Hacı Bayram Tosun, Ayten Livaoğlu, Önder Ofloğlu Seyit Ali Gümüştas
			09:50-10:00 Tartışma

10:00-10:30 KAHVE MOLASI

Konferans 5		Sözlü Bildiri 5	
Oturum Başkanı	Murat Hız, Erdem Bagatur	Oturum Başkanı	Gültekin Sıtkı Çeçen, Ali Şeker
10:30-10:48 Computer-Assisted Navigation in Pelvic Tumors	Shekhar-Madhukar Kumta	10:30-10:37 S26.Düşme Sonucu Kalça Kırığı Oluşmuş Hastalarda Vertebrobaziler Kan Akımının Değerlendirilmesi Ekrem Aydın, Hasan Metineren, Turan Cihan Dülgeroğlu, Burhan Öztürk Ekrem Aydın	
10:49-10:53 Discussion		10:38-10:44 S27.Yaşlı Diyabetik Hastalarda Transtibial ve Transfemoral Amputasyonların Mortalite Oranları Ve İşlevsel Sonuçlarının Karşılaştırılması Ali Şeker, Adnan Kara, Savaş Çamur, Melih Malkoç, Mehmet Mesut Sönmez, Mahir Mahiroğulları Ali Şeker	

10:30 - 11:15

	10:54-11:10 Computer-Assisted Navigation in Long Bones and Other Applications	Shekhar-Madhukar Kumta	10:45-10:51 S28.Hematolojik Parametreler ve Tendinopati Cüneyt Tamam, Serdar Hıra	Serdar Hıra
	11:11-11:15 Discussion		10:52-10:58 S29.Tibia Cisim Kırıklarında İki Farklı Cerrahi Yöntemin Kompartman Basıncı Üzerine Etkisi: Tavşan Modelinde Deneysel Bir Çalışma Cemil Ertürk, Mehmet Akif Altay, Nuray Altay, İbrahim Avşin Öztürk, İslam Baykara, Cemil Sert, Uğur Erdem Işıkan	Cemil Ertürk
			10:59-11:05 S30.Kronk Rotator Cuff Tendinit Tedavisinde Proloterapi'nin Yeri: Randomize Kontrollü Çalışma Kenan Koca, Mehmet Murat Seven, Serkan Akpancar, Hüseyin Özkan, Yavuz Yıldız	Kenan Koca
			11:06-11:15 Tartışma	
	Sözlü Bildiri 6		DERVİŞ MANİZE KONGRESİ	
	Oturum Başkanı	Nazan Çevik, Levent Berkem	Oturum Başkanı	Nail Kır, Yüksel Tenekecioğlu
11:15 - 12:00	11:15-11:22 S31.Ağrı ve İnflamasyonun Baskılanmasında Sıkça Reçete Edilen Aril Asetik Asit ve Fenilalkanoik Asit Türevlerinin Kondrosit Diferansiyasyon ve Proliferasyonuna Etkisi var mıdır? İbrahim Yılmaz, Seyit Ali Gümüşttaş, Ahmet Güray Batmaz, Duygu Yaşar Şirin, Mehmet İşyar, Akın Uğraş, Kadir Öznam, Mahir Mahiroğulları	Seyit Ali Gümüşttaş	11:15-11:55 Jüvenil Başlangıçlı Romatoid Artrit Hastalarında Uyguladığımız Total Eklem Protezleri	Nafiz Bilsel
	11:23-11:29 S32. Eklem İçi Uygulanan Propolis'in Deneysel Osteoartrit Modeli Üzerindeki Etkisi Mehmet Emre Baki, Murat Özcan, Gökçen Kerimoğlu, Mustafa Önder, Kübra Akbulut	Mehmet Emre Baki	11:56-12:00 Tartışma	
	11:30-11:36 S33.Eğitim Düzeyi ile Toplumda Ortopedi Algısı Arasındaki İlişkinin Değerlendirilmesi Ahmet Onur Akpolat, Sinan Karaca, Mehmet Çetin	Ahmet Onur Akpolat		

	11:37-11:43 S34.Semptomatik Yavaş Etkili Kondroproteklif İlaçların Sistemik Değerlendirilmesi Seyit Ali Gümüştaş, İbrahim Yılmaz, Kadir Öznam, Mehmet İşyar, Olcay Güler, Aliye Yıldırım Güzelant, Mahir Mahiroğulları 11:44-11:50 S35.Erken Başlangıçlı Skolyozlarda Dual Growing Rod Tekniğinin Uygulanması Bertan Cengiz, Hacı Mustafa Özdemir, Abdurrahman Sakaoğulları, Metin Işık, Nevres Hürriyet Aydoğan 11:51-12:00 Tartışma	Mehmet İşyar		
	Panel 7: Pediatrik Alt Ekstremitte Deformiteleri - Güncel Yaklaşımlar		WORKSHOP	
	Oturum Başkanı	Gazi Zorer, Halil İbrahim Balcı	Oturum Başkanı	Mehmet Tezer
12:00 - 12:30	12:00-12:08 Pediatrik Alt Ekstremitte Deformite Cerrahisinde Klinik ve Radyolojik Değerlendirme 12:09-12:17 Pediatrik Deformite ve Kısıllıklarda İnternal Teknikler 12:18-12:26 Osteogenezis İmperfekta Zemininde Gelişen Deformitelere Yaklaşım 12:27-12:30 Tartışma	Mustafa Gökhan Bilgili Metin Küçükkkaya Hakan Kınık	Kifoplasti	MEDTRONIC
12:30- 13:30 ÖĞLE YEMEĞİ				

	Konferans 6		Panel 8: Alt Ekstremitenin Eklem İçi Kırıkları	
	Oturum Başkanı	Fahri Erdoğan, Hasan Bombacı	Oturum Başkanı	Oğuz Poyanlı, Güven Bulut
13:30-14:15	13:30-13:48 Revision Arthroplasty 13:49-13:53 Discussion 13:54-14:10 Reconstruction of Bone Loss due to Orthopedic Oncology Operations in the Pelvic and Appendicular Skeleton 14:11-14:15 Discussion	Duncan Whitwell Duncan Whitwell	13:30-13:38 Proksimal Femurun Eklem İçi Kırıkları 13:39-13:46 Distal Femurun Eklem İçi Kırıkları 13:47-14:54 Proksimal Tibianın Eklem İçi Kırıkları 14:55-14:02 Distal Tibianın Eklem İçi Kırıkları 14:03-14:10 Talus Kırıkları 14:11-14:15 Tartışma	Ender Alagöz Sami Sökücü Mesut Sönmez Harun Mutlu Özgür Selek

Konferans 7		Tartışmalı Oturum 1: Humerus Kırıkları	
Oturum Başkanı	Atilla Sancar Parmaksızoğlu, Bora Bostan	Oturum Başkanı	Uğur Işıklar, Hayrettin Kesmezacar
14:15- 15:00	14:15-14:50 Knee Osteoarthritis: Joint Preservation by Osteotomy Around the Knee and Unicondylar Knee Replacement	Hans Philipp Lobenhoffer	Proksimal Humerus Kırıkları
	14:51-15:00 Discussion		14:15-14:21 Internal Tespit? Oğuz Durakbaşa 14:22-14:28 Artroplasti? Kerem Bilsel 14:29-14:37 Tartışma Humerus Diafiz Kırıkları 14:38-14:44 Konservatif Tedavi? Güray Altun 14:45-14:51 Cerrahi Tedavi? Selçuk Saygılı 14:51-15:00 Tartışma
15:00 - 15:30 KAHVE MOLASI			
Panel 9 : Tümör Cerrahisinde Güncel Konular		Panel 10: Asetabulum Kırıkları	
Oturum Başkanı	Harzem Özger, Yavuz Kabukçuoğlu	Oturum Başkanı	Kemal Durak, Raffi Armağan
15:30 - 16:15	15:30-15:40 Çocuklarda Selim Kemik Tümörlerine Bağlı Patolojik Kırıklar	Serdar Özbarlas	15:30-15:40 Anterior Kolon Kırıkları
	15:41-15:50 Düşük Grade'li Kondroid Tümörlere Yaklaşım	Kerem Başarır	15:41-15:50 Posterior Kolon Kırıkları
	15:51-16:00 Pediatrik Yumuşak Doku Tümörleri	Turgay Er	15:51-16:00 Kompleks Kırıklar
	16:01-16:10 Tümörlerle Karışabilen Kemik Patolojileri	Volkan Gürkan	16:01-16:10 Komplikasyonlar
	16:11-16:15 Tartışma		16:11-16:15 Tartışma
Tartışmalı Oturum 2: Ayak bileği		Panel 11: Diz Artroplastisi	
Oturum Başkanı	Tahir Öğüt	Oturum Başkanı	Rifat Erginer, Cevdet Avkan
16:15 -16:45	16:15-16:21 Olgu 1	Tanıl Esemeli Önder Kılıçoğlu	16:15-16:21 Hasta ve İmplant Seçimi
	16:22-16:28 Olgu 2	Tanıl Esemeli Önder Kılıçoğlu	16:22-16:28 Cerrahi Teknik
	16:29-16:35 Olgu 3	Tanıl Esemeli Önder Kılıçoğlu	16:29-16:35 Revizyon Cerrahisi
	16:35-16:45 Tartışma		16:36-16:42 Diz Artroplastisinin Geleceği 16:43-16:45 Tartışma

Panel 12 : Ayak Hastalıkları		Panel 13: Kalça Artroplastisi	
Oturum Başkanı	Mustafa Ürgüden, Semih Ayanoğlu	Oturum Başkanı	Remzi Tözün, Faik Altıntaş
16:45 -17:45	16:45-16:52 Kronik Ayak Bileği Lateral İnstablitesi	Uğur Şaylı	16:45-16:55 Hasta Seçimi-Cerrahi Öncesi Planlama
	16:53-17:00 Lisfrank ve Ayak Diğer Kırıklarının Geç Dönem Tedavisi	Emre Baca	16:56-17:05 Total Kalça Artroplastisi Asetabular ve Femoral Komponent Yerleştirilmesi
	17:01-17:08 Aşıl Ruptürleri Geç Dönem Tedavisi	Mustafa Ürgüden	17:06-17:15 Yüksekte Kalça Çıkıklarında Femoral Hazırlık (Osteotomi Tipleri, Komponent Yerleşimi)
	17:09-17:16 Kalkaneus Kırıkları Geç Dönem Tedavisi	Tahir Öğüt	17:16-17:25 Direkt Anterior Yaklaşım
	17:17-17:24 Ayak Bileği Kırıkları Geç Dönem Tedavisi	Kaya Akan	17:26-17:35 Komplikasyonlar
	17:25-17:32 Ayak "Crush" Yaralanmalarının Rekonstrüksiyonu	Tulgar Toros	17:36-17:45 Tartışma
	17:33-17:45 Tartışma		

15 Mayıs 2016 Pazar			
Akif Şakir Şakar Salonu		Derviş Manizade Salonu	
Konferans 8		Panel 14: Kalça Sıkışma Sendromu: Çocuklarda Görülen Nedenler ve Tedavi Yaklaşımları	
Oturum Başkanı	Işık Akgün, Mustafa Karahan	Oturum Başkanı	Mücahit Görgeç, Ayşegül Bursalı
09:00 -10:00	Shoulder Instability	09:00-09:10 Patoanatomi	Kenan Koca
	09:00-09:25 Shoulder Instability (Including Management of Failed Treatments)	09:11-09:20 Femur Başı Epifiz Kayması	Fuat Bilgili
	09:26-09:30 Discussion	09:21-09:30 Perthes	İlhan Bayhan
	Bone Marrow Edema and SONK	09:31-09:40 Doğumsal Sorunlar	Muharrem İnan
09:31-09:55 Current Concepts	09:41-09:50 Güvenli Kalça Dislokasyonu	Gökçer Uzer	
09:56-10:00 Discussion	09:51-10:00 Tartışma		
10:00 -10:30 KAHVE MOLASI			

Panel 15: Dejeneratif Omurga ve Omurga Kırıkları		Sözlü Bildiri 7	
Oturum Başkanı	Mehmet Tezer, Zafer Orhan	Oturum Başkanı	Alper Gültekin, Onur Akpolat
Dejeneratif Omurga		10:30-10:37 S36. Klavikula Orta Cisim Kırıklarında Farklı Konservatif Tedavi Yöntemlerinin Karşılaştırılması: Uzunluk Ölçümü ve Fonksiyonel Sonuçlar Özgür Karaman, Baransel Saygı	Özgür Karaman
10:30-10:40 Tanı ve Konservatif Tedavi	Serkan Bilgiç	10:38-10:44 S37.Yaşlı İntertrokanterik Femur Kırıklarında Endoprotez ve Pertrokanterik Fiksator Sonuçlarının Karşılaştırılması Ekrem Aydın, Turan Cihan Dülgeroğlu, Hasan Metineren, Burhan Öztürk	Ekrem Aydın
10:41-10:50 Cerrahi Tedavi	Fatih Dikici	10:45-10:51 S38.Femur İntertrokanterik Kırıkların Traksiyon Masasız Supin ve Lateral Pozisyonlarda Tespiti Esra Demirel, Soner Şahin, Mesut Mısırlıoğlu	Esra Demirel
10:51-11:00 Minimal İnvaziv Tedavi	Burak Akesen	10:52-10:58 S39.Çocuk Humerus Şaft Kırıklarında Konservatif Tedavi Sonuçlarımız Tolgahan Atıcı, Hakan Özbay, Oktay Adanır, Serdar Yüksel, Sever Çağlar, Mehmet Ali Baran, Yılmaz Eren, Mehmet Akif Güleç	Tolgahan Atıcı
Omurga Kırıkları		10:59-11:05 S40.Çocuk Femur Boyun Kırıklarında Cerrahi Tedavi Sonuçlarımız Hakan Özbay, Tolgahan Atıcı, Oktay Adanır, Yaşar Mahsut Dinçel, Sever Çağlar, Burak Abay, Mehmet Akif Güleç	Hakan Özbay
11:01-11:07 Servikal Omurga Kırıkları	Meriç Enercan	11:06-11:12 S41.Stabil İntertrokanterik Femur Kırıklarında Dinamik Kalça Vidası ve Proksimal Femur Çivisi ile Tedavi Sonuçlarının Karşılaştırılması Abdi Keskin, Bilal Demir	Abdi Keskin
11:08-11:14 Torakal Omurga Kırıkları	Ayhan Ulusoy	11:13-11:19 S42.Ayak Bileği Kırıklı Çıkıklarında Postop Lateral Grafi Ölçüm Değerlerinin Fonksiyonel Sonuçlara Etkisi Sefa Giray Batıbay, Sedat Duman, Savaş Çamur, Muhammet Bilal Kürkçü, Necdet Sağlam	Savaş Çamur

10:30 - 11:30

TOTDER 6. ORTOPEDİ VE TRAVMATOLOJİ İSTANBUL BULUŞMASI 2016

	11:15-11:21 Lomber Omurga Kırıkları 11:22-11:30 Tartışma	Onat Üzümcügil	11:20-11:30 Tartışma	
11:30 - 12:30	Panel 16: Açık Kırıklar		Panel 17: Ortopedik Uygulamalarda Teknolojik Yenilikler	
	Oturum Başkanı	Baransel Saygı, Umut Yavuz	Oturum Başkanı	Mehmet Kocaoğlu, Fatih Küçükdemir
	11:30-11:39 Açık Kırıklarda İlk Yardım-Sınıflandırma	Ali Çağrı Tekin	11:30-11:39 Akılcı İnternet Kullanımı	Süleyman Semih Dedeoğlu
	11:40-11:49 İnternal Tespit	Abdullah Demirtaş	11:40-11:49 Mobil Teknolojilerin Kullanımı	Selahattin Özyürek
	11:50-11:59 Eksternal Fiksator	Adnan Kara	11:50-11:59 3D Printer Teknolojileri	Erbil Oğuz
	12:00-12:09 Yumuşak Doku Rekonstrüksiyonu	Deniz Kargin	12:00-12:09 Uzatma ve Deformite Cerrahisinde Bilgisayar Desteği	Salih Marangoz
	12:10-12:19 Komplikasyon	Engin Eceviz	12:10-12:19 Ortopedik İskelet Yapı Modelleri	Selami Çakmak
12:20-12:30 Tartışma		12:20-12:30 Tartışma		
12:30 - 13:00	Konferans 9		Panel 18: Tendinopati	
	Oturum Başkanı	Yunus Vehbi Sözen Ercan Olcay	Oturum Başkanı	Çağatay Uluçay, Burak Yağmur Öztürk
	12:30-13:00 Artroplastide Bulgaristan Deneyimi	Vladimir Stavrev	12:30-12:38 Tendinopati Etyopatogenez ve Tanı	Ata Can Atalar
			12:39-12:46 Üst Ekstremitelerde Tendinopatilerinde Güncel Tedavi Yaklaşımı	Serkan Aykut
			12:47-12:54 Alt Ekstremitelerde Tendinopatilerinde Güncel Tedavi Yaklaşımı	Göksel Dikmen
			12:55-13:00 Tartışma	
13:00 - 13:30	KAPANIŞ TÖRENİ			
	13:00-13:10 Kongre Sekreteri	Hüseyin Botanlıoğlu		
	13:11-13:20 Kongre Başkanı	Murat Hız		
	13:21-13:30 TOTDER Başkanı	İrfan Esenkaya		
13:30 - 14:30 Öğle Yemeği				

SÖZEL BİLDİRİLER

S01-S42

[S01][Ayak-Ayak Bileği]**İleri evre halluks rigidus tedavisinde uyguladığımız metatars başı yüzey kaplama hemiarthroplastisi ve total metatarsofalangeal eklem artroplastisinin sonuçlarının karşılaştırılması**Musa Uğur Mermerkaya¹, Human Adlı²¹Bozok Üniversitesi Tıp Fakültesi, Ortopedi ve Travmatoloji Anabilim Dalı, Yozgat²Yozgat Devlet Hastanesi, Ortopedi ve Travmatoloji, Yozgat

Amaç: Bu çalışmadaki amacımız ileri evre halluks rigidusu olan hastaların cerrahi tedavisinde uyguladığımız metatars başı yüzey kaplama hemiarthroplastisinin ve total metatarsofalangeal eklem artroplastisinin sonuçlarını değerlendirmek ve karşılaştırmaktır.

Metod: Ağustos 2012-Eylül 2014 yılları arasında halluks rigidus tanısıyla implant artroplastisi yapılan hastalar iki gruba ayrıldı. Metatars başı yüzey kaplama hemiarthroplastisi yapılan (grup I) 26 hasta, 2 hasta bilateral (12 [46.2%] erkek, 14 [53.8%] bayan; ortalama yaş 56.3±4.5 yıl), total metatarsofalangeal eklem artroplastisi yapılan (grup II) 19 hasta, (8 [42.1%] erkek, 11 [57.9%] bayan; ortalama yaş 57.1±5.8 yıl) geriye dönük olarak incelendi. Hastalar Hattrup ve Johnson radyolojik kriterlerine göre preoperatif olarak evrelendirildiğinde grup I'de 9 ayak (34.6%) evre 2 ve 17 ayak (65.4%) evre 3, grup II'de 7 ayak (36.8%) evre 2 ve 12 ayak (63.2%) evre 3 olarak değerlendirildi. Tüm hastalar ameliyat öncesinde ve ameliyat sonrası son kontrollerinde birinci metatarsofalangeal eklem hareket açıklığı ve American Ortopaedic Foot and Ankle Society (AOFAS) 'nin halluks metatarsofalangeal-interfalangeal skalasına göre değerlendirildi. **Bulgular:** Ortalama takip süresi grup I'de 29.9±5.2 ay, grup II'de 27.1±7.5 ay idi. Ameliyat öncesi grup I'de median AOFAS skoru 33 (22-48) puanken; takip süresi sonunda 87.7 (72-96) puana yükseldi (p<0,001). Ameliyat öncesi grup I'de median birinci metatarsofalangeal eklem hareket açıklığı 27.5° (15°-40°) iken; takip süresi sonunda 75° (35°-85°) 'ye yükseldi (p<0,001). Ameliyat öncesi grup II'de median AOFAS skoru 31 (22-47) puanken; takip süresi sonunda 83 (77-96) puana yükseldi (p<0,001). Ameliyat öncesi grup II 'de median birinci metatarsofalangeal eklem hareket açıklığı 25° (15°-35°) iken; takip süresi sonunda 75°(70°-85°) 'ye yükseldi (p<0,001). Her iki implant artroplastisi yöntemi arasından AOFAS skoru (p>0.765) ve metatarsofalangeal eklem hareket açıklığı (p>0.632) fark görülmemiştir.

Çıkarımlar: İleri evre halluks rigidus hastalarında eklem dekompresyonu ile yapılan metatars başı yüzey kaplama hemiarthroplastisi ve total metatarsofalangeal eklem artroplastisi iyi fonksiyonel sonuç sağlarken ağrıyı azaltıp hasta memnuniyetini arttırmaktadır.

Anahtar Kelimeler: Artroplastisi, Halluks rigidus, yüzey kaplama hemiarthroplastisi

Aşil Tendon Ruptürünün Konservatif ve Cerrahi Tedavisinin Pedobarografik Açıdan Karşılaştırılması

Fatih Karaaslan¹, Sinan Karaoğlu², Musa Uğur Mermerkaya¹, Alper Çıraklı³, Fuat Duygulu³

¹Bozok Üniversitesi, Ortopedi ve Travmatoloji Ana Bilim Dalı, Yozgat

²Memorial Hastanesi, Ortopedi ve Travmatoloji Kliniği, Kayseri

³Kayseri Eğitim ve Araştırma Hastanesi, Ortopedi ve Travmatoloji Kliniği, Kayseri

Amaç: Aşil tendon ruptürünün optimal tedavisi ve postoperatif rehabilitasyonu konusunda hala tartışmalar sürmektedir. Bu çalışmanın amacı konservatif ve cerrahi tedavi yöntemlerini pedobarografik açıdan karşılaştırmaktır. **Gereç-Yöntem:** 16 hasta (konservatif/cerrahi, 8/8) ve 8 sağlıklı kontrol grubu prospektif olarak plantar basınç ölçüm sistemi kullanılarak değerlendirildi. Footscan® dinamik yürüyüş analiz sistemi ile veriler elde edildi. İstatistiksel analizde Kruskal Wallis testi ve Mann Whitney U testi kullanıldı. **Bulgular:** Ortalama yaşları 42.00±11.85 olan 19 erkek ve 5 kadın hasta değerlendirildi. Konservatif ve cerrahi grup arasında yürüyüş analizi açısından istatistiksel olarak anlamlı fark bulunmazken, kontrol grubu ile fark gözlemlendi (p<0.001). Tüm hastalar 6 ay sonra, yaralanma öncesi aktivitelerine yüksek memnuniyet oranı ile döndüler. %75 oranında hasta önceki spor aktivitesi seviyesine ulaştı. **Sonuç:** Konservatif tedavi aşil tendon ruptürü sonrası iyi sonuç sağlamaktadır. Çalışmamızda konservatif ve cerrahi tedavi arasında önemli farklılık ve komplikasyon gözlenmedi. 3D yürüyüş analizi ve biomekanik konusunda yeni çalışmalara ihtiyaç olduğu kanısındayız.

Anahtar Kelimeler: Aşil tendonu, Tedavi, Konservatif, Cerrahi, Pedobarografik analiz

Kronik Aşil Tendon Kopmalarının Gastrocnemius Fasya Flebi İle Tamiri: Uzun Dönem Sonuçlar

Ali Şeker¹, Adnan Kara¹, Raffi Armağan², Yunus Öç², Ali Varol², Hasan Basri Sezer²

¹İstanbul medipol üniversitesi ortopedi ve travmatoloji anabilim dalı, İstanbul

²Şişli Etfal Eğitim ve Araştırma Hastanesi ortopedi ve travmatoloji kliniği

Amaç: İhmal edilmiş aşil tendon kopmalarının tedavisi güdük uçlarının uzaklaşması sebebiyle güç olabilmektedir. Bu durumun tedavisinde farklı tamir yöntemleri kullanılmaktadır. Bu çalışmada ihmal edilmiş aşil tendon kopmalarının gastrocnemius kası fasyası ile tamirinin uzun dönem sonuçları ve izokinetik analizi amaçlanmıştır.

Hastalar ve Yöntem: 1995-2005 yılları arasında kronik aşil tendon kopması tanısıyla opere edilmiş 21 hasta çalışmaya dahil edildi. Hastaların ortalama yaşı 32.1 yıl, yaralanma ile cerrahi arasındaki süre 8.4 haftaydı. Ayak bilek ekleme hareket açıklığı, baldır kalınlıkları, parmak ucuna kalkabilme, AOFAS ve FADI skorları kontrol edildi.

Sonuçlar: Güdük uçları arasında ortalama 6.4 cm. boşluk vardı. Ortalama takip süresi 145.3 aydı. Ameliyat edilmiş ve edilmemiş ayak bilekleri için sırasıyla dorsifleksiyon/plantar fleksiyon değerleri 18.4°/ 29.3° ve 17.9°/ 28.5° olarak ölçüldü. Ortalama AOFAS skoru 98.5 puan ve FADI değeri 98.9% idi. Tüm hastalar için VAS skoru 0 puandı. Ortalama baldır kalınlıkları etkilenen tarafta 36.2 (30-40) cm., sağlam tarafta 37.2 (32-41) cm idi. Dinamometrik incelemede 30 ve 120 derece/saniye hızlarında plantar fleksiyon için tepe tork değerleri cerrahi yapılan tarafta 89.4 (range, 70-142) Nm ve 44.2 (range, 39-69) Nm; sağlam tarafta dorsifleksiyon için 97.3 (range, 61-145) Nm and 46.9 (range, 40-75) Nm olarak ölçüldü. Dorsifleksiyon için bu değerler 30 ve 120 derece/saniye hızlarında ameliyatlı tarafta 51.4 (range, 45-60) Nm ve 39.3 (range, 35-54) Nm, sağlam tarafta 54.6 (range, 44-67) Nm ve 39.9 (range, 31-55) Nm olarak ölçüldü. Ayak bileği hareket açıklıkları, baldır kalınlıkları ve dinamometrik ölçümlerde istatistiksel olarak anlamlı fark bulunmadı. Hastalar ortalama 11.1 (8-16) hafta içinde günlük işlerini rahatlıkla yapabilir duruma geldiler. Yaralanma öncesi seviyeye ise ortalama 14.1 ayda dönebildiler. Tüm hastalar parmak ucuna kalkma testini gerçekleştirebildi.

Sonuç: Kronik aşil tendon kopmalarının tedavisinde gastrocnemius fasya flebi ile tamirin uzun dönem sonuçları tatmin edici düzeydedir.

Anahtar Kelimeler: aşil tendon kopması, gastrocnemius fasya, kronik, tamir

[S04][Ayak-Ayak Bileği]

Aşil Tendon Ruptürünün Akut ve Gecikmiş Tamirinde Tendonun Dikiş Materyalini Tutma Kapasitesinin Karşılaştırılması (Deneysel Çalışma)

Mustafa Akif Aşansu¹, Yakup Yıldırım²

¹Baltalimanı Kemik Hastalıkları Eğitim ve Araştırma Hastanesi, Ortopedi ve Travmatoloji Kliniği, İstanbul

²Marmara Üniversitesi Tıp Fakültesi, Ortopedi ve Travmatoloji Anabilim Dalı, İstanbul

Amaç

Cerrahi onarım sonrası Aşil tendonunun yumuşaması, tendonda dikiş materyalini tutma kapasitesinin azalmasına yol açar. Tendonda meydana gelen yumuşamanın, biyolojik bir sürece mi bağlı geliştiği yoksa cerrahi onarımın neden olduğu travmaya mı bağlı olduğu bilinmemektedir. Bunu değerlendirmek için tendonun dikiş materyalini tutma kapasitesi, tavşanların Aşil tendonunda akut ve gecikmiş onarımla karşılaştırılmıştır.

Yöntem

54 adet erkek beyaz Yeni Zelanda tavşanı kapalı zarf usulüyle randomize edilmiş, 5 gruba ayrılmıştır. İlk 4 grupta 48 tavşanın her iki Aşil tendonu insersiyosunun 1.5 cm proksimalinden kesilmiştir. Sağ taraf modifiye Kessler tekniğiyle hemen onarılmış, sol taraf ise onarılmamıştır. 1., 2., 3. ve 4. haftaların sonunda sırasıyla ilk 4 gruptaki tavşanlar sakrifiye edilmiş ve sonrasında sol taraf da benzer şekilde onarılmıştır. 5. grupta 6 tavşanın her iki Aşil tendonu benzer şekilde kesilmiş, tavşanlar sakrifiye edilmiş ve sonrasında onarım gücünün "sıfır noktasını" ölçmek amacıyla dikilmiştir. Tendonlar biyomekanik testlerinin uygulandığı cihaza yerleştirilmiştir. Çekme işlemine tabi tutulmuş olan tendonların hiçbirinde dikiş materyalleri kopmamıştır. Tüm testler boyunca yetmezlik dikiş materyalinin tendondan sıyrılması şeklinde olmuştur. Sonuçlar Anova ve Tukey testleriyle istatistiksel olarak analiz edilmiştir.

Bulgular

Tendonun dikiş materyalini tutma kapasitesi; onarımın 1. ve 2. haftasında en düşük bulunmuş, 4. haftanın sonuna kadar kademeli olarak artış göstermiş ve tüm haftalarda akut onarımda gecikmiş onarıma kıyasla daha düşük saptanmıştır.

Çıkarımlar

Cerrahi işlemin kendisi veya dikiş materyalinin sıkıştırma etkisi, tendonun dikiş materyalini tutma kapasitesinin azalmasında etken olabilir. Ruptür sonrasında tendonun bilinen yumuşaması, erken cerrahi müdahaleyle daha şiddetli bir hal alabilir. Akut inflamasyon sürecinin sona ermesinden sonra yapılan cerrahi onarımla tendonda daha yüksek dikiş materyalini tutma kapasitesine dolayısıyla daha yüksek onarım gücüne sahip olunabilir. Bu araştırmadan, Aşil tendonunun gecikmiş onarımı tavsiye etmememize rağmen; Aşil tendon ruptürünün kronik ve ihmal edilen vakalarında cerrahi, tendonun dikiş materyalini tutma kapasitesinin akut inflamasyon sürecinden daha yüksek olacağı yönünde cesaretlendirebiliriz.

Anahtar Kelimeler: Aşil tendon rüptürü, Akut onarım, Gecikmiş onarım, Tendonun dikiş materyalini tutma kapasitesi

Plantar Fasciit Tedavisinde Proloterapinin Yeri: Randomize Kontrollü Çalışma

Kenan Koca¹, Mehmet Murat Seven², Serkan Akpancar¹, Hüseyin Özkan¹, Ömer Erşen¹, Yavuz Yıldız²

¹Gülhane Askeri Tıp Akademisi Ortopedi ve Travmatoloji Ana Bilim Dalı,Ankara

²Gülhane Askeri Tıp Akademisi Spor Hekimliği Ana Bilim Dalı,Ankara

Giriş: Bu çalışmanın amacı kronik plantar fasciitli hastalarda proloterapi enjeksiyonlarının etkinliğini araştırmaktır.

Metod: Kronik plantar fasciitli 60 hasta çalışmaya dahil edildi. Hastalar proloterapi (n=29) ve kontrol (n=31) olmak üzere iki gruba ayrıldı. Plantar fasciit grubuna 21 günde bir toplamda 3 kez ultrason eşliğinde proloterapi uygulandı. Kontrol grubuna ise Diogovani tarafından tarif edilen plantar fascia germe egzersiz protokolü günde 3 defa ve 3 ay süreyle uygulandı. Devamında her iki gruba da plantar fasciite özgül ayak ortezleri ve topuk yükselticileri verildi. Her iki grup hastalarına VAS Görsel ağrı skoru, AOFAS ayak-ayak bileği skoru ve FFI ayak fonksiyon indeksi başlangıç ve takip eden 21 günlük periyotlarda uygulandı.

Sonuç: 50 hasta çalışmanın tüm aşamalarını tamamladı. (Proloterapi=26, kontrol=24) Proloterapi grubunda bütün değerlendirme periyotlarında enjeksiyon öncesi döneme göre anlamlı değişiklik saptandı. Kontrol grubunda ise sadece enjeksiyon sonrası 21.günde enjeksiyon ve sadece VAS ve FFI skorlarında öncesi döneme göre anlamlı değişiklik saptanmasına rağmen bu değişiklik sonraki değerlendirme periyotlarında gözlenmedi. Gruplar arası karşılaştırmada ise 21.gün anlamlı değişiklik saptanmadı ama sonraki değerlendirme periyotlarında ise proloterapi grubu anlamlı derecede farklılık gözlemlendi.

Çıkarımlar: Proloterapinin kronik plantar fasciit tedavisinde etkili ve güvenli bir tedavi yöntemi olduğu çıkarımında bulunabilir.

Anahtar Kelimeler: Plantar Fasciit, Proloterapi, Randomize Kontrollü Çalışma

Volar el bileği ganglionunda artroskopik rezeksiyon

Abdulkadir Sarı¹, Meriç Uğurlar², Fatih Kabakaş³, Bülent Özçelik⁴

¹Adıyaman Üniversitesi Tıp Fakültesi, Ortopedi ve Travmatoloji ABD, Adıyaman

²Şişli Etfal Eđt. ve Arařt. Hastanesi, Ortopedi ve Travmatoloji ABD, İstanbul

³Medikal Park Gebze Hastanesi, Plastik ve Rekonstruktif Cerrahi, Gebze, Kocaeli

⁴Yeniyüzyıl Üniversitesi Tıp Fakültesi Hastanesi, El ve Mikrocerrahi Bölümü, İstanbul

Amaç: El bileđi volar gangliyon saptanan olgularda artroskopik eksizyon sonuçlarını ve tekniđin deđerlendirilmesini amaçladık.

Yöntem: 2013-2015 yılları arasında el bileđi volar gangliyon tespit edilerek konservatif tedaviye rađmen yakınmaları gerilemeyen 12 olgu çalıřmaya dahil edildi. Hastaların ortalama yaşı 32,6 olarak tespit edildi. Hastalara artroskopik olarak kapsüler rezeksiyon ve gangliyon eksizyonu uygulandı. 1 hastada gangliyon direkt radiokarpal alanda görüldü. Diđer hastalarda yeterli volar kapsuler rezeksiyonu takiben gangliyon görölerek eksizyonu yapıldı. Hastaların preoperatif ve postoperatif el bileđi eklem hareket açıklıkları, VAS ve Mayo el bilek skorları deđerlendirildi.

Sonuçlar: Hastalar ort.10,6 ay takip edildi. Hastaların hiçbirinde nüks saptanmadı. Preoperatif ve postoperatif hareket kısıtlılıđı saptanmadı. Preop. ortalama VAS deđerleri 8,2, postop. ortalama VAS deđerleri 1.8 bulundu. Deđerlendirme için kullanılan Mayo el bilek skorlamasına göre 11 hastada mükemmel 1 hastada iyi sonuç alındı.

Çıkarımlar: Artroskopik volar gangliyon eksizyonu cerrahi teknik uygulama zorluđu yanında uygun vakalarda özellikle eklem kapsülüne yakın derin ađrılı gangliomatoz kitlelerde etkili bir yöntemdir.

Anahtar Kelimeler: artroskopik eksizyon, kapsül rezeksiyonu, volar ganglion

[S07][El Cerrahisi]**Skafolunat eklem komsuluğundaki lunatum intraosseoz kistlerinin ağrı nedeni skafolunat ligaman hasarı mı?**İsmail Bülent Özçelik¹, Barış Çaypınar², Fatih Kabakaş³, Meriç Uğurlar⁴, Abdulkadir Sarı⁵, Berkan Mersa¹¹Gazi Osmanpaşa Özel Hastanesi²Avcılar Anadolu Hastanesi³Gebze Medikal Park Hastanesi⁴Şişli Etfal Eğitim Araştırma Hastanesi⁵Adıyaman Üniversitesi Tıp Fakültesi Hastanesi

Karpal kemiklerde kist en sık lunatumda görülür. Subkondral kist, ganglion kisti, sinovial kemik kisti, jukstra-artikuler kemik kisti olarak adlandırılabilir. Etiyolojisi aydınlatılamamıştır. Genel olarak skafolunat(SL) ligamanın komşuluğundadır ve çoğunlukla SLL(skafolunat ligaman) rüptürü ile birlikteliği görülmektedir. Çalışmamızda SL eklem komşuluğunda yer alan ve lunatumun 1/3'ünü geçmeyen intraosseoz kistlerde uyguladığımız dorsal kapsuloligamantöz tamir sonuçlarını retrospektif olarak inceledik.

Materyal Metod

2009-2014 arasında kronik el bilek ağrılı ve SLL komsulugunda lunatumun 1/3'ünü geçmeyen intraosseoz kisti mevcut yaş ortalaması 33,75(dağılım; 24-42) olan 7 kadın 5 erkek toplam 12 hasta çalışmaya alındı. Hastaların 6 aydan uzun süren el bileği ağrısı mevcuttu. En az 3 hafta ateale rağmen ağrısı devam eden hastalara artroskopi uygulandı. Artroskopik olarak, Geissler sınıflamasına göre 2 hastada Grade 1, 7 hastada grade2, 3 hastada grade 3 SLL hasarlanmasına dorsal kapsuloligamantöz tamir yapıldı. Kistik lezyonlara birşey yapılmadı. Hastalara preop ve postoperatif GAS (görsel ağrı skorlaması) yapıldı. El bileği hareket açıklığı(ROM) değerlendirmesi yapıldı ve karşı ekstremite ile karşılaştırılarak hareket açıklıkları kaydedildi. Postoperatif MAYO el bilek değerlendirme testi yapıldı.

Sonuç

Ortalama takip suresi 39,6(dağılım;24-57) ay idi. Hastaların yapılan preoperatif ve postoperatif karşı ekstremite ile yapılan ROM karşılaştırmalarında belirgin fark saptanmadı. Preoperatif yapılan GAS değerlendirilmesinde ortalama 6,66(dağılım;4-9); postoperatif yapılan GAS değerlendirilmesinde ortalama1,16(dağılım;0-3) saptandı. Postoperatif yapılan MAYO el bileği skorlamasına göre 10 hasta mükemmel 2 hastada iyi sonuç alındı.

Tartışma

Kistler en sık skafolunat ligamanın yapışma yerinin posteriorundadır. Histolojideki dejenerasyon ligaman entesitinin kist sebebi olabileceğini düşündürmektedir.

Lunatumun 1/3 oranını geçen büyük kistlerine küretaj grefonaj öneriyoruz. Kistin lunatum morfolojisine basit travma sonrası zarar vermeyecek büyüklükte olduğunda ağrının nedeninin SLL hasarlanması olabileceği unutulmamalıdır. 4 hastamızda yapılan postoperatif MRI incelemelerinde kistin progresyonunun olmadığı, 2 hastada kist boyutunun gerilediği görüldü. Uzun vadede kistin progresyonu veya küçülmesi, kistin oluşum nedeninin SLL hasarlanmasına bağlı dejenerasyon olabileceğini düşündürmede yardımcı olabileceğini düşünüyor ve önümüzdeki senelerde takiplerin tekrarlanıp öngörülerimizin doğruluğu hakkında çalışmalarımızı tekrar toparlamayı düşünüyoruz.

Anahtar Kelimeler: dorsal kapsuloligamantöz onarım, el bilek artroskopisi, lunat gangliyon kisti, skafolunat ligaman yaralanması

[S08][El Cerrahisi]

Scaphocapitate sendrom (Fenton's Sendromu): Case Report

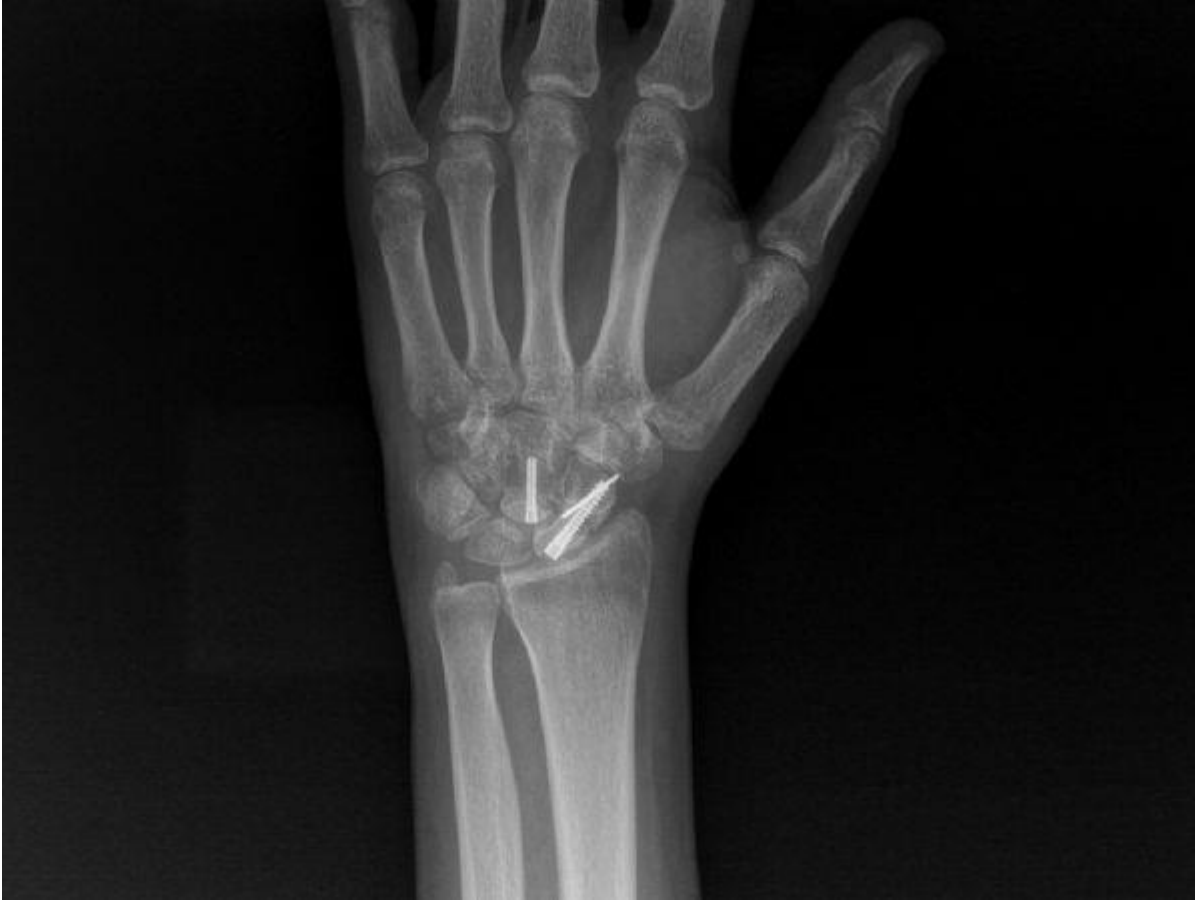Murat Demirođlu, Korhan Özkan, Ođuz Poyanlı, İrfan Esenkaya, Fuat Akpınar

Göztepe EAH, Ortopedi ve Travmatoloji Kl., İstanbul

Skafokapitat sendromu 1950 yılında tanımlanmıştır. Yüksek enerjili travma sonrası oluşur ve nadir görülür. Skafoidde kırık ile birlikte kapitat kemiğın proksimal parçası 90 veya 180 derece dönmüştür. Grafide tanı konulup, bilgisayarlı tomografide fragman büyüklükleri ve parçalanma miktarı net tespit edilebilir. 22 yaşında düşme sonrası acil servise başvuran hastanın tedavisinde karşılaşılan püf noktaları ve tedavi sonucunu tartışmayı amaçladık.

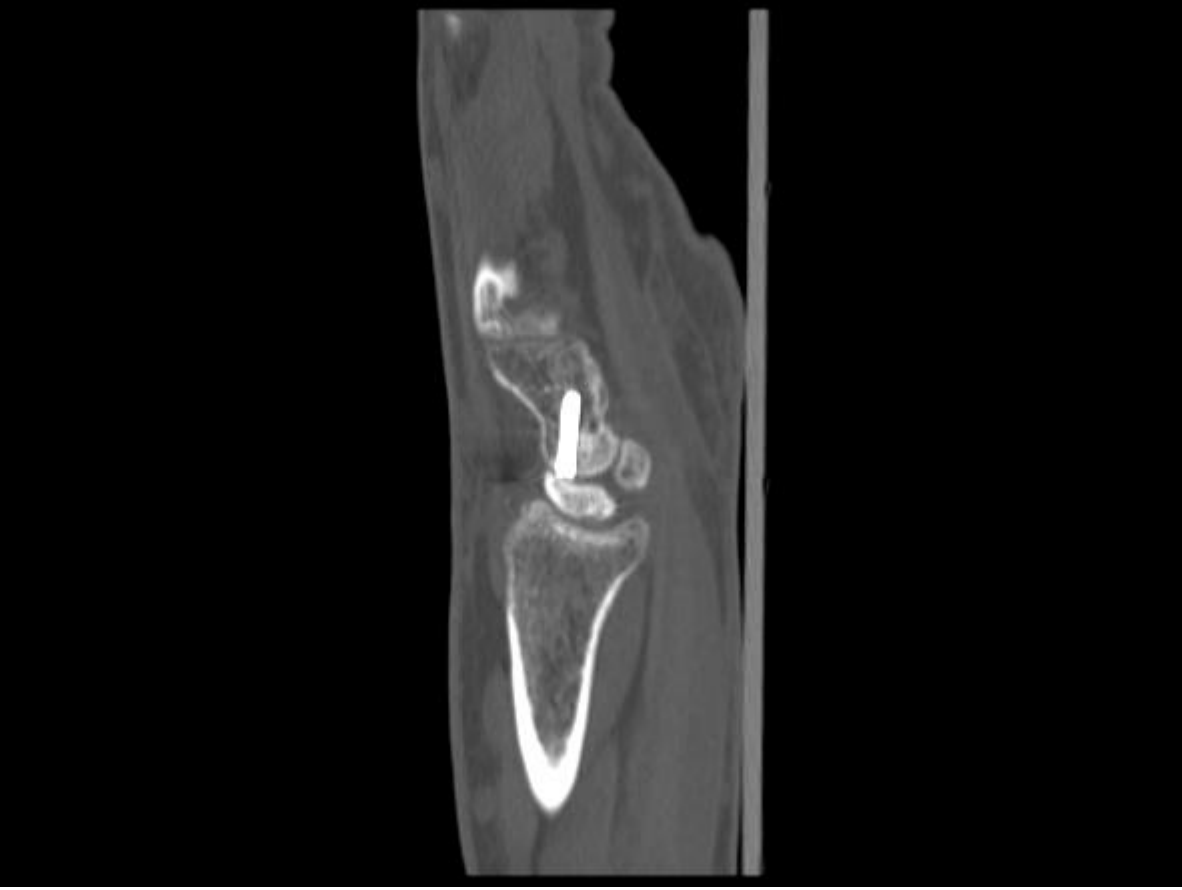Anahtar Kelimeler: Fenton's sendromu, Scaphoid kırığı, Capitate kırığı

postop AP

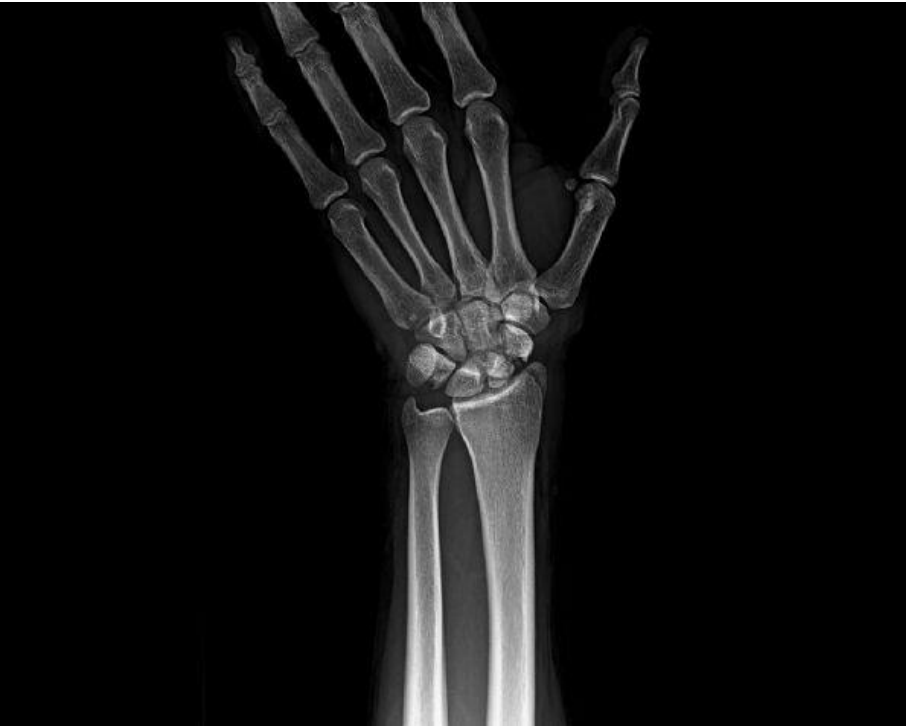

Post op AP

postop sagittal BT

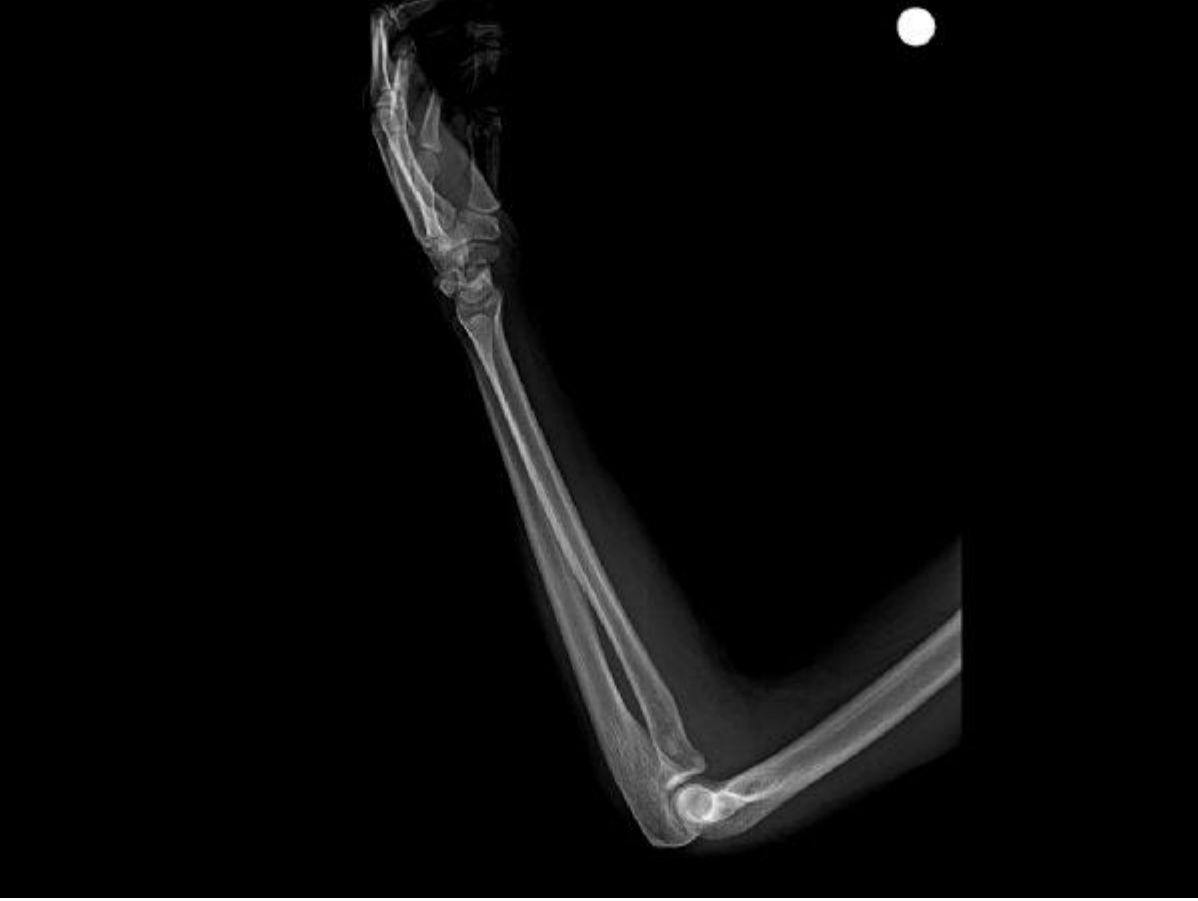

preop AP



Preop Ap el bileği

preop lateral



preop lateral grafi

Karpal Tünel Sendromlu Hastalara Mini Open Yaklaşım Sonuçlarımız

Azad Yıldırım¹, Ahmet Kapukaya², Ramazan Atıç², Yılmaz Mertsoy¹, Şehmus Yiğit³, Mehmet Akif Çağan²

¹Gazi Yaşargil Eğitim ve Araştırma Hastanesi

²Dicle Üniversitesi Tıp Fakültesi

³Özel Sultan Hastanesi

Amaç

Karpal tünel sendromu en sık görülen periferik tuzak nöropatisidir. Cerrahi yöntemin başarısını etkileyen faktörler pillar ağrısı ve insizyon skarı üzerindeki ağrıdır. Bu nedenle mini açık karpal tünel gevşetme tercih edilebilir bir yöntemdir. Biz bu çalışmamızda KTS nedeniyle mini açık yöntemle cerrahi gevşetme uyguladığımız hastaların sonuçlarını ve cerrahi tekniği değerlendirdik.

Gereçler ve Yöntem

KTS nedeni ile 2009- 2013 tarihleri arasında mini açık cerrahi tedavi uygulanıp sonrasında ulaşılabilen 42 hastanın 50 el bileği geriye dönük olarak incelendi. Cerrahi sonrası hastalar ortalama 47.4 ay izlendi. Hastaların 26 inde sağ elde, 10 unda sol elde, yedisinde her iki elde KTS saptandı. Ameliyat öncesi hastaların 27'sinde ileri, 21' inde orta, ikisinde hafif KTS ile uyumlu elektromiyografik bulgular saptandı.

Bulgular

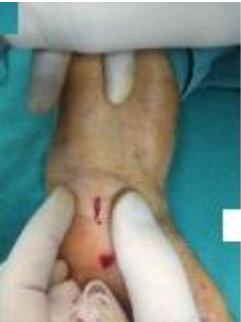Ameliyat sonrası hiçbir hastada skar dokusu üzerinde hassasiyet görülmezken, hiçbir hastamıza ikinci bir operasyon uygulamadık. Hiçbir hastada ameliyat esnasında nörovasküler hasar olmadı. Ameliyat sonrası hastalar ortalama 10. günde [dağılım 7-15 gün] günlük aktivitelerine geri döndüler. İzlemlerinde hastalara rutin olarak EMG istemi yapılmadı. Hastalar klinik olarak takip edildiler.

Sonuçlar

Pillar üstü mini insizyon ile yaptığımız cerrahi işlemin diğer tekniklere göre avantajı, pillar bölge ağrısının ve skar hassasiyetinin az olması, işe dönüş süresi kısalığı ve tekniğin etkili, ucuz ve kolay uygulanabilir olmasıdır.

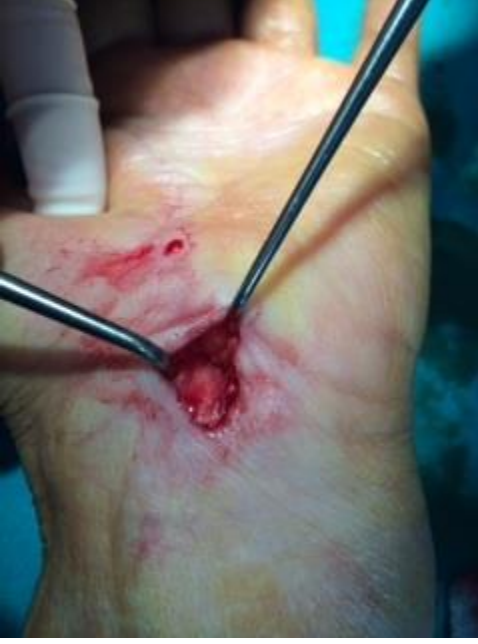Anahtar kelimeler:Karpal tünel, Mini açık, Pillar.

Anahtar Kelimeler: Karpal tünel, Mini açık, Pillar

Şekil 1

Pillar üstü mini insizyonun görünümü.

Şekil 2



Bu insizyondan dekompresse edilmiş median sinirin görünüşü.

[S10][Artroplastisi]

Total Diz Protezi için Kullanılan İmplantların Türk Toplumuna Uyumluluğunun Üç Boyutlu BT ile Morfolojik Olarak Değerlendirilmesi

Ahmet Onur Akpolat¹, Sinan Karaca¹, Nazım Karahan¹, Fatih Kılınc³, Erkan Akgün²

¹Fatih Sultan Mehmet Eğitim ve Araştırma Hastanesi

²Beypazarı Devlet Hastanesi

³Kocaeli Derince Eğitim ve Araştırma Hastanesi

Giriş

Uygun bir total diz artroplastisi için optimal bir kemik rezeksiyonu ve bu kemik rezeksiyonuna maksimum uyum gösteren bir protezin olması gerekmektedir. Optimal uyum sonucu dengeli bir yük aktarımına ve uzun ömürlü bir protez olmaya neden olmaktadır

Bizim bu çalışmadaki amacımız üç boyutlu BT ile elde ettiğimiz antropometrik verilerle Türkiye' de yaygın olarak kullanılan beş protez markasının Türk toplumundaki sağlıklı kadın ve erkek bireyleri ayrı ayrı ele alarak uyum açısından değerlendirmektir.

Bulgular:

Çalışmaya alt ekstremiteye anjiyo BT çekilmiş 100 adet 52'si (%52) erkek, 48'i (%48) sağlıklı dizleri dahil edildi.

Çalışma verileri değerlendirilirken parametrelerin normal dağılıma uygunluğu Shapiro Wilks testi ile değerlendirilmiştir. Hastaların femur ve tibia ölçümleri ile protez ölçümlerin karşılaştırılmasında Wilcoxon Signed Ranks test kullanıldı. Uyum değerlendirmelerinde ICC korelasyon katsayısı kullanıldı. Anlamlılık $p < 0.05$ düzeyinde değerlendirildi.

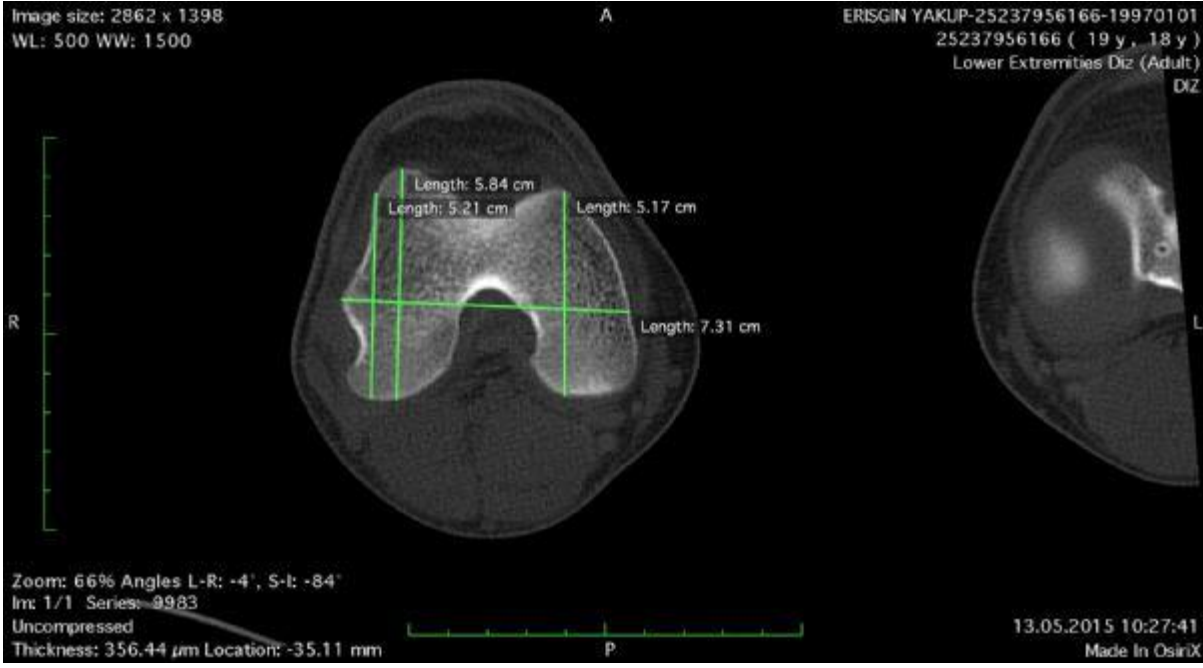
Çalışmaya dahi edilen her bir hastanın femur ve tibia boyutları ile her bir protez markasının o hasta için kullanılabilecek en uygun protez boyu Insal-Salvati kriterleri temel alınarak tespit edildi. Elde edilen veriler sonucunda çalışmaya dahi edilen tüm protez markalarına ait protez ölçüleri ile türk halkına ait tibia ve femur ölçüleri arasında istatistiksel olarak anlamlı bir uyum saptanamadı.

Çıkarımlar:

Türk halkının femoral ve tibiadaki fAP(femur anteroposterior) ve tAP (tibia anteroposterior) değerlerindeki oransal olarak daha ufak olması sonucu fML/fAP ve tML/tAP oranında artma olduğu saptanmıştır. Bu uyumsuzluk sonucu aşırı örtünme ve az örtüme sorunlarına neden olmaktadır. Buna bağlı olarak cerrahi başarıları kısa ve uzun vadede olumsuz etkilemektedir. Sonuç olarak tüm dünyada yaygın kullanılan bu protezlerin her topluma uygun olmadığı kanaatindeyiz.

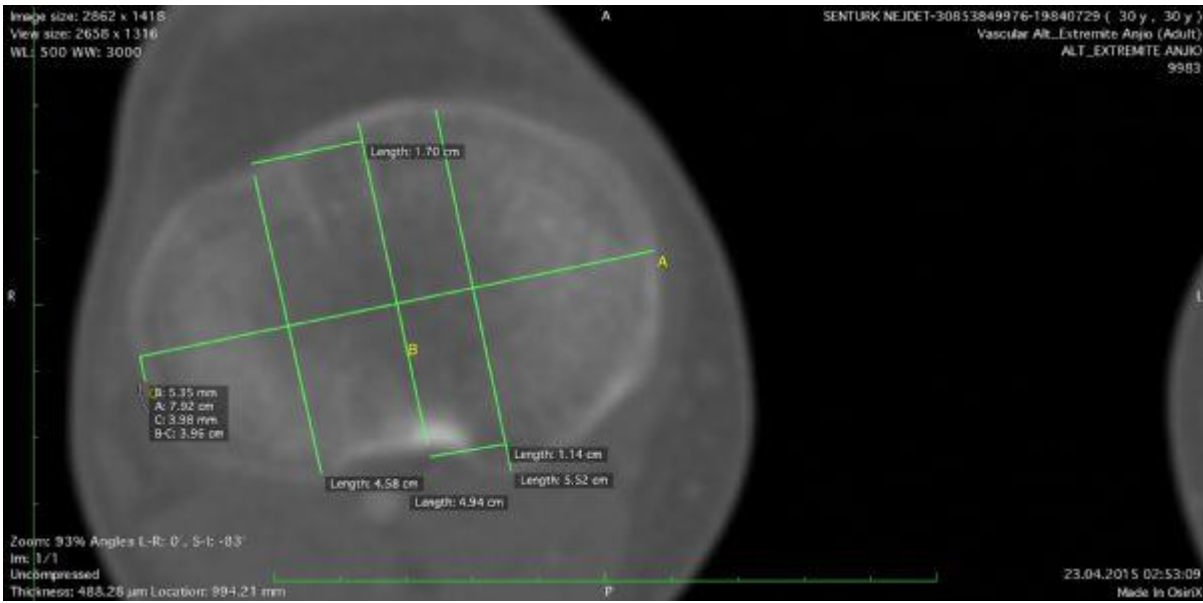
Anahtar Kelimeler: antropometrik, ölçüm, diz, uyum, türk

femur kesit



femur ölçüm alanları

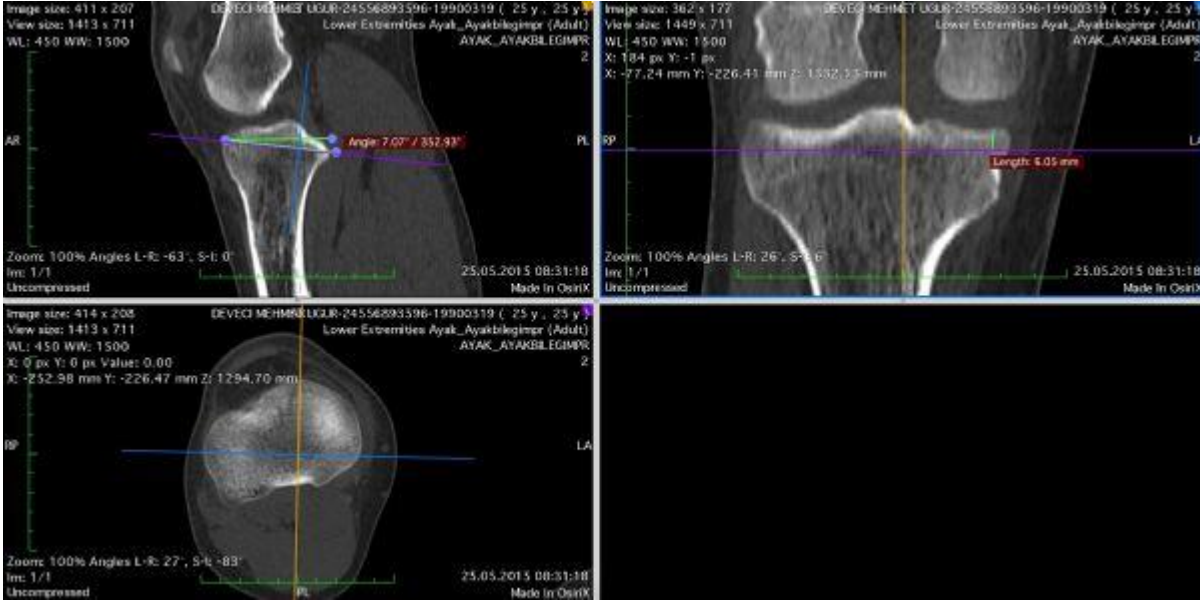tibia kesit



tibia ölçüm alanları

tibia ölçüm alanları

TOTDER 6. ORTOPEDİ VE TRAVMATOLOJİ İSTANBUL BULUŞMASI 2016



[S11][SYADC]

Hyalüronik asit ve Kollajen tripeptid bazlı solüsyonun hasarlı kıkırdak hücreleri üzerinde oluşturduğu tamir yanıtının ve etkinliğinin değerlendirilmesi

Serhat Gafur KARACA

Neutech Biosurgery Frankfurt University of Applied Sciences

Amaç: 16 mg hyaluronik asit(HA) ve 30 mg kollajen tripeptid(Ctp) içerikli solüsyonun basınç ile hasarlanmış tavşan eklem kıkırdağındaki tamir aşamasına etkisini ortaya koymak.

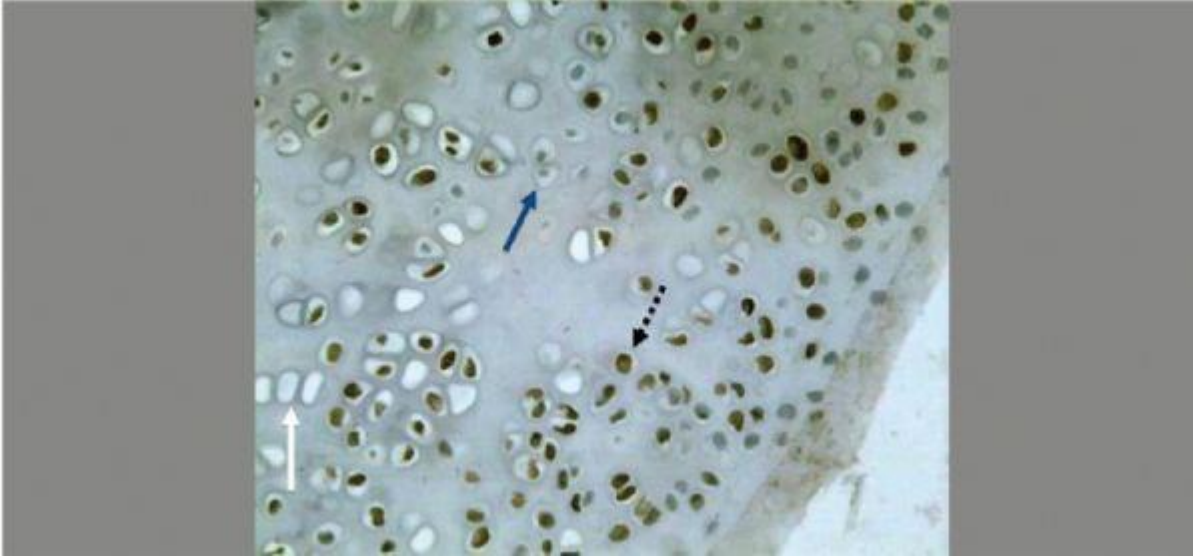
Yöntem: Eklem kıkırdağı 18 adet dev flaman tavşanından alınmıştır.Tam kat kalınlığında diskler tavşanın diz ekleminden alınmıştır.Kıkırdak disklere 1 seferde mm² 400 N basınç 0.5 m/sn hızla uygulanarak hasarlı diskler elde edilmiştir, örnekler DMEM PLUS, 16 mg HA ve 30 mg Ctp içeren HACtp solüsyonlarında veya fibroblastik büyüme faktörü 2 (FGF)-2 (30 ng/mL) ile kültürlenmiştir.Histolojik ve immünokimyasal teknikler doku mimarisi, apoptotik hücreler ve tip 1 ve tip 2 kollajenin immünlokalizasyonu ve çoğalan hücre çekirdek antijenini (PCNA) tespit edilmesi için kullanılmıştır.

Bulgular: Tip 2 kollajenin immünoreaktivitesinde basınç hasarlı numunelerde ve HACtp solüsyonlu hasarlı numunelerde, kontrol numuneleri ile karşılaştırıldığında arttığı tespit edilmiştir. Diğer gruplara göre 14 ve 28 günde yapılan incelemelerde kontrol numunelerinde belirgin olarak nadir tamir hücreleri tespit edilmiştir. Hasarlı ve hasarlı FGF-2 ekli numunelere göre kontrol numunelerinde ve hasarlı hyaluronik asit ve kollajen tripeptide içeren solüsyonlu numunelerinde apoptotik hücre sayılarında belirgin azalış saptanmıştır. 14-28-42 günlerde kontrol grubunda ve HACtp solüsyonlu numunelerde belirgin kondrosit PCNA artışı gözlenmiştir.

Sonuc ve Tartışma: HACtp solüsyonu, apoptotik ve tamir hücrelerinin sayısını hasarlanmış tavşan kıkırdağında belirgin olarak etkilemiştir. HACtp solüsyonu PCNA pozitif kondrosit sayısını da arttırmış olup eş zamanlı Tip 2 kollajenin immünoreaktivitesinde arttırmıştır. HACtp solüsyonu tamir hücrelerinin arttırması, apoptotik hücrelerin azaltılması, tip 2 kollajen artışı ile hyalen kıkırdak artışını sağlaması ve kondrosit proliferasyon etkisi ile kıkırdak hasarı bulunan hastalarda artroskopi sonrası boşalan eklem sıvısı replasmanında ve travmatik kıkırdak hasarlarının subakut dönemde onarılmasında viskosupplement olarak etkin olabileceği dikkate alınmalıdır.

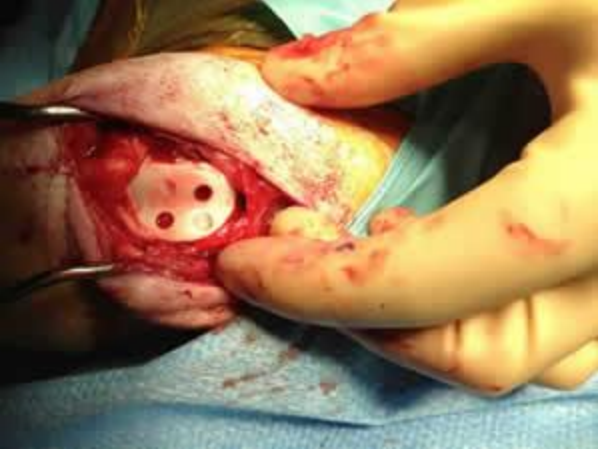Anahtar Kelimeler: hyalüronik asit, Kollajen tripeptid, Kondrosit

Figür 1: HACtp solusyonlu diskten kesit



Beyaz ok kondroblastlar, noktalı ok apoptotik hücreler ve siyah ok kondrositler.

Figür 2:Tavşan dizinden kırkırdak disklerinin alınması



Tavşan diz ekleminde 9 mm çapında ve minimum 4 mm lik derinliğinde tam kat diskler alınmıştır. Diskler kalsifiye kartilaj ve subkondral kemik içermemektedir.

Patella osteokondral yaralanmalarında mozaikplasti ile tedavinin orta dönem sonuçları

Erkan Akgün¹, Ahmet Onur Akpolat²

¹Beypazarı Devlet Hastanesi,Ortopedi ve Travmatoloji servisi.

²Fatih Sultan Mehmet Eğitim ve Araştırma Hastanesi,Ortopedi ve Travmatoloji Servisi

Amaç: Bu çalışmada patella eklem yüzünde semptomatik osteokondral lezyonu olan ve mozaikplasti yöntemi ile tedavi edilen olguların fonksiyonel ve klinik sonuçları değerlendirildi

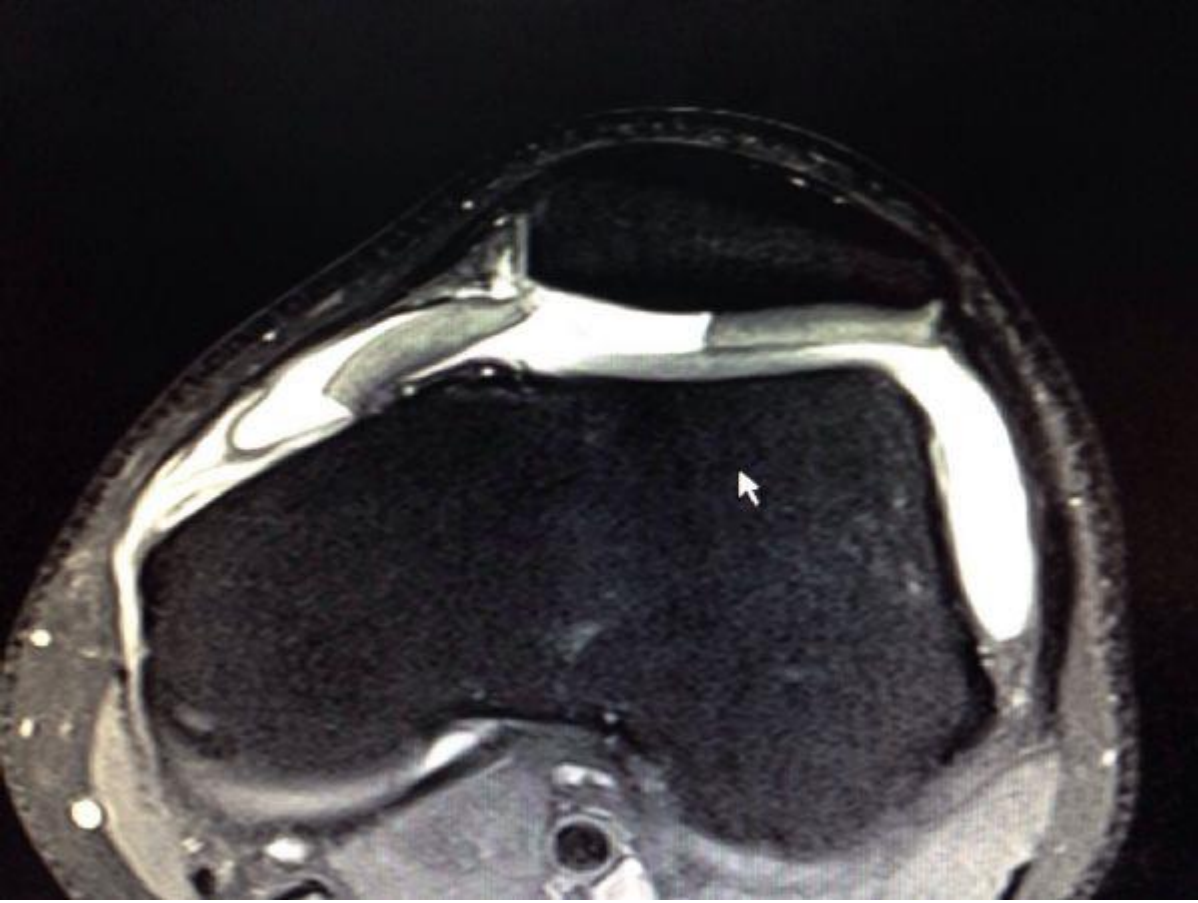
Çalışma planı:Nisan 2009-Haziran 2012 yılları arasında semptomatik patella osteokondral lezyonu olan 11 olgunun (7 erkek, 4 kadın; ort.yaş 27.4; dağılım 19-46) tedavisinde mozaikplasti(otolog osteokondral transplantasyon) yöntemi uygulandı.Hastalar ortalama 3.4 yıl (dağılım 32-76 ay) takip süresi sonunda ameliyat öncesi ve sonrası klinik ve fonksiyonel değerlendirmeleri GAS (Görsel Ağrı Skalası) ve Lysholm diz skorlaması kullanılarak yapıldı.Ameliyat öncesi ve sonrası sonuçların istatistiksel değerlendirmesinde Wilcoxon testi kullanıldı.Ameliyat sonrası en erken birinci yılda olmak üzere MR görüntüleme ile lezyonların iyileşme durumu değerlendirildi.

Sonuçlar: Lezyon boyutları ortalama 1.3 cm² (dağılım 0.8-1.8 cm²) idi. Ameliyat öncesi ortalama GAS değeri 79.5±10.33 (dağılım 48-96) iken,ameliyat sonrası kontrollerde ortalama 16.47±11.2 (dağılım 0-36) olarak hesaplandı (p<0.01).Ameliyat öncesi Lysholm diz skoru ortalama 46.15±10.3 (dağılım 29-62) iken,ameliyat sonrası 83±7.5 (dağılım 76-94) (p<0.01), olarak bulundu (p<0.01).Ameliyat sonrası birinci yılda çekilen MR görüntülemelerde tüm hastalarda otogrefte ait kemik dokunun alıcı sahaya yeterli koopere olduğu,düzgün bir eklem yüzeyi oluşturduğu ancak alıcı saha komşuluğundaki ve otogrefte arasındaki kıkırdak doku kalınlıklarının çoğu zaman eşit olmadığı bunun klinik ve fonksiyonel sonuçlara olumsuz etki yaratmadığı tespit edildi.

Çıkarımlar:Patella osteokondral lezyonlarının tedavisinde uygulanan otolog osteokondral transplantasyon tekniği alıcı ve verici saha arasındaki kıkırdak doku kalınlık farkına rağmen düzgün eklem yüzeyi oluşturulduğu takdirde hastanın semptomlarını düzelteren,fonksiyonel ve klinik açıdan belirgin iyileşme sağlayan bir yöntemdir.

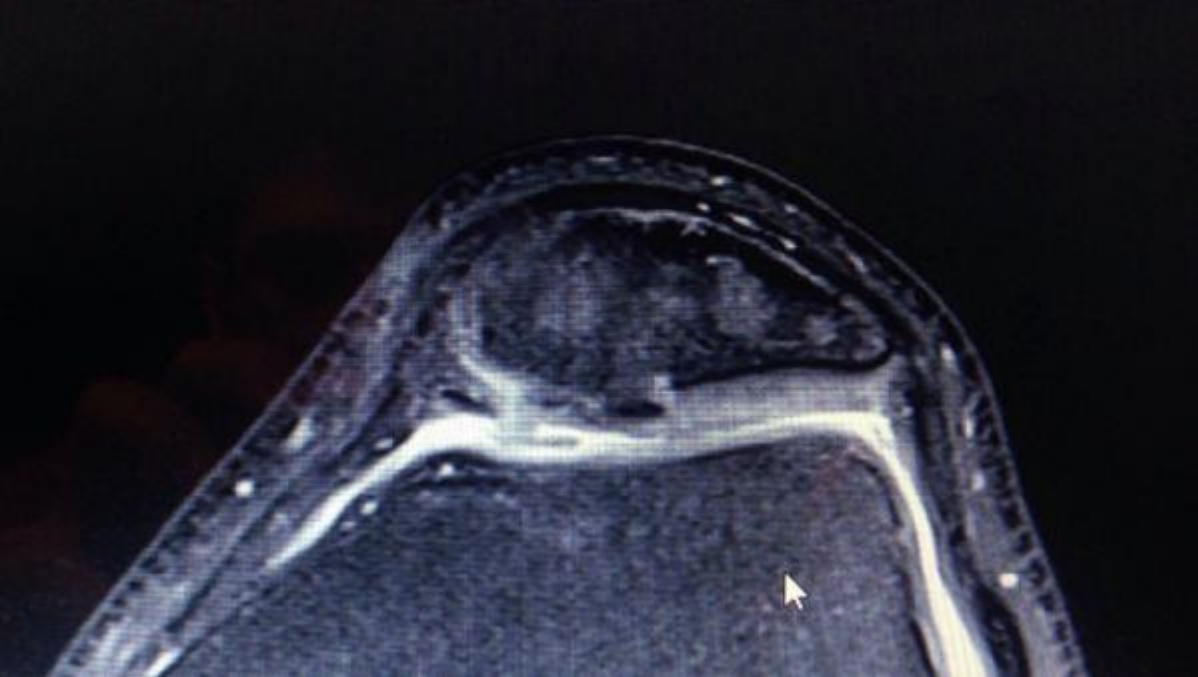Anahtar Kelimeler: Patella, Otolog osteokondral transplantasyon, Eklem kıkırdığı

Resim 1a



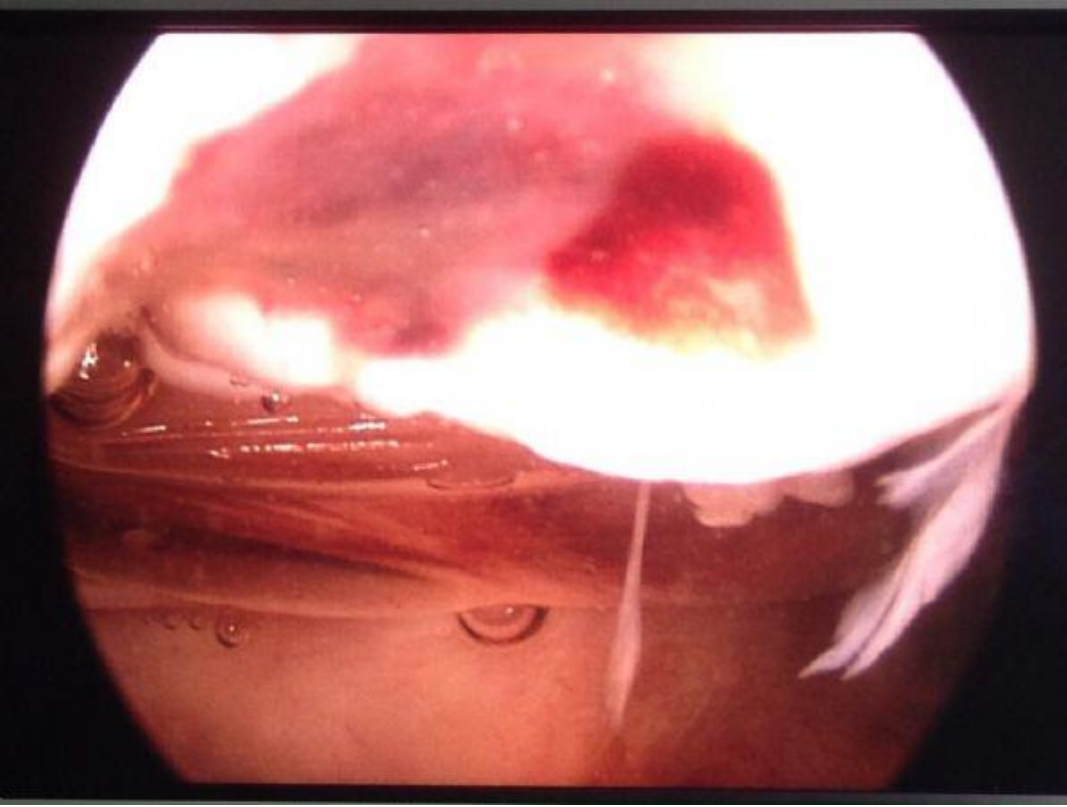
olgu 1 preop mr

resim 1b



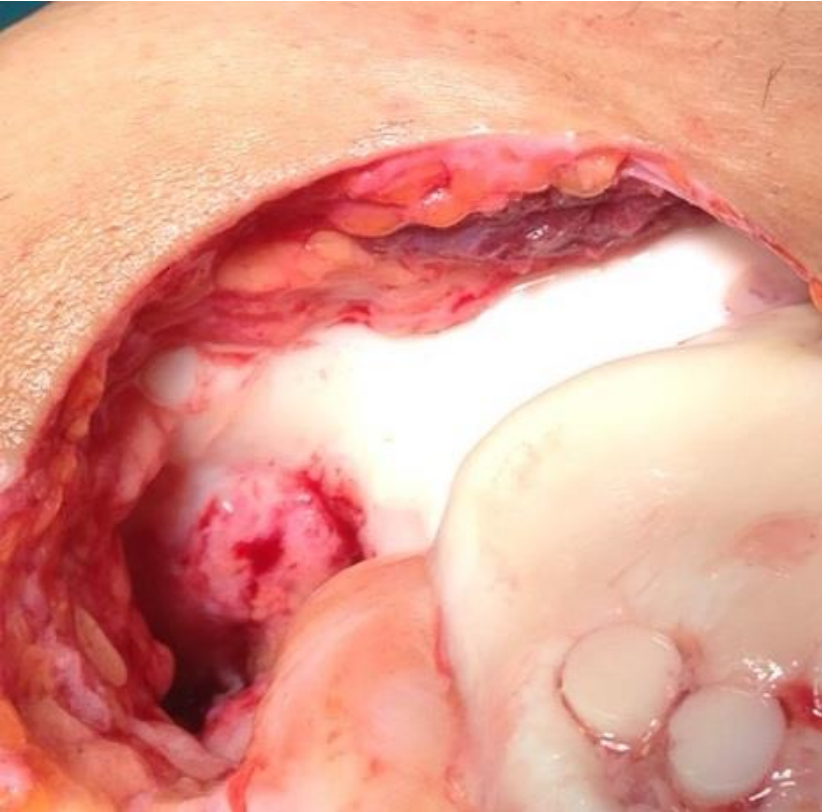
postop 1 yıl mr.

resim 2



ameliyat görüntüsü

resim 3



ameliyat görüntüsü

Ender Görülen Bir Durum: Doğumsal Diz Çıkığı

Levent Adıyeke¹, Atilla Polat², Özgür Erdoğan¹

¹haydarpaşa numune eğitim ve araştırma hastanesi, istanbul

²özel emsey hastanesi, istanbul

Amaç: Doğumsal diz çıkığı nadir olarak görülen ancak bebekte oldukça belirgin bir deformiteye neden olan bir durumdur. Yenidoğanda diz ekleminin hiperekstansiyonu ile kendini belli eden bu deformite kısa süreli alçı ve atel tedavisine iyi yanıt verebilecek bir seyirden tedavinin zor ve karmaşık olduğu tam çıkığa kadar değişen bir spektrum sergileyebilmektedir. Bu çalışmada doğumsal diz çıkığı nedeniyle tedavi ettiğimiz bir olguyu sunuyoruz.

Olgu: Yenidoğan servisinde konsültasyon istenerek polikliniğe yönlendirilmiş olan hasta normal doğum ile dünyaya gelmiş idi. Hasta ailenin ilk çocuğu olup 3230 gr olarak miyadında kız bebek olarak dünyaya gelmiş idi. Başka problemi olmayıp aile sağ alt ekstremitte şekil bozukluğundan şikayetçi idi.

Bulgular: Sağ diz hiperekstansiyon pozisyonunda ve tip 3 çıkık mevcut idi. Diz eklem hareket açıklığı

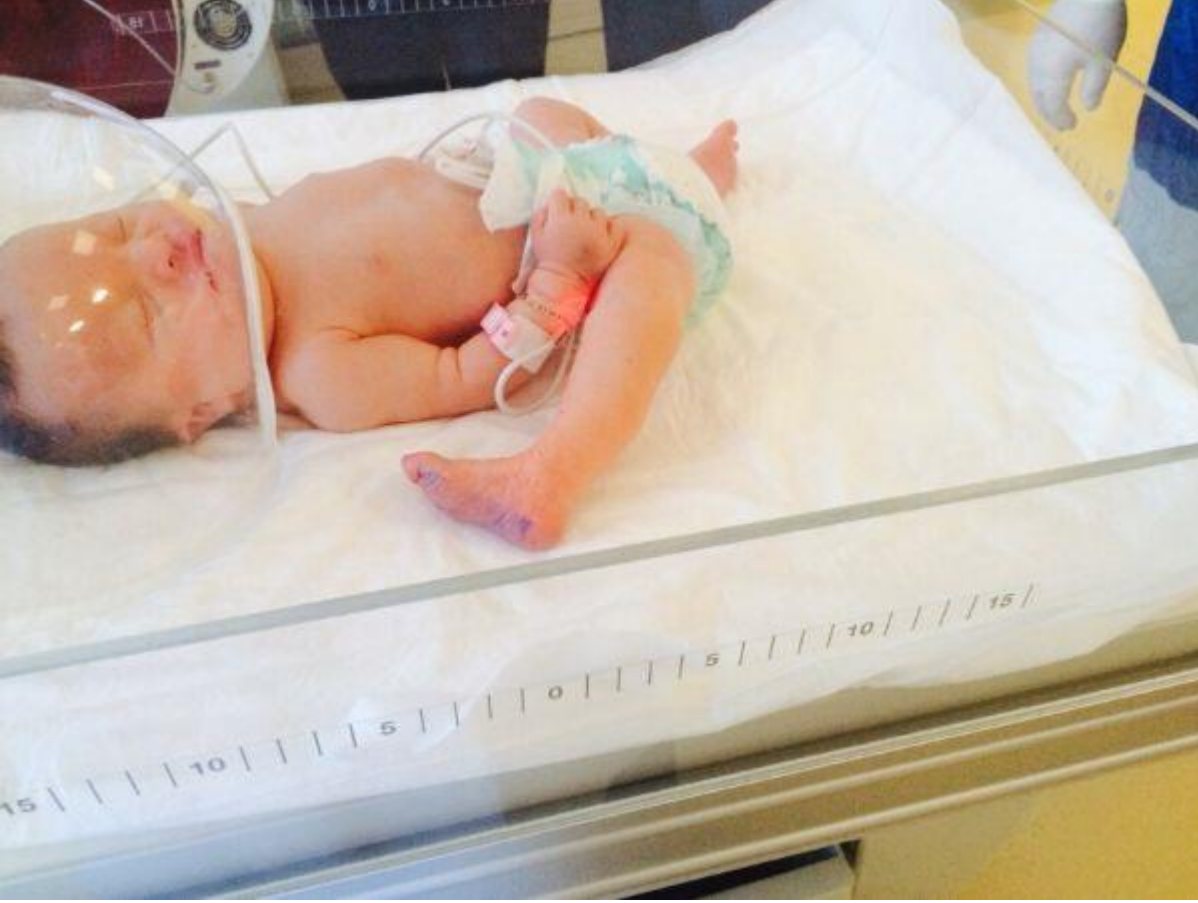extansiyon: -20 derece, flexion:45 derecede idi. Diz eklemine flexion pozisyonunda redüksiyon

sağlanabiliyordu ve ekstansiyon ile tekrar çıkık oluşuyordu. Diz eklemine redüksiyon sağlanarak ilk olarak uzun bacak atel ile tedavi başlandı ve sonrasında haftalık olarak skopi kontrolünde uzun bacak alçı değişimi uygulanarak tedavisi devam ettirildi. 3 alçı değişimi sonrasında stabil bir diz elde edildi.

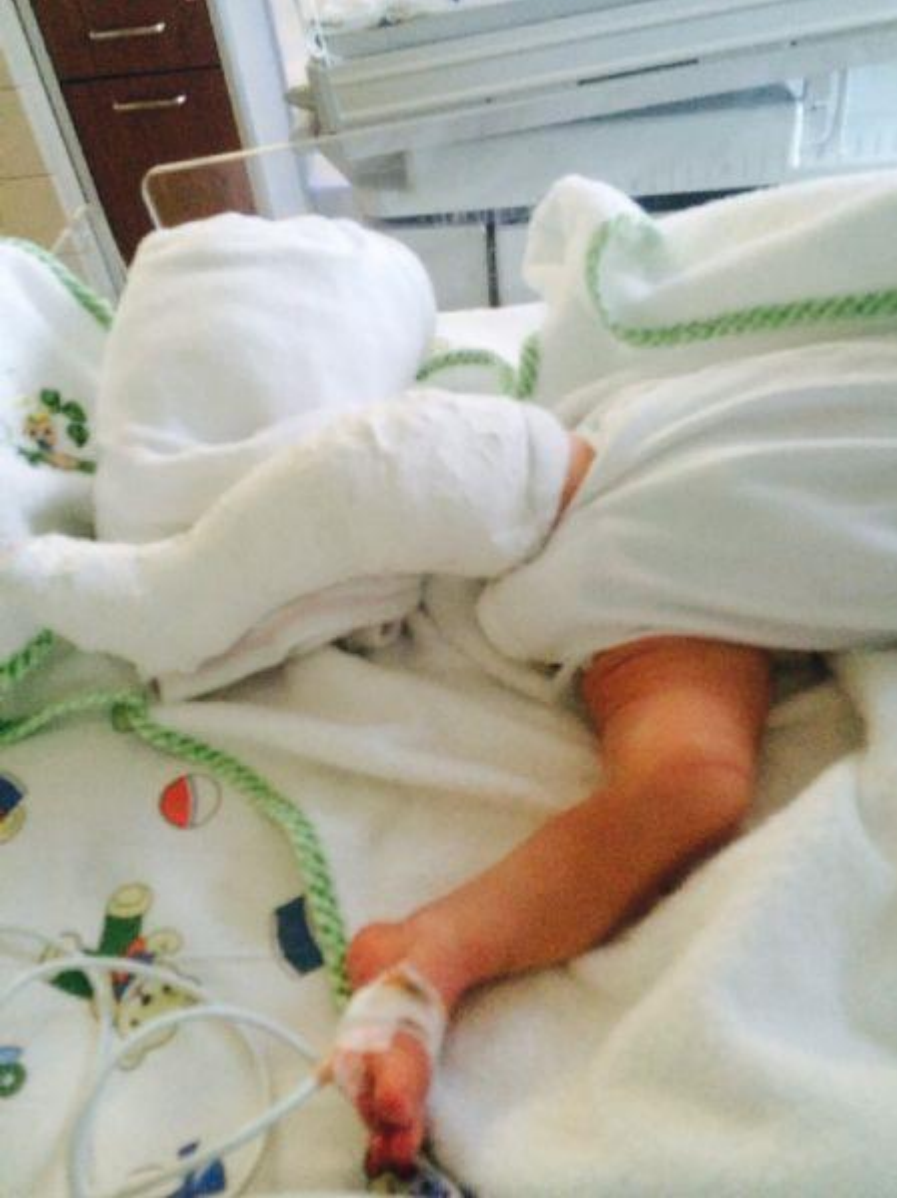ÇIKARIMLAR: Doğumsal diz çıkığının 3 tipi bulunmaktadır. Tip1: diz hiperekstansiyonu ve tip 2: tibial yarı çıkık seri açılmalarına yanıt verirken tip 3: çıkık olgularında konservatif tedavi yöntemi ile her zaman başarılı sonuçlar alınamamaktadır. Konservatif tedaviye yanıt alınamayan olgularda eklem gelişimini ve eklem kıkırdak bozulmasını önlemek için cerrahi girişimler gerekebilmektedir. Açık redüksiyon ve femoral kısaltma gibi cerrahi tedavi seçenekleri bulunmaktadır. Sonuç olarak doğumsal diz çıkıklarında erken dönemde konservatif tedavi ile başarılı sonuçlar alınabilmektedir.

Anahtar Kelimeler: diz, çıkık, doğumsal

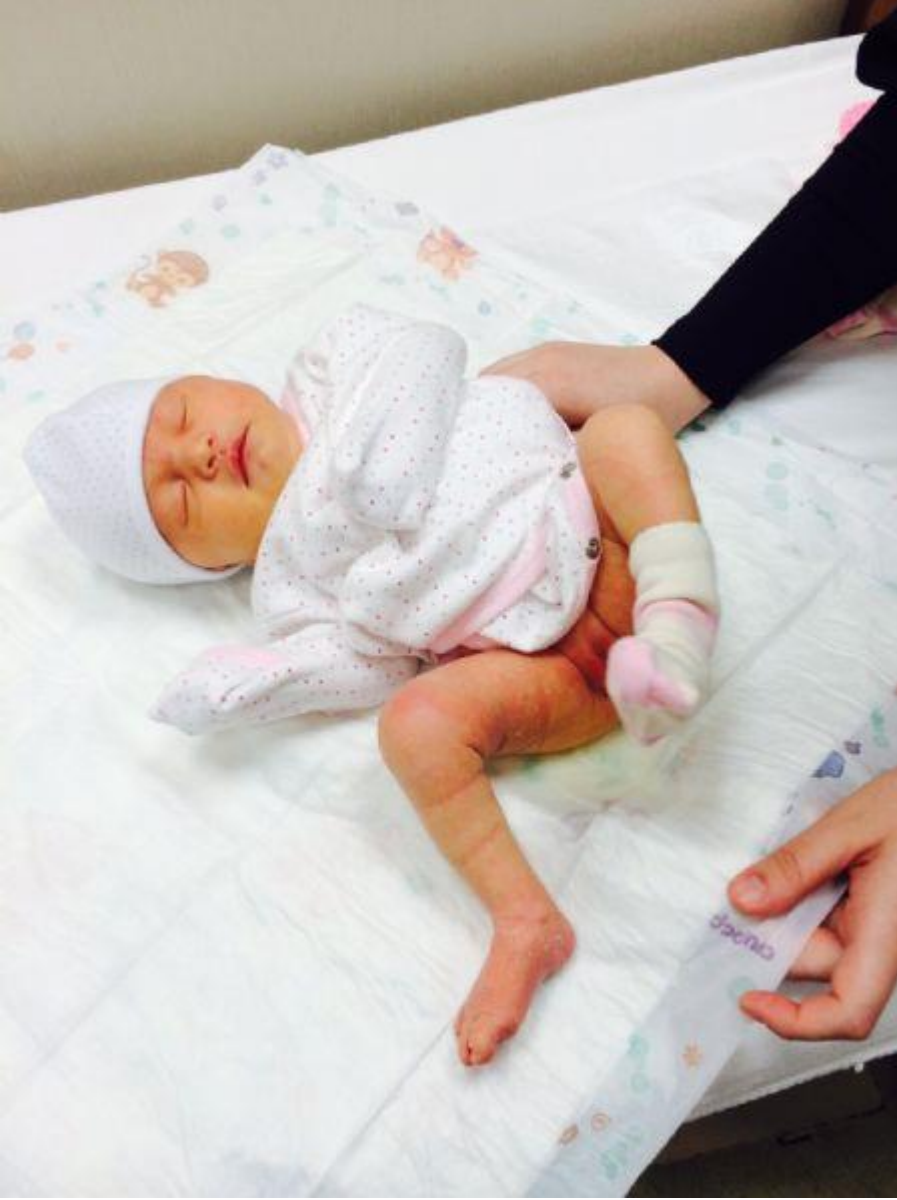şekil-1



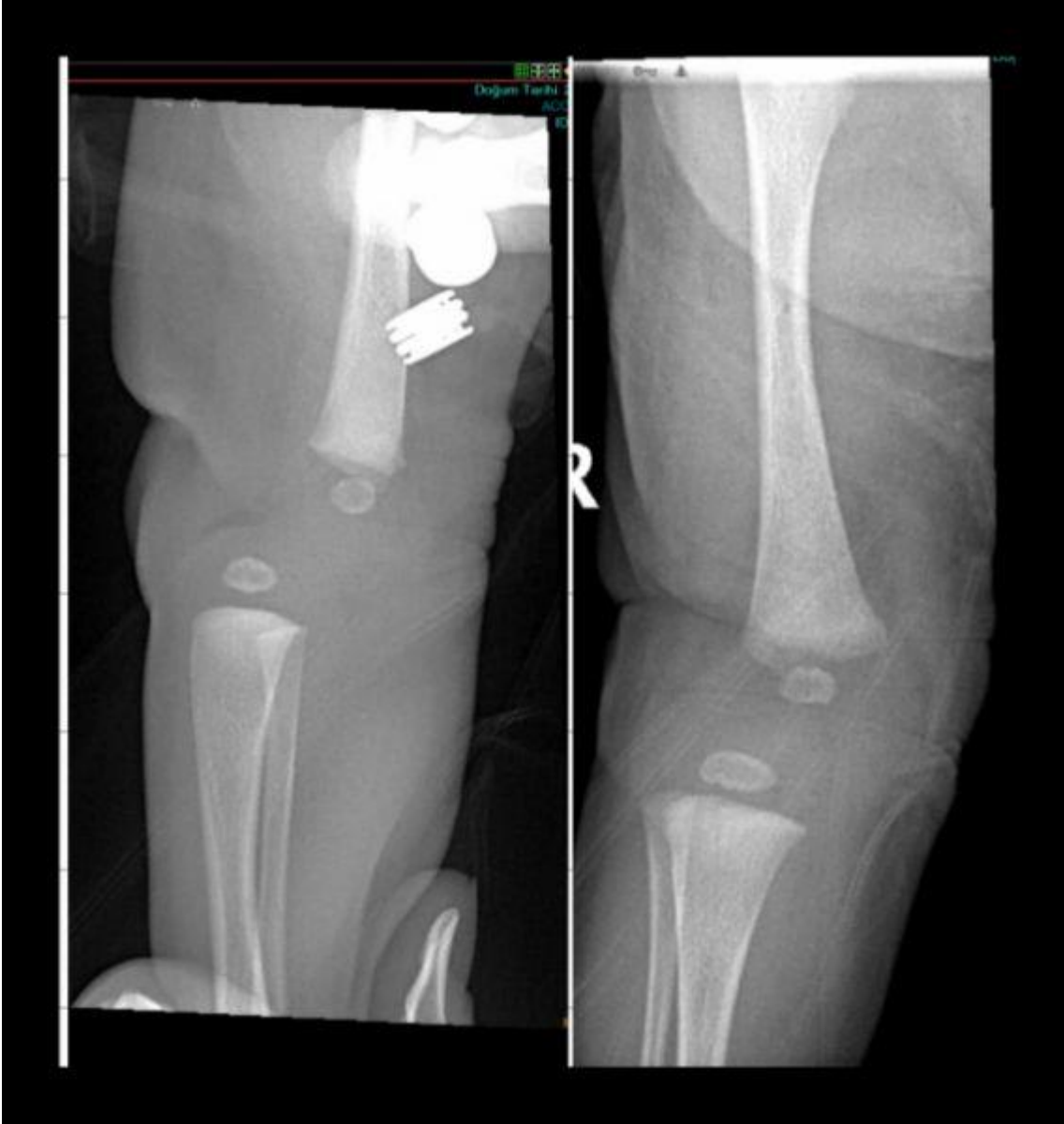şekil-2



şekil-3



şekil-4



Gelişimsel Kalça Displazisinde Graf Yöntemiyle Yapılan Ultrasonografi Tarama,Takip Ve Tedavi Sonuçlarımız

İsmail Hakkı Korucu¹, Veysel Başbuğ¹, Faik Türkmen¹, Mustafa Özer¹, Mustafa Fahri Yurtgün²

¹Necmettin Erbakan Üniversitesi Meram Tıp Fakültesi, Ortopedi ve Travmatoloji Ana Bilim Dalı, Konya

²Akşehir Devlet Hastanesi,Ortopedi ve Travmatoloji,Konya

Giriş/Amaç:

Gelişimsel kalça displazisi(GKD) en sık karşılaşılan konjenital lokomotor sistem deformitesidir. USG taramaları ile prelinik evrede tanısı mümkündür. Geç tanı konması kompleks tedavi protokollerinin uygulanmasını gerektirecek sonuçlar doğurur. Çalışmamızdaki amaç Graf yöntemiyle çekilen kalça USG sinin GKD taramalarındaki etkisi ve tarama yapılan bebeklerde GKD sıklığının ortaya konmasıdır.

Metod:

Nisan 2012- Nisan 2014 arasındaki 2 yıllık dönemde ortopedi polikliniğine başvuran 367 yenidoğan ultrasonografik gelişimsel kalça ultrasonografisi taramasında değerlendirildi. Bulgular Graf metoduyla sınıflandırıldı. Gelişimsel kalça displazisi saptanan hastalar retrospektif olarak tespit edildi. Sınıflandırma ve tedavi bulguları ortaya kondu.

Sonuçlar:

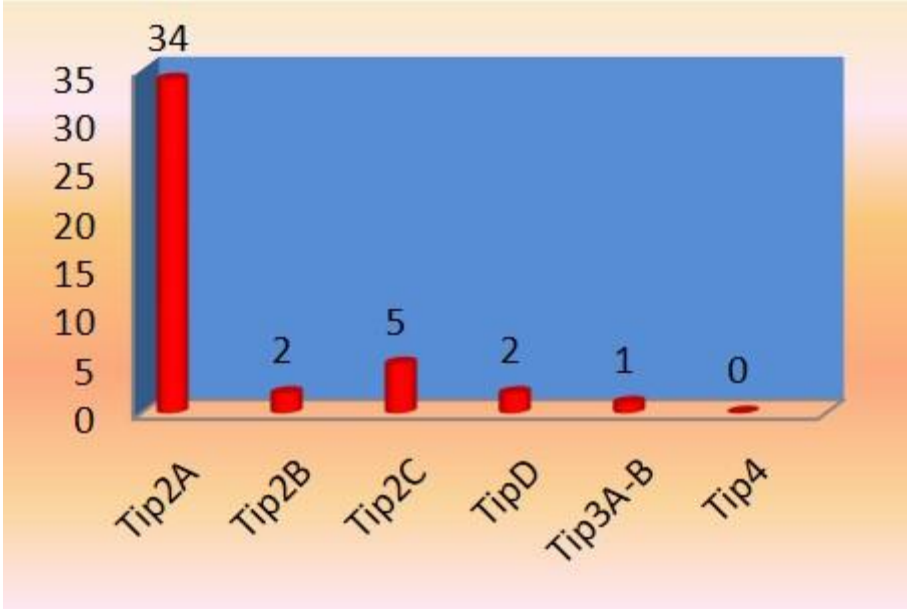
Toplam 44 hastada tedavi gerektiren 53 kalça saptandı. Kalça displazisi veya dislokasyonu tanısı alan hastalar 4 ila 16 haftalık. Bir ay sonraki kontrollerinde Tip 2a tanısı alan 34 hastanın 31inin normal ultrason bulguları saptandı. Geriye kalan hastalarda yumuşak tip abduksiyon ortezi kullanıldı. Tip 2b, 2c ve D olan kalçaların tamamında en geç 3 ay içinde normal ultrason ve fizik muayene bulguları elde edildi. Saptanan bir adet Tip 3a kalça 4 ay boyunca abduksiyon ortezi ile takip edilmesine rağmen normale dönmedi ve cerrahi tedavi yapıldı.

Tartışma:

Uzman kişiler tarafından yapılan ultrason taramaları GKD nin erken tanı ve tedavisinde ileri derecede önemlidir. Erken tanı tatmin edici tedavi sonuçları sağlamakta ve ilerde oluşabilecek tedavisi zor durumların ortaya çıkmasının önüne geçmektedir. Bu nedenle rutin kalça ultrason tarama programlarının ulusal bazda uygulanması önemlidir.

Anahtar Kelimeler: Gkd, Graf Yöntemi, Ultrasonografi

Kalça Tiplerinin Dağılımı



Yenidođanda omuz septik artriti:Olgu Sunumu

Tolgahan Atcı¹, Abdurrahman Acar¹, Ender Alagöz¹, Cem Albay², Mehmet Ali Baran¹, Mehmet Akif Güleç¹

¹Bađcılar Eđitim ve AraŐtırma Hastanesi,Ortopedi ve Travmatoloji Kliniđi,İstanbul

²Horasan Devlet Hastanesi,Ortopedi Kliniđi,Erzurum

Amaç: Yenidođan septik artriti az rastlanan ve tanı konulması zor bir klinik tablodur.Az rastlanan bu tablo çođunlukla diz ve kalça ekleminde görülür,omuz ekleminde görülmesi ise daha da nadir bir durumdur.Erken tanı ve tedavi yenidođanı gelişmesi muhtemel eklem instabilitesi,epifiz seperasyonu,epifizyal arrest,eklem destrüksiyonu,osteomyelit gibi yıkıcı komplikasyonlardan korur.Olgumuz 26 günlük yenidođan olup,hastamızda tespit edilen omuz septik artriti anlatmayı,anamnez ve fizik muayenenin tanıdaki önemine dikkat çekmeyi amaçlıyoruz.

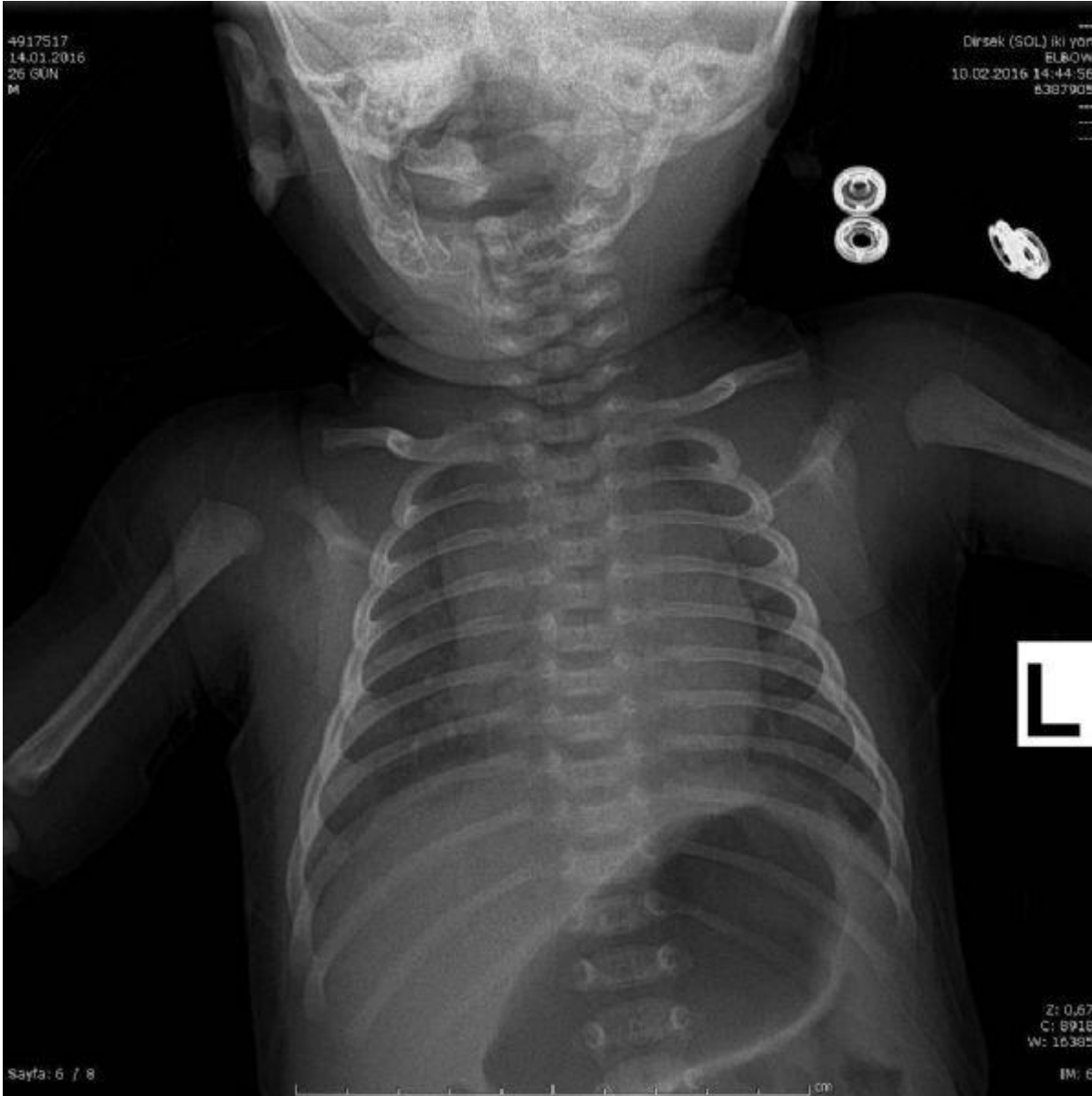
Yöntem: Acil servise sol üst ekstremitede hareketsizlik,pasif hareketlerde ağlama Őikayetleriyle getirilen 26 günlük erkek hastanın aileden alınan öyküsünden 6-8 saat önce ağlama ile Őikayetlerin baŐladıđı,sonrasında sol üst ekstremitede hareketsizlik geliŐtiđi öğrenildi.Travma öyküsü yoktu.Ön tanı olarak radial baş çıkıđı düşünölen hastaya redüksiyon manevrası uygulandı,hareketsizliđin devam etmesi üzerine anamnez derinleŐtirildi.Hastanın 33 haftalık iken uzamıŐ travmalı vajinal dođum ile dođduđu,anne sütünün yetersiz olması nedeniyle beslenmesinin çođunun ek besinlerle yapıldıđı öğrenildi.Üst ekstremiteye direkt grafi incelemesi yapıldı ve tetkikler için kan örneđi alındı.

Bulgular: Muayenede komŐu eklemler sabitlenerek el bileđi,dirsek ve omuz eklemlerinde pasif hareketler izlendi.Omuzda ağlama perdesinin arttıđı göröldü.Kan sayımında;beyaz kan hücresi(lökosit-WBC):23600/mm³(aralık 8900-16700),nötrofil sayısı 11810/mm³(aralık 1900-8000),c-reaktif protein(CRP):25,2 mg/L(aralık 0-5) tespit edildi.Mukayeseli grafilerde sol omuz eklem açıklıđında hafif artıŐ gözlemlendi.Sedasyon altında sol omuz eklemine ponksiyon yapıldı.Aspiratın bulanık ve heterojen olduđu göröldü.Kültür için ekim yapıldı.Thoma lamında direkt bakı ile hücre sayımında 46,300 beyaz küre sayıldı.Septik artrit tanısının kesinleŐmesi ile deltopektoral insizyonla girilip eklem debridmanı ve yıkama yapıldı.İntravenöz sefotaksim baŐlandı.Kültürde Streptococcus agalactiae üredi.Hastanın kısa dönem takibinde septik artrite bađlı komplikasyon geliŐmediđi izlendi.

Çıkarımlar: Septik artritte eklemden hassasiyet,kızarıklık,ŐiŐlik; lökositoz,CRP artıŐı görülür.Hastaların çođunda erken baŐvuru esnasında bulgular negatif olabilmektedir.Günlük pratikte anamnez, muayene ve tetkikleme ađısından en zor hasta grubu olan yenidođanda septik artrite ait böyle bir klinik tablo görmek erken dönemde neredeyse imkansızdır,ekstremiten yakınması mevcutsa az rastlanıyor olsa da ayırıcı tanıda septik artrit her zaman bulunmalıdır.Ayrıntılı anamnez,dikkatli fizik muayene ve yakın gözlem ile yanlıŐ yada geç tanı ihtimalini en aza indirmiş oluruz.

Anahtar Kelimeler: Omuz eklemi, septik artrit, yenidođan

Resim-1



Omuz mukayeseli ön-arka grafi

Periasetabuler osteotomi sporcularda kariyeri olumsuz etkiliyor mu?

Ali Şeker¹, Songkiat Thanacharoenpanich², Matthew Boyle², Michael Millis², Young Kim²

¹İstanbul Medipol Üniversitesi Tıp Fakültesi, Ortopedi ve Travmatoloji Ana Bilim Dalı, İstanbul

²Harvard University, Boston Children's Hospital, Orthopedic Center, Boston, MA, USA

Giriş: Sporcuların önemli bir kısmı başarılı bir kariyer için normalin üstünde eklem hareket açıklıklarına sahip olmak zorundadırlar. Uç noktalara ulaşan hareketleri yapabilenlerde gelişimsel kalça displazisinin (GKD) daha fazla görüldüğünü iddia eden çalışmalar vardır. Bu çalışmada GKD nedeniyle Periasetabuler osteotomi (PAO) yapılan sporcuların sonuçlarının araştırılması ve mesleklerine devam edip edemediklerinin öğrenilmesi amaçlanmıştır.

Hastalar ve Yöntem: 1997-2014 yılları arasında opere edilen 22 sporcunun 30 kalçası çalışmaya dahil edildi. Cerrahi zamanında hastaların ortalama yaşı 18.3 (12-28) yılıdır. Cerrahi öncesi, sonrası 6. Ay ve son kontrollerinde eklem hareket açıklıkları, vücut kitle indeksi (VKİ), VAS, UCLA, MHSS, HOOS skorları, Tönnis osteoartrit sınıflaması, Yassunaga eklem uyum derecesi ve cerrahi sonrası aktiviteleri kaydedildi. Direkt grafilerde anterior merkez kenar açısı, lateral merkez kenar açısı, Tönnis açısı ölçüldü.

Sonuçlar: Ortalama takip süresi 61.2 (12-191) aydır. Hastaların takiplerinde kalça fleksiyon, abduksiyon ve fleksiyon-iç rotasyon değerlerinde anlamlı azalma tespit edildi. Radyolojik değerlendirmelerde anlamlı düzelme olduğu görüldü. Cerrahi öncesi, sonrası ve takip ortalama değerleri karşılaştırıldığında VAS skorlarında azalma, UCLA, MHSS ve HOOS skorlarında artma tespit edildi. Cerrahi öncesinde sadece 1 hasta (%3.3) Tönnis evre 1, kalanları (%96.7) evre 0 osteoartrit seviyesindeyken, son takip grafilerinde hastaların 20'si (%66.7) evre 0, 7'si (%23.3) evre 1 ve 2'si (%6.7) evre 2 ve 1'i (%3.3) evre 3 olarak sınıflandırıldı. Bir hastada takipler sonrası total kalça artroplastisi yapıldı. Yassunaga eklem uyum değerlendirmesinde 20 kalça (%66.7) mükemmel, 9 kalça (%30) iyi, 1 kalça (%3.3) orta olarak sınıflandırıldı. 14 hastada heterotopik ossifikasyon, 1 hastada siyatik sinir hasarı, 3 hastada lateral kutanöz femoral sinir hasarı ve 1 hastada düzelmeyen ağrı tespit edildi. Son kontrolde hastaların 12'si (%54.5) aktivitelerine cerrahi öncesindeki seviyede devam edebiliyordu. Bu hastalar incelendiğinde VKİ'lerinin aktivitelerini bırakanlara oranla cerrahi öncesinde anlamlı derecede düşük olduğu görüldü.

Çıkarımlar: PAO, GKD tedavisinde başarısı kanıtlanmış bir cerrahi teknik olmakla beraber eklem hareket açıklığındaki azalma sporcuların mesleklerini devam ettirememeye riskini ortaya çıkarmaktadır.

Anahtar Kelimeler: periasetabular osteotomi, sonuçlar, sporcu

Gelişimsel Kalça Displazisi Hastalarımızda Modifiye Medial Yaklaşımla 10 yılı aşan Orta Dönem Sonuçlarımız

Afşar T Özkut¹, Yusuf İyetin², Ömer K Ünal¹, Salih Söylemez³, Esat Uygur⁴, İrfan Esenkaya⁵

¹S.B. Göztepe Eğitim ve Araştırma Hastanesi, İstanbul

²Pendik Bölge Hastanesi, İstanbul

³Bingöl Devlet Hastanesi, Bingöl

⁴Özel Emsey Hastanesi, İstanbul

⁵S.B. Medeniyet Üniversitesi; Göztepe Eğitim ve Araştırma Hastanesi, İstanbul

Amaç: Bu çalışmanın amacı gelişimsel kalça displazisi hastalarında modifiye medial yaklaşımın sonuçlarını değerlendirmek ve 10 yıldan uzun süre sonra hala güvenilir bir tedavi yöntemi olup olmadığının ortaya konmasıdır.

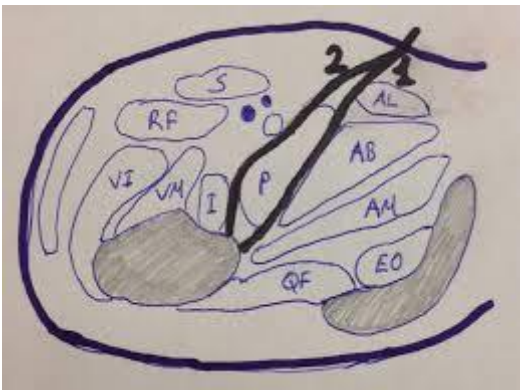
YÖNTEM GEREÇLER: Çalışmaya 1999-2010 yılları arasında gelişimsel kalça displazisi tanısıyla modifiye medial girişimle ameliyat edilmiş olan 47 hastanın 62 kalçası (41 kız,6 erkek; 15 çift taraflı) dahil edildi. Hastaların ortalama yaşı 18.7 aydı (11-28 ay). Ortalama takip süresi 11.2 yıldı (6-17 yıl).Hastaların son takiplerinde ortalama yaşı 12 yıl 8 ay idi. Hastalar Omeroglu radyolojik kriterlerine ve modifiye Mc Kay kriterlerine göre değerlendirildi. Kalçada avasküler nekroz varlığı Kalamchi Mac Ewen sınıflamasına göre değerlendirildi.

Bulgular: Radyolojik olarak, 48 (%77) kalça "mükemmel", 8 (%13) kalça "iyi ve 5 (%8) kalça as "orta +" ve 1 (%2) kalça "orta -" olarak değerlendirildi. İki (%3) hastada geçici tip I avasküler nekroz mevcut idi ve bir (%1) hastada koksa magna ve trokanter majorun aşırı büyümesine eşlik eden tip 4 avasküler nekroz mevcut idi. Mc Kay fonksiyonel kriterlerine göre 56 (%90) kalça "mükemmel", ve 6 (%10) hasta "iyi" olarak değerlendirildi. Bir hastanın her iki kalçasına Salter osteotomisi ve femoral kısaltmalı derotasyon osteotomisi uygulandı.

Sonuçlar: 18 aylık gelişimsel kalça displazisinde modifiye medial yaklaşımın orta dönem sonuçları itibarıyla güvenilir bir yöntem olduğu söylenebilir.

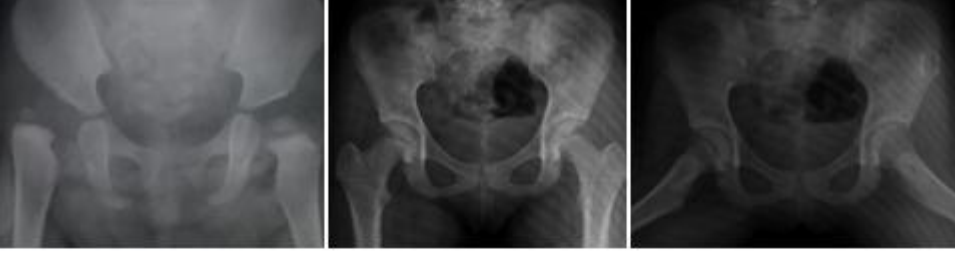Anahtar Kelimeler: GKD, modifiye medial yaklaşım, 10 yıl

Şekil 1. Cerrahi alanın koroner kesidinin şematik çizimi



İki farklı interval kullanılır: AL'a elektrokoter yardımıyla tenotomiyi takiben, (1) nolu intervalden iliopsoas tenotomisi ve (2) nolu intervalden "T" şeklindeki kapsülotomi yapılır. VI:vastus intermedius, VM:vastus medialis, RF:rectus femoris, S:sartorius P:pectineus AL:adductor longus, AB:adductor brevis, AM:adductor manga, EO:obturator externus

Şekil 2. 21 aylık GKD hastası. Ameliyat öncesi AP ve Modifiye medial girişim sonrası 12.yıldaki AP frogleg grafileri



AO Tip C Erişkin Distal Humerus Kırıklarına Olekranon Osteotomisi ve Paralel Plak Vidayla Yapılan Cerrahi Tedavinin Uzun Dönem Fonksiyonel Sonuçları

Ferdi Sarı¹, İsmet Bilgi¹, Murat Özşahin², Ercan Olcay¹, Cemil Ertürk¹

¹İstanbul Kanuni Sultan Süleyman Eğitim ve Araştırma Hastanesi

²Özel Rumeli Hastanesi

Bu çalışmada AO sınıflamasına göre tip C distal humerus kırığı tanısıyla cerrahi tedavi uygulanan 20 erişkin hastanın uzun dönem fonksiyonel sonuçlarını değerlendirmek amaçlanmıştır.

Kliniğimizde yaklaşık 5 yıllık periyotta AO tip C distal humerus kırığı tanısıyla cerrahi tedavi uygulanan 20 hasta retrospektif olarak değerlendirildi. Hastaların tümünde posterior insizyonla yaklaşım uygulandı. Dirsek eklemine yaklaşım olekranon chevron tipi osteotomi ile yapıldı.

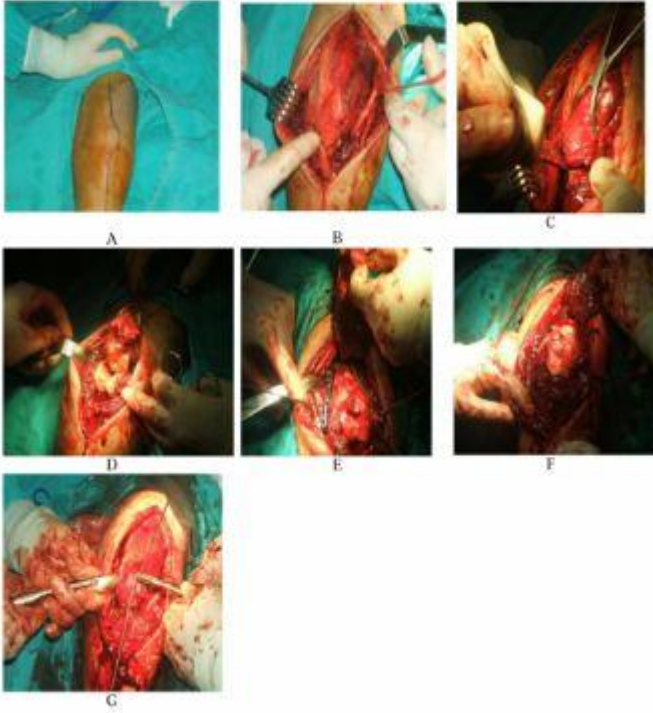
Olguların yaş ortalaması 44.3 yıl (17-69 yıl aralığında) olup 12'si (%60) kadın idi. Olguların ortalama izlem süresi 74 aydı (56-94 aralığında). En sık görülen kırık nedeni (%45) trafik kazası idi. Kırıkların 4'ü (%20) açık kırık olup tüm olgular travmadan sonra 2-7 günde ameliyat edildiler. Ameliyat sonrası erken dönemde 2 hastada görülen yüzeysel yara enfeksiyonu antibiyotik tedavisi ile düzeldi. 2 hastada görülen ulnar sinir lezyonu 7. ayda kendiliğinden düzeldi. Bir olguda grade 1 heterotopik ossifikasyon saptandı, hareket kısıtlılığına neden olmadığı için cerrahi eksizyon yapılmadı. Bir olguda olekranon osteotomisi kaynamaması ile karşılaşıldı.

Olguların son kontrollerinde hareket aralığı ölçümü, Mayo Elbow Performance Score (MEPS) ve the disabilities of the arm shoulder and hand (DASH) score ile fonksiyonel değerlendirme yapıldı. MEPS ile değerlendirmede kategorik olarak; 6 olgu çok iyi, 10 olgu iyi, 2 olgu orta, 2 olgu da kötü sonuç olarak belirlendi. Hastaların hareket aralığına bakıldığında ortalama fleksiyon 125.3°, ortalama ekstansiyon deficit ise 13.8° idi. Hastaların %75'inde hareket açıklığı, fonksiyonel hareket açıklığı olarak kabul edilen 30°-130° veya üzerindeydi. DASH anketine göre ortalama skor 7.2 olarak belirlendi. Radyolojik olarak uzun dönemde hiçbir hastada dirsekte artroz bulgusu ve implant gevşemesi tespit edilmedi.

Sonuç olarak AO tip C distal humerus kırıklarında olekranon osteotomisi ve paralel plak vida ile osteosentezinin iyi bir cerrahi tedavi yöntemi olduğunu söyleyebiliriz. Eklem restorasyonu iyi yapıp stabil bir tespit uygulandığında uzun dönemde bile hastaların hiçbirinde artroz gelişmemiş ve fonksiyonel olarak da yüz güldürücü sonuçlar alınmıştır.

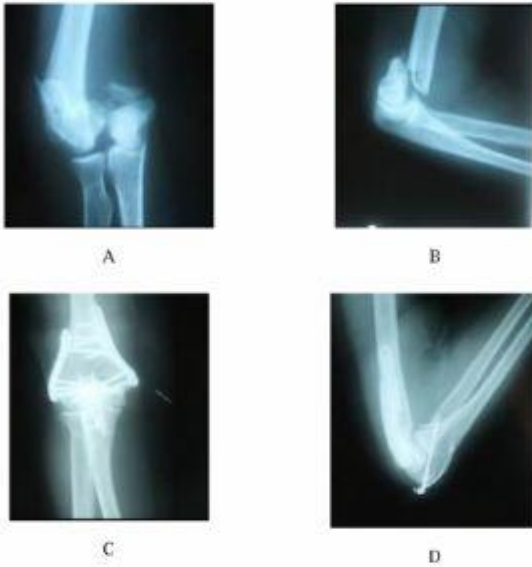Anahtar Kelimeler: humerus, paralel, fonksiyonel, plak

cerrahi Teknik



Resim 1. Cerrahi Teknik

grafi



Resim 2. Bir hastanın ameliyat öncesi (A ve B) ve ameliyat sonrası uzun dönem (C ve D) grafileri

hareket açıklığı



Resim 3. Bir olgunun cerrahi sonrası 60. ayda hareket açıklığının değerlendirilmesi

[S19][Tümör]**Ewing Sarkom Hastalarında Tedavi Sonuçlarımız**Eralp Kaçmaz, Burçin Keçeci, Dünder Sabah

Ege Üniversitesi Tıp Fakültesi Ortopedi ve Travmatoloji Anabilim Dalı İZMİR

Amaç: Ewing sarkom malign kemik tümörleri içerisinde az görülmesine rağmen genç yaşta ortaya çıkması ve prognozunun kötü olması nedeniyle önemli bir hastalıktır. Hastaların genellikle ikinci dekatta tanı alması bu yaşlardaki fiziksel performans ve sportif aktiviteleri nedeniyle yumuşak doku travması olarak değerlendirilmekte ve tanıda gecikmeler olmaktadır. Geciken tanıyla beraber hastalığın ilerlemesi ve prognozun kötüleşmesi kaçınılmazdır. Çalışmamızda tanısız ve prognostik faktörlerin sağ kalımla ilişkisinin irdelenmesi amaçlanmıştır.

Hastalar ve Yöntem: Ege Üniversitesi Ortopedi ve Travmatoloji Anabilim Dalı'nda 1994-2014 yılları arasında tanı koyulup tedavi ve takip edilmiş 120 Ewing sarkom hastası retrospektif olarak değerlendirildi. Hastaların yaş, cinsiyet, başvuru şikayeti, kitle lokalizasyonu, kitle boyutu, tanı anında metastaz varlığı, neoadjuvant tedavi özellikleri, operasyon özellikleri, adjuvant tedavi özellikleri, postoperatif süreçte metastaz ve lokal nüks durumları sayısal ve oransal olarak incelendi. Ayrıca bu kriterlerin sağ kalımla ilişkisi de incelendi.

Bulgular: Hastaların ortalama yaşının $18,0 \pm 8,6$, cinsiyet oranının E/K= 1,4, en sık başvuru şikayetinin ağrı (%76) ve en sık kitle lokalizasyonunun ise pelvis (%29,2) olduğu saptandı. Olguların çoğunun (%69,7) tümör boyutunun 8 cm'den fazla olduğu gözlemlendi. Kliniğe başvuran olguların % 46'sında tanı anında metastaz saptandı. Genel sağ kalım oranı 3 yıllık %60.5, 5 yıllık ise %43.4 olarak saptandı.

Sonuç: Ewing sarkom hastalarında ağrı ve şişlik şikayetlerinin birlikteliği, aksiyel yerleşim, tümör boyutunun büyük olması, tanı anında metastaz varlığı, rekürrens, %90'dan az tümör nekroz oranı olan olgular ile opere edilemeyen olguların sağ kalımlarının düşük olduğu gösterilmiştir.

Anahtar Kelimeler: ewing, sağ kalım, sarkoma

[S20][Tümör]

Cerrahi Ve Definitif Radyoterapi Uygulanan Pelvik Ewing Sarkoma Hastalarında Sağ Kalım Karşılaştırması; Ege Üniversitesi Deneyimi

Eralp Kaçmaz, Burçin Keçeci, Dünder Sabah

Ege Üniversitesi Tıp Fakültesi Ortopedi ve Travmatoloji Anabilim Dalı İZMİR

Amaç: Ewing sarkomunda primer tümör lokalizasyonu en önemli prognostik faktörlerden biridir. Pelvik yerleşimli kitlesi olan hastalarda prognozun daha kötü seyrettiği ve sağ kalımın diğer lokalizasyonlu tümörü olan hastalara göre daha düşük olduğu saptanmıştır. Çalışmamızda pelvik Ewing sarkomu olan hastalarda neoadjuvant radyoterapi, internal hemipelviyektomi ameliyatı ve adjuvant radyoterapi uygulanan hastaların sağ kalımları ile definitif radyoterapi uygulanan hastaların sağ kalımları karşılaştırılarak operasyonun sağ kalım üzerine etkisini incelemek amaçlanmıştır.

Hastalar ve Method: Ege Üniversitesi Ortopedi ve Travmatoloji Kliniği'nde 1994-2014 yılları arasında tedavi uygulanan 39 pelvik tutulumlu Ewing sarkomu hastası çalışmaya dahil edilmiştir. Hastaların 27'si definitif radyoterapi ile tedavi edilmiş, 12'si opere olmuştur. On hastaya internal hemipelviyektomi, iki hastaya ise eksternal hemipelviyektomi uygulanmıştır.

Bulgular: Neoadjuvant radyoterapi sonrası cerrahi uygulanan ve adjuvant radyoterapi ile tedavilerine devam edilen 12 hastanın 3 yıllık ve 5 yıllık genel sağ kalımı sırasıyla %48.6 ve %32.4 olarak bulunmuştur. Opere edilmeyen, definitif radyoterapi uygulanan 27 hastanın ise 3 yıllık 5 yıllık genel sağ kalımı sırasıyla %42.7 ve %27.2 olarak saptanmıştır. (p=0.99)

Tartışma: Pelvik yerleşimli kitlesi olan hastalarda lokalizasyonun derin olması nedeniyle cerrahi uygulananlar ile definitif radyoterapi uygulanan hastaların sağ kalımları yakın bulunmuştur. Daha yüzeysel kitlesi olan hastalarda cerrahinin sağ kalıma katkısının definitif radyoterapiden daha fazla olduğu görüşündeyiz.

Anahtar Kelimeler: ewing, pelvik, sağ kalım

Omurga Dışı İskelet Sistemi Tutulumlu Metastatik Tümörlerin Analizi

Alper Çıraklı¹, Nevzat Dabak²

¹Kayseri Eğitim ve Araştırma Hastanesi, Ortopedi ve Travmatoloji Kliniği, Kayseri

²Ondokuz Mayıs Üniversitesi, Ortopedi ve Travmatoloji Ana Bilim Dalı, Samsun

Amaç: Kliniğimizde metastatik kemik tümörü nedeniyle takip ve cerrahi tedavi edilen olguların incelenmesi amaçlandı.

Materyal-Metod: Ocak 1987-2012 yılları arasında metastatik kemik tümörü nedeniyle takip ve cerrahi tedavi edilen 209 olgu retrospektif olarak incelendi. Cerrahi uygulanmayan olgular çalışmaya dahil edilmedi. Olgular yaş, cinsiyet, lokalizasyon ve primer odak açısından değerlendirildi. Elde edilen veriler SPSS sistemine aktararak analiz edildi.

Bulgular: Metastatik tümörlerin 122'si (%58.4) erkek, 87'si (%41.6) kadın ve yaş ortalaması 59.2 idi.

Tümörlerin 61'i (%29.2) femur proksimalinde, 44'ü (%21.1) femur cisminde, 39'u (%18.7) pelviste, 31'i (%14.8) de humerusta yerleşmiş idi. Metastatik tümörlerin 70'inin (%33.5) akciğer, 36'sının (%17.2) meme kaynaklı olduğu saptanırken, 58'inde (%27.8) ise primerinin net belirlenemediği gözlemlendi. Bu bulgular ile serimizdeki metastatik tümörler analiz edildiğinde, erkeklerde kadınlara göre daha fazla olduğu, en sık 51-60 yaş grubunda ve en sık kalça çevresi lokalizasyonunda olduğu gözlemlendi.

Sonuç: Metastatik tümörler en sık omurgada daha sonra pelviste, proksimal appendiküler (kol ve bacak üst kısım) kemiklerde ve kaburgalarda görülür. Serimizdeki olgular cerrahi uygulanmış olgular olduğu için, literatürde en sık görülen ve çoğu cerrahi dışı tedavi edilen omurga metastazlarının sayısı daha azdır. Yine de bu tip çalışmaların kemik ve yumuşak doku tümörleri cerrahisi yapılan merkezlerden toplanarak daha geniş serilerin oluşturulmasının halk sağlığı açısından önemli bilgiler sağlayacağını düşünüyoruz.

Anahtar Kelimeler: Ortopedik Onkoloji, Metastaz, Analiz

[S22][Tümör]

Topuk ağrısının nadir görülen bir nedeni: İntrakalkaneal lipom

Murat Altan, Mehmet Demirel, Ahmet Salduz, Necmettin Turgut, Mehmet Chodza, Önder Yazıcıoğlu

İstanbul Üniversitesi İstanbul Tıp Fakültesi, Ortopedi ve Travmatoloji Ana Bilim Dalı, İstanbul

GİRİŞ

İntraosseöz lipomlar matür lipositlerden köken alan oldukça nadir benign kemik tümörleridir. Genellikle asemptomatiklerdir. Semptomatik vakalarda en sık semptom ağrıdır. Subtrokanterik bölgeden sonra 2. en sık kalkaneus kemiğine yerleşim gösterir. Kesin tanı patolojik olarak konulur. Görüntüleme yöntemleri tanıya yardımcıdır. Konservatif tedavi yöntemleri uygulanabilir ancak esas tedavi yöntemi cerrahidir. En sık uygulanan cerrahi tedavi yöntemi ise küretaj ve otolog kemik grefti ile grefonajdır.

VAKA

Son 1 yıldır istirahatte olmayan ve yürümekle oluşan sol topuk ağrısı şikayeti ile tarafımıza başvuran 19 yaşında kadın hastanın sol ayak direkt lateral grafisinde 15x20 mm boyutlarında, kalkaneusta lokalize kistik lezyon saptandı. Bunun üzerine ileri tetkik amaçlı istenen MR'da kalkaneus kemiğinde intraosseöz lipom ön tanısı ile uyumlu lezyon saptandı. Hastaya küretaj ve allogreft ile grefonaj ameliyatı yapıldı. Alınan materyalin patolojik tanısı lipom ile uyumlu geldi. Postoperatif 5.ay kontrolünde topuk ağrısının geçtiği ve yapılan X-ray görüntülemesinde greft konsolidasyonunun tamamlandığı tespit edildi.

TARTIŞMA

Literatürde kronik topuk ağrısı olan hastalarda nadir bir neden olarak intrakalkaneal lipomun ayırıcı tanıda düşünülmesi gerektiğine değinilmektedir. Asemptomatik vakalarda izlem yapılabilirken, semptomatik vakalarda küretaj ve grefonaj ile kür elde edilebildiğine dair yayınlar mevcuttur. Biz de intrakalkaneal lipoma bağlı topuk ağrısı olan ve cerrahi tedavi uyguladığımız olgumuzun tanı, tedavi ve ameliyat sonrası yönetimlerini paylaşarak literatüre katkıda bulunacağına inanıyoruz.

SONUÇ

İntraosseöz lipom kronik topuk ağrısı olan hastaların ayırıcı tanısında düşünülebilir. Semptomatik hastalarda küretaj ve allogreft ile grefonaj uygulanabilir.

Anahtar Kelimeler: benign kemik tümörü, lipom, intrakalkaneal, küretaj, grefonaj

Anevrizmal Kemik Kistlerinde Fibuler Greft ve Kortikal Çöktürme Yöntemi

Mustafa Uslu¹, Yalçın Turhan², Cemal Güler², Okan Karaduman², Ozan Turhal², Zafer Orhan²

¹Özel Deva Hastanesi; Gaziantep

²Düzce Üniversitesi Tıp Fakültesi, Ortopedi ve Travmatoloji AD, Düzce

AMAÇ

Anevrizmal kemik kisti (AKK), kemik içinde kanla dolu septaların görüldüğü nadir bir benign kemik lezyonudur. AKK, tüm iskelette görülebilmeye karşın, sıklıkla (%65) uzun kemiklerde gözlenir. Olguların %80'i 20 yaşından önce görülmektedir ve 30 yaşından sonra görülmesi nadirdir. Anevrizmal kemik kistinin tedavisi hastanın yaşı, lezyonun bulunduğu bölge ve tipine göre değişiklik gösterebilir (1,2). Çalışmada, humerus proksimal metafizine santral olarak yerleşmiş, geniş destrüksiyon yapmış, büyüme plağına yakın gelişen 2 adet AKK olgusunun fibuler otogreft ile tedavisi ele alınmıştır.

GEREÇ VE YÖNTEM

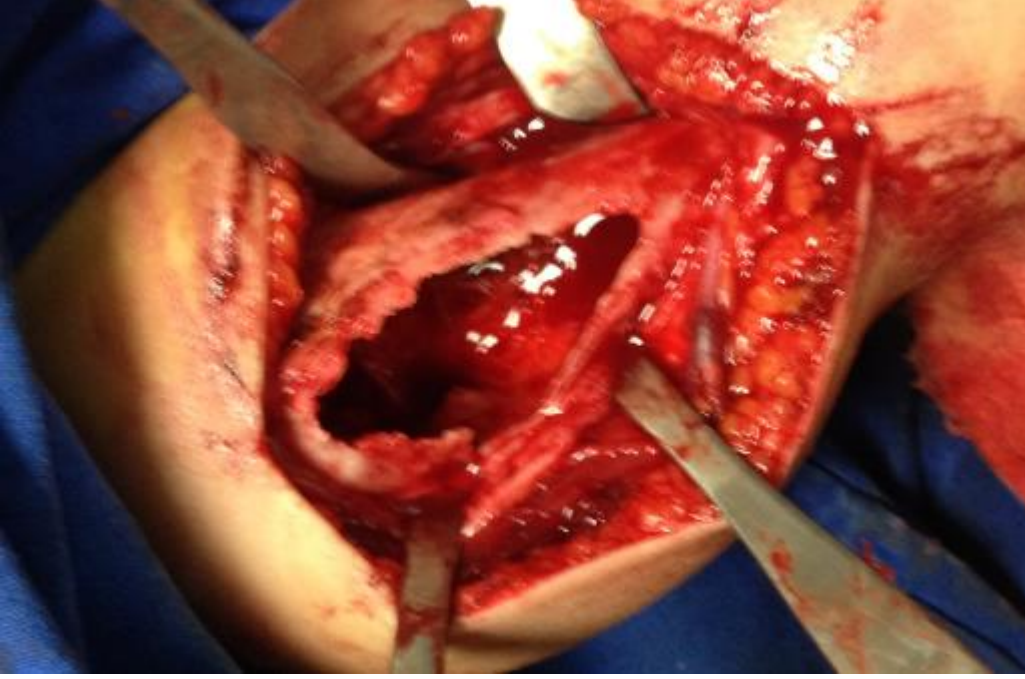Humerus proksimalde AKK tanısı olan 2 hasta ele alınmıştır. 5 yaşında kız ve 8 yaşında erkek çocuğu sağ kolda ağrı ve şişlik şikayetiyle polikliniğimize başvurdu. Hastalara yapılan tetkikler sonucunda sağ humerus proksimalde kortekste incelleme ve kemikte ekspansiyona neden olan kistik matür lezyon saptandı. Cerrahi planlanan hastalardan, 5 yaşındaki olgumuza cerrahi öncesi girişimsel radyoloji tarafından arteriyel embolizasyon uygulandı. Daha sonra her iki hastaya da humerus proksimal deltopektoral açılımla girilerek kist kürete edildi. Daha sonra aldığımız fibular oto-greft defektif bölgeye yerleştirilerek 1 adet Kirschner teliyle fikse edildi. Ayrıca kız hastamızın grefonajı için ek olarak 5cc allogreft kullanıldı. Postop hastalarda herhangi bir komplikasyon tespit edilmedi ve kontrollerinde de bir problem gözlenmedi.

ÇIKARIMLAR

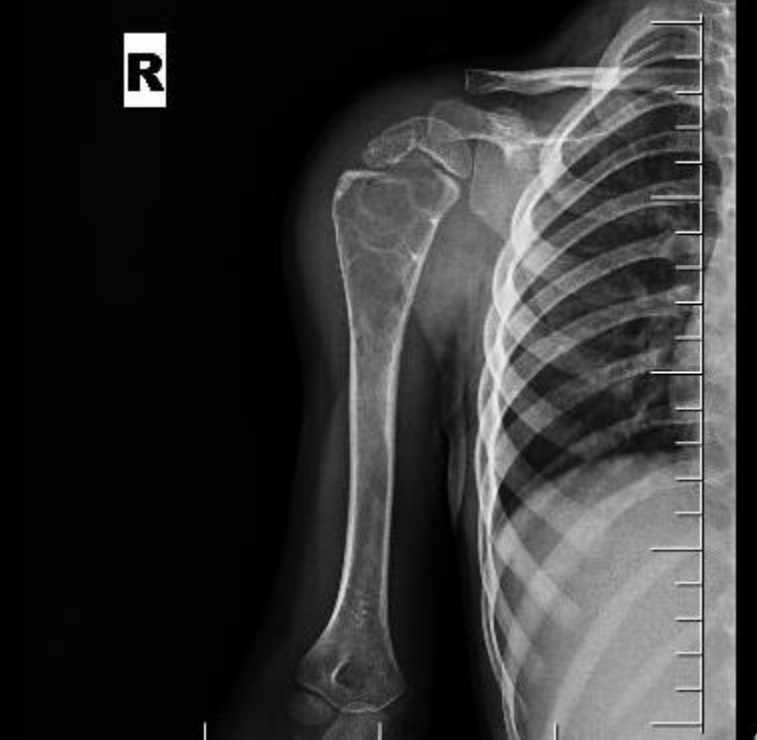AKK genellikle 10-20 yaş döneminde gözlenen; kemiği ekspansiyon eden benign karakterli, vaskularitesi yüksek ve röntgende ekzantrik yerleşimli tümör benzeri osteolitik lezyondur. Vücutta hemen her kemikte görülebilmeye rağmen daha çok uzun kemiklerin metafizlerinde ve vertebrada görülürler (3,4). Tedavisinde genişlemiş duvarın eksizyonu-küretaj ve greftleme, kriyoterapi, fenol enjeksiyonları, arteriyel embolizasyon, radyoterapi, kemik çimentosu uygulamaları, demineralize kemik matriksi, fibrozan materyal (Ethiblok), segmenter rezeksiyonlar gibi çeşitli yöntemler tanımlanmıştır. Uygulamalarda bu yöntemlere ait %10 ile %59 arasında değişen oranlarda nüksler bildirilmiştir. Günümüzde en sık uygulanan yöntem, kemik greftleri ile birlikte veya greftsiz yapılan küretajlardır; ancak, bu yöntemle yüksek oranda (%10-59) nüks bildirilmiştir (5,6,7). Son zamanlarda tarif edilen fibüler otogreft ile çöktürme tekniği yaygın olarak kullanılmaktadır (8).

Anahtar Kelimeler: Anevrizmal kemik kisti, Humerus, Kemik transplantasyonu

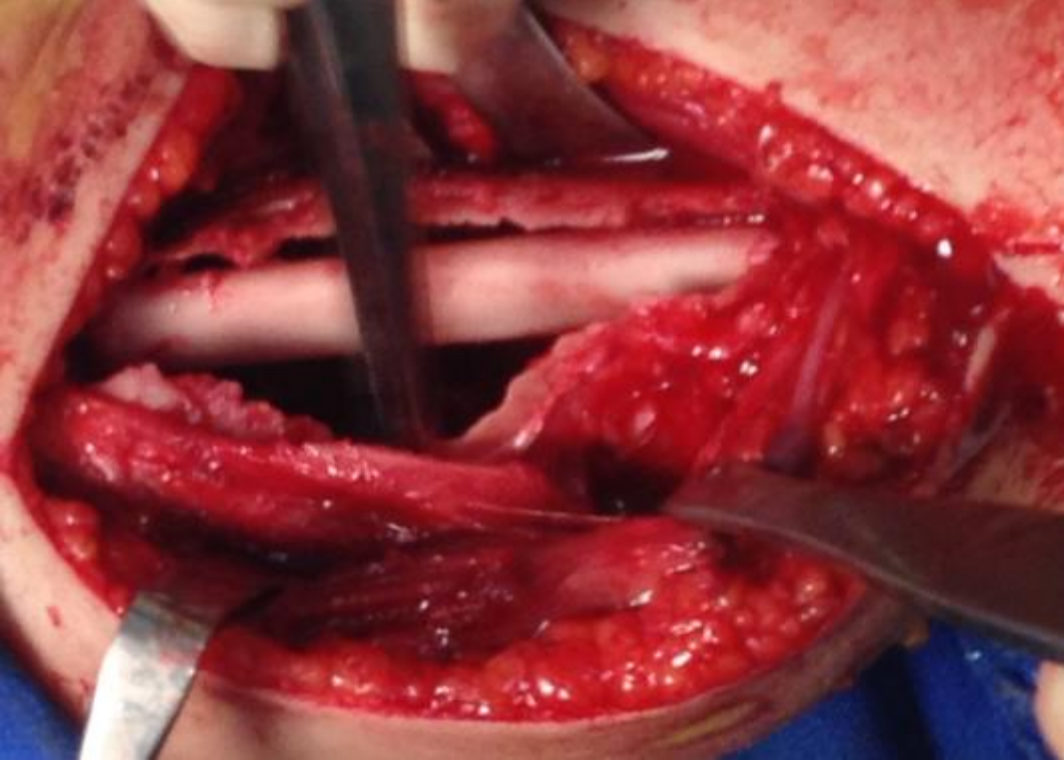Resim 1 5 yaşındaki kız hastanın küretaj sonrası görüntüsü



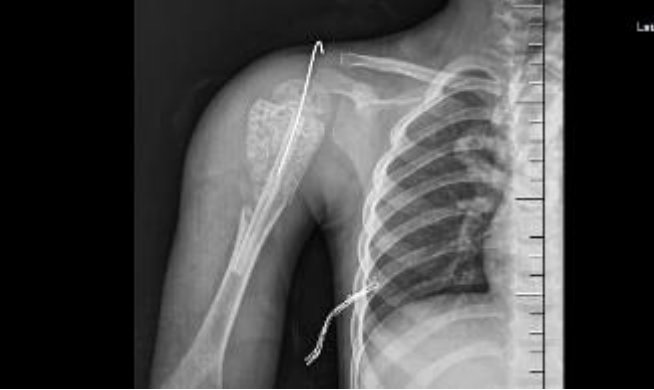Resim 2: 5 yaşındaki kız hastanın preop grafisi



Resim 3: 5 yaşındaki kız hastanın grefonaj sonrası görüntüsü



Resim 4: 5 yaşındaki kız hastanın postop grafisi



Hematom kliniği ile başvuran hastada malign fibröz histiyositom: Vaka sunumu

Seyit Ali Gümüştas¹, Hacı Bayram Tosun², Gözde Evcim³, Önder Ofluoğlu⁴

¹Tekirdağ Kamu Hastaneleri Birliği Genel Sekreterliği, Ortopedi ve Travmatoloji Kliniği, Tekirdağ

²Adıyaman Üniversitesi Tıp Fakültesi Hastanesi, Ortopedi ve Travmatoloji Kliniği, Adıyaman

³Kanuni Eğitim ve Araştırma Hastanesi, Patoloji Kliniği, Trabzon

⁴Özel Medical Park Göztepe Hastanesi, Ortopedi ve Travmatoloji Kliniği, İstanbul

Amaç: Malign fibroz histiyositom sıklıkla ağrısız yavaş büyüyen kitle olarak klinik bulgu verir. Bu çalışmada gluteal bölgede travma sonrası kısa sürede gelişen ve hematoma ön tanısıyla drene edilen malign fibroz histiyositom vakası sunmayı amaçladık.

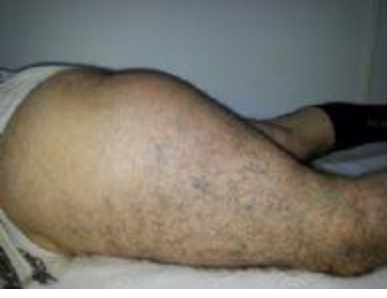Yöntem: Öncesinde şikayeti olmayan 60 yaşında erkek hasta yaklaşık bir ay önce merdivenden düşme sonrası kalça bölgesinde hızla büyüyen şişlik nedeniyle polikliniğimize başvurdu. Hikayesinde ek hastalık yoktu. Yapılan muayenesi ve görüntüleme yöntemleri sonrası lokal anestezi altında gluteal dev boyutlu hematoma ön tanısıyla yaklaşık 4000 cc hemorajik mayi boşaltıldı ve dren kondu. Bir hafta sonra nüks gelişen olguda genel anestezi altında hematoma tekrar drene edildi ve örnekler alındı. Üç hafta sonra geniş sınırlardan yatak rezeksiyonu uygulandı. Hasta daha sonra onkoloji birimine yönlendirildi. Yüksek grade'li tümör olduğu için lokal nüks ve metastazdan korunma amaçlı kemoterapi (beş gün süreyle ifosfamid 50 mg/kg ve 3 gün süreyle adriamisin 25 mg/m²) uygulandı. Sonrasında nötropeniye girmemesi için Neupogen (Filgrastim 1MU/kg/gün) 5 gün süreyle verildi. Hasta lokal nüks ve uzak metastaz açısından yakın takibe alındı. Hastaya son kontrolde çalışma içeriği ve değerlendirme yöntemleri hakkında bilgi verilmiş olup onam alınmıştır.

Bulgular: Hastanın ilk başvuruda yapılan muayenesinde sol gluteal bölge posteriora cilt altı yerleşimli fluktuasyon veren yumuşak doku kitlesi saptandı. Alt ekstremitenin nörolojik ve vasküler muayenesi doğaldı. Rutin laboratuvar değerleri sedimentasyon hızının yüksek olması (59mm/1h) dışında normal sınırlardaydı. Manyetik rezonans görüntüleme sol uyluk posterior boyunca uzanan T1 ağırlıklı serilerde izointens, T2 ağırlıklı serilerde hiperintens, yaklaşık 13x13x25 boyutlarında kolleksiyon (hemorajik mayi kolleksiyonu?) izlendi. Drenaj esnasında ve rezeksiyon esnasında alınan örneklerin patolojik incelemesinde Grade 3 malign fibroz histiyositom tanısı kondu. Kültürlerde üreme olmadı. Takibin birinci yılında yapılan kontrolde hastanın şikayeti yoktu. Klinik muayene ve görüntüleme yöntemlerinde lokal nüks ve uzak metastaz bulgusuna rastlanmadı.

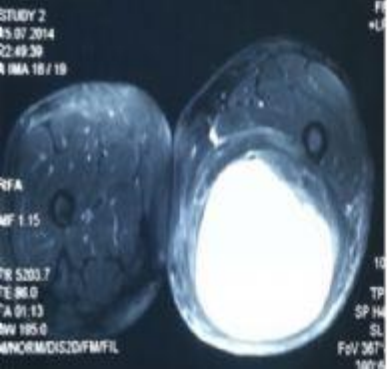
Çıkarımlar: Uyluk yerleşimli dev boyutlu lezyonlarda malign fibroz histiyositom ayırıcı tanıda yer almalı ve erken tanı ve tedavi planlaması açısından biopsi işlemi öncelikli düşünülmelidir.

Anahtar Kelimeler: Biopsi, hematoma, malign fibroz histiyositom

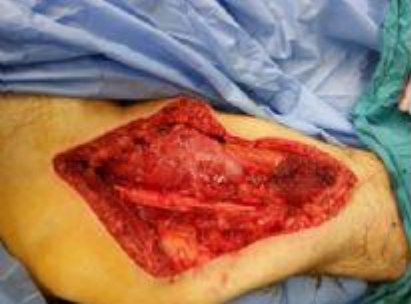Klinik görüntü



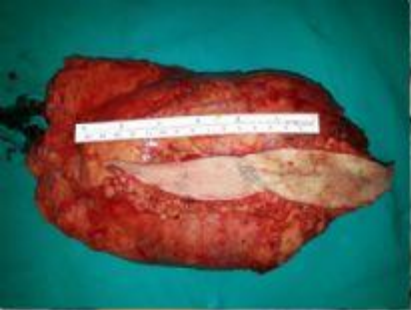Manyetik Rezonans Görüntü



Rezeksiyon sonrası tümör yatağı



Tümörün total eksizyonu sonrası görüntüsü



Klinik ve radyolojik olarak malign özellik göstermeyen yüzeysel miksoid liposarkom: Vaka sunumu

Seyit Ali Gümüştas¹, Hacı Bayram Tosun², Ayten Livaoğlu³, Önder Oflluoğlu⁴

¹Tekirdağ Kamu Hastaneleri Birliği Genel Sekreterliği, Ortopedi ve Travmatoloji Kliniği, Tekirdağ

²Adıyaman Üniversitesi Tıp Fakültesi Hastanesi, Ortopedi ve Travmatoloji Kliniği, Adıyaman

³Kanuni Eğitim ve Araştırma Hastanesi, Patoloji Kliniği, Trabzon

⁴Özel Medical Park Göztepe Hastanesi, Ortopedi ve Travmatoloji Kliniği, İstanbul

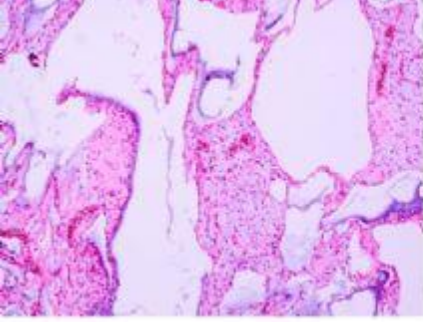
Amaç: Miksoid liposarkom sık lokal rekürrens oranı ve düşük metastatik potansiyel gösterdiği için düşük dereceli bir malign tümör olarak kabul edilmektedir. Tipik olarak bu lezyon çoğu vakada derin yerleşimli, sınırları belli olmayan, belirgin şekilde büyük ancak yavaş büyüyen ve semptom vermeyen uyluk kitlesi şeklinde görülür. Yüzeysel dokuları primer olarak tutan miksoid liposarkomlar çok ender görülmektedir. Bu yazıda cilt altı yerleşimli, düzgün sınırlı ve küçük boyutlu miksoid liposarkom vakasının sunmayı amaçladık. **Yöntem:** 21 yaşında erkek hasta uyluk iç kısmında son bir yıldır var olan ve zamanla artan şişlik ve ağrı şikayetiyle kliniğimize başvurdu. Kitlenin klinik ve görüntüleme özellikleri dikkate alınarak iyi huylu olduğu düşünüldü ve biopsi işlemi yapılmadan marjinal sınırlardan eksize edildi. Patoloji sonucu malign gelmesi üzerine lokal nüks göz önüne alınarak tümör yatağına geniş rezeksiyon uygulandı. Rezeksiyon materyalinin patolojik incelemesinde cerrahi sınırlar temiz olduğu için ek girişime (radyoterapi) ihtiyaç duyulmadı. Hasta lokal rekürrens ve nüks açısından takibe alındı. Hastaya son kontrolde çalışma içeriği ve değerlendirme yöntemleri hakkında bilgi verilmiş olup onam alınmıştır.

Bulgular: Hastanın yapılan muayenesinde sol uyluk orta hat antero-medialde cilt altı düzgün sınırlı mobil yumuşak kitle saptandı. Ekstremitenin iki yönlü direkt grafisinde ve rutin laboratuvar tetkiklerinde özellik saptanmadı. Manyetik rezonans görüntüleme (MRG) aynı lokalizasyonda cilt altı yerleşimli 47x28 mm boyutunda T1 ağırlıklı görüntüleme kas dokusuyla izointens, T2 ağırlıklı görüntüleme belirgin hiperintens düzgün sınırlı homojen kitle saptandı. Marjinal rezeksiyon sonrası patolojik incelemede miksoid liposarkom tanısı kondu. Kontrol MRG'de rezidü kitle saptandı. Yatak revizyonu sonrası yapılan patolojik incelemede bu tanı doğrulandı (Şekil 7,8). Hastanın birinci yıl takibinde şikayeti yoktu ve klinik ve MRG'de nüks bulgusuna rastlanmadı.

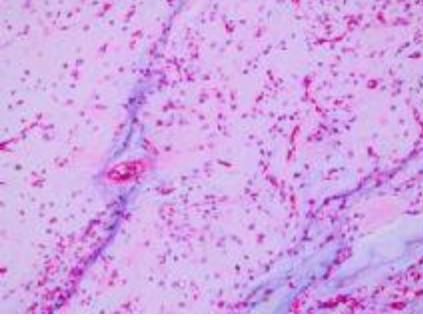
Çıkarımlar: Uyluk yerleşimli yumuşak doku kitlelerinde malignite kriterleri bulundurmaları da şüpheli olgularda yüzeysel liposarkom olabileceği göz önüne alınarak ayırıcı tanı açısından biopsi işlemi uygulanmasını önermekteyiz. Bu tümörlerde lokal nüks sık olduğu için geniş sınırlardan rezeksiyon uygulanmalı ve yakın takibe alınmalıdır.

Anahtar Kelimeler: Miksoid liposarkom, uyluk, yüzeysel

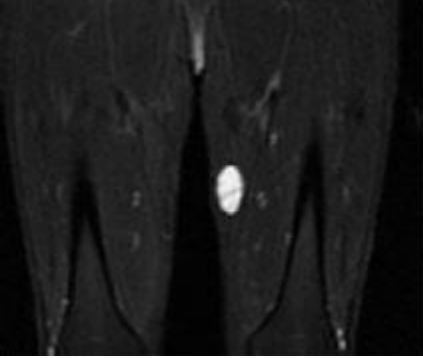
10'luk büyütmede mikroskopik görüntü



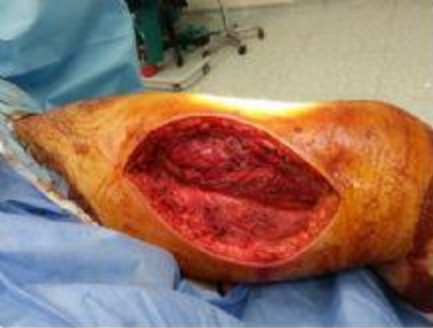40'luk büyütmede mikroskopik görüntü



Manyetik Rezonans Görüntü



Yatak revizyonu sonrası görüntü



Düşme Sonucu Kalça Kırığı Oluşmuş Hastalarda Vertebrobaziler Kan Akımının Değerlendirilmesi

Ekrem Aydın, Hasan Metineren, Turan Cihan Dülgeroğlu, Burhan Öztürk

Dumlupınar Ün. tıp fak.ortopedi bölümü

Postural hipotansiyon, denge merkezini besleyen damarlardaki yetersizlik, bununla ilişkili olarak vertigo, yaşlılarda düşme etiyolojilerinde ve bunlara bağlı kalça kırıklarının dolaylı etyolojilerinde önemli yer tutmaktadır. Karotis ve vertebral arterlerin dopler ultrasonografi ile dinamik ve yapısal değerlendirilmesi pratik ve noninvaziv bir yöntemdir. Bizim çalışmamızda 70 yaş ve üzeri kalça kırığı olan hastalarda diğer düşme etiyolojilerinden bağımsız, yine aynı yaş gurubu hastalardan oluşturulmuş kontrol grubu ile karşılaştırmalı olarak vertebrobaziler akım yetersizlikleri ile, düşme sonucu oluşan kalça kırıkları arasındaki istatistiksel ilişki araştırılmıştır.

Bu çalışma yaşadıkları ortam civarında basit düşme sonucu kalça kırığı nedeniyle Dumlupınar Üniversitesi Evliya Çelebi Eğitim ve Araştırma Hastanesinde kalça kırığı teşhisi konularak, eklem protezi yada değişik internal ve eksternal fiksasyon yöntemleri ile tedavi edilen 70 yaş ve üzeri 48 hasta üzerinde yapılmıştır. Hastalar postoperatif kırıkları stabil hale getirildikten sonra, mobilizasyonun hasta için kontrendikasyon teşkil etmediği dönemde, taburcu edilmeden önce, dopler ultrasonoğrafik olarak karotis arter lümeni ve kan akımı, vertebral arter lümeni, çapı ve kan akımı incelendi. Bütün hastaların dopler ultrasonik incelemesi aynı radyoloji uzmanı tarafından yapıldı. Değerlendirmede vertebral arterde çap ölçümünde her bir vertebral arterde 2mm nin altı, totalde 4mm nin altı, akım ölçümünde toplam 200ml/dk altı ve ters yönde akım yetmezlik lehine kabul edildi.

Kontrol gurubu nöroloji polikliniğine rutin muayene için başvuran düşme ve kırık hikayesi olmayan 70 yaş ve üzeri 48 hastadan oluşturuldu aynı radyoloji uzmanı tarafından karotis arter ve vertebral arter dopler ultrasonik inceleme yapıldı. Çalışma grubunda vertebral arter toplam akım hızı ortalaması 240.83(±56.14) olarak bulunmuşken kontrol grubunda toplam akım hızı ortalaması 340.36 (±90.72)'ydi. Çalışma grubunun vertebral arter toplam akım hızının kontrol grubundan düşük olması anlamlı düzeydeydi ($t(76.444) = -6.408$, $p < .05$). Vertebrobaziler yetmezlik, yaşlılarda, belirli aralıklarla yapılan dopler USG gibi non invaziv, kolay ve pratik bir yöntemle tespit edilerek, yaşlının düşmesini önlemeye yönelik gerekli önlemlerin alınması ve tedavi yoluna gidilmesi, düşme riskini azaltarak mortalite ve morbitite oranlarının düşürülmesi mümkündür.

Anahtar Kelimeler: Düşme, kalça kırığı, vertebrobaziler yetmezlik, geriatri

Yaşlı Diyabetik Hastalarda Transtibial Ve Transfemoral Amputasyonların Mortalite Oranları Ve İşlevsel Sonuçlarının Karşılaştırılması

Ali Şeker¹, Adnan Kara¹, Savaş Çamur², Melih Malkoç¹, Mehmet Mesut Sönmez³, Mahir Mahiroğulları¹

¹İstanbul Medipol Üniversitesi Ortopedi ve Travmatoloji Anabilim Dalı, İstanbul

²Ümraniye Eğitim ve Araştırma Hastanesi Ortopedi ve Travmatoloji Kliniği

³Şişli Etfal Eğitim ve Araştırma Hastanesi Ortopedi ve Travmatoloji Kliniği

Giriş: Bu çalışmada yaşlı diyabetik hastalarda iyileştirilemeyen yaralar sebebiyle yapılan transtibial ve transfemoral amputasyonların mortalite oranları ve işlevsel sonuçlarının karşılaştırılması amaçlanmıştır. **Yöntem:** Çalışmaya 87 hasta [59 (%64.1) transtibial ve 33 (%35.9) transfemoral] çalışmaya dahil edildi. Ortalama yaş transfemoral grupta 70.7 (61-95), transtibial grupta 69.3 (60-84) idi. Ortalama takip süresi 41.8 (1-129) aydı. Hastaların değerlendirilmesinde Amputee Mobility Predictor (AMP) skoru (protezli ve protezsiz) ve Barthel günlük yaşam indeksi kullanıldı.

Sonuçlar: İlk yıl mortalite oranları transtibial grupta %29,6, transfemoral grupta %30,3 idi. Genel mortalite oranı ise %65.5 (transtibial %66.7, transfemoral 63.6%) olarak hesaplandı. İki grubun ölüm oranları arasında anlamlı fark bulunmadı ancak transfemoral grupta cerrahi ile ölüm arasındaki süre anlamlı olarak kısaydı (transfemoral grup 5.1 ay, transtibial grup 13.6 ay). Ortalama protezli AMP skoru transtibial grupta 32.3 (14-42), transfemoral grupta 26.9 (19-40) puandı. Ortalama protezsiz AMP skoru transtibial grupta 29.5 (11-40), transfemoral grupta 22.7 (16-39) puandı. İki grubun skorları arasındaki fark anlamlıydı. Ortalama Barthel skoru transtibial grupta 82.5 (70-100) puan, transfemoral grupta 80.2 (65-100) puandı. Gruplar arasındaki fark anlamlı değildi.

Çıkarımlar: Yüksek ölüm oranları ve morbiditeler major alt ekstremite amputasyonlarına karşı önleyici tedbirlerin ve diyabetik hastalarda ayak bakımının önemini göstermektedir.

Anahtar Kelimeler: amputasyon, işlevsel sonuç, mortalite, transfemoral, transtibial

Hematolojik parametreler ve tendinopatiCüneyt Tamam¹, Serdar Hıra²¹tatvan asker hastanesi, ortopedi ve travmatoloji servisi, bitlis²tatvan asker hastanesi, biyokimya servisi, bitlis

Tendinopati, tendonların strese karşı verdiği normal cevabın değişmesi, tendonlarda dejenerasyon ve tendon fibrillerinde yırtılmaların oluşması ile karakterize bir durumdur. Tendinopati gelişimi ve ilerlemesinde inflamasyon ve inflamatuvar hücrelerin rolü birçok çalışmada incelenmiş ancak inflamasyonun patogenezdaki rolü tam olarak ortaya konulamamıştır. Ortalama platelet volümü (MPV), kırmızı kan hücresi dağılım genişliği (RDW), platelet dağılım genişliği (PDW), nötrofil-lenfosit oranı (NLR), platelet-lenfosit oranı (PLR) ve RDW-platelet oranı (RPR) değerleri, birçok hastalıkta sistemik inflamatuvar cevap göstergeleri olarak kullanılmaktadır. Çalışmamızda rutin hematolojik parametreler ile tendinopati arasındaki ilişkiyi değerlendirmeyi amaçladık. Çalışmaya 65 tendinopati hastası ve 77 yaş ve cinsiyeti benzer sağlıklı birey dahil edildi. Tıbbi geçmişleri, eritrosit sedimentasyon hızı (ESR), C-reaktif protein (CRP), beyaz küre sayısı (WBC), NLR, platelet sayısı (PLT), PDW, RDW, RPR, PLR and MPV değerleri retrospektif olarak hasta dosyalarından elde edildi. İki grup arasında WBC, RDW, RPR ve CRP değerleri arasında fark bulunamamıştır ($p > 0,05$). Platelet sayısı, NLR ve PLR değerleri tendinopati hastalarında istatistiksel olarak kontrol grubuna göre anlamlı şekilde daha yüksek bulundu ($p=0,046$, $p=0.009$, $p=0.008$ sırasıyla). RBC, MPV ve PDW değerleri, tendinopati hastalarında istatistiksel olarak anlamlı şekilde daha düşük bulundu ($p<0.001$). Tendinopati hastalarında, ESR değerleri kontrol grubu ile karşılaştırıldığında daha yüksek bulundu ($p=0,046$). Hasta grubunda ESR, CRP ve PLT ile pozitif şekilde, RPR ve RDW ile negatif şekilde korelasyon gösterdi. Ayrıca CRP, WBC ve PLT ile pozitif şekilde, RDW, MPV, PDW ve RPR ile negatif şekilde korelasyon gösterdi. Çalışmamızın sonuçları, tendinopati hastalarında hematolojik parametrelerin prognostik belirteçler olarak kullanılabileceğini göstermiştir. Bu konuda tendinopati hastalarında daha geniş ölçekli prospektif desenli çalışmaların, bulgularımızı doğrulamak amacıyla yapılması gerekmektedir.

Anahtar Kelimeler: tendinopati, inflamasyon, hemogram

Tibia cisim kırıklarında iki farklı cerrahi yöntemin kompartman basıncı üzerine etkisi: Tavşan modelinde deneysel bir çalışma

Cemil Ertürk¹, Mehmet Akif Altay¹, Nuray Altay², İbrahim Avşin Öztürk¹, İslam Baykara¹, Cemil Sert³, Uğur Erdem Işıkan¹

¹Harran Üniversitesi Tıp Fakültesi Ortopedi ve Travmatoloji Anabilim Dalı, Şanlıurfa

²Harran Üniversitesi Tıp Fakültesi Anestezi ve Reanimasyon Anabilim Dalı, Şanlıurfa

³Harran Üniversitesi Tıp Fakültesi Biyofizik Anabilim Dalı, Şanlıurfa

AMAÇ

Akut kompartman sendromu (AKS) tibia kırıklarından sonra sık karşılaşılan ve iyi tanımlanmış bir komplikasyondur. AKS gelişimi tibia kırığının doğası ile ilgili olduğu kadar uygulanan tedavi yöntemleriyle ilişkili olabilir. Buna karşın, AKS tanısı güç bir işlemdir ve kompartman içi basınç (KİB) ölçümünün yanında klinik bulguların eşliğinde konulur. Kapalı tibia cisim kırıklarının tedavisinde intramedüller çivileme yöntemi (İMÇ) altın standart olduğu halde, İlizarov sirküler fiksatorlerde (İSF) periartiküler uzanım gösteren tibia cisim kırıklarının yanında, segmental cisim kırıklarında da sık kullanılan bir tedavi yöntemidir. Her ikisi de perkütan uygulanıp, minimal morbidite yaratırlar. Aynı zamanda kemik biyolojisini bozmadan erken yük vermeye izin verirler. Tibia cisim kırıklarında İMÇ uygulaması sonrasında KİB ölçüm sonuçları oldukça iyi tanımlanmıştır. Ancak İSF sonrası KİB değerleriyle ilgili herhangi bir çalışmaya rastlamadık. Hipotezimizde, İSF ile tespit yapılan tibia kırıklarındaki KİB değerlerinin İMÇ yapılanlardan daha düşük olabileceği öngörüldü. Bu nedenle bu çalışmada, deneysel olarak tavşan modellerinde İSF ve intramedüller telleme yöntemiyle (İMT) tespit yapılan tibia kırıklarında KİB değerlerinin karşılaştırılması amaçlandı.

GEREÇ VE YÖNTEM

Yirmi Yeni Zelanda Beyaz tavşanları rastgele İSF (Grup 1) ve İMT (Grup 2) olmak üzere iki gruba ayrıldılar. Anestezi altında tavşanların sağ tibialarının üst yarısında kırık oluşturuldu. Tibia kırıkları Grup 1 de İSF, Grup 2 de İMT ile tespit edildi. KİB değerleri 48 saat boyunca altışar saat arayla ölçüldü.

BULGULAR

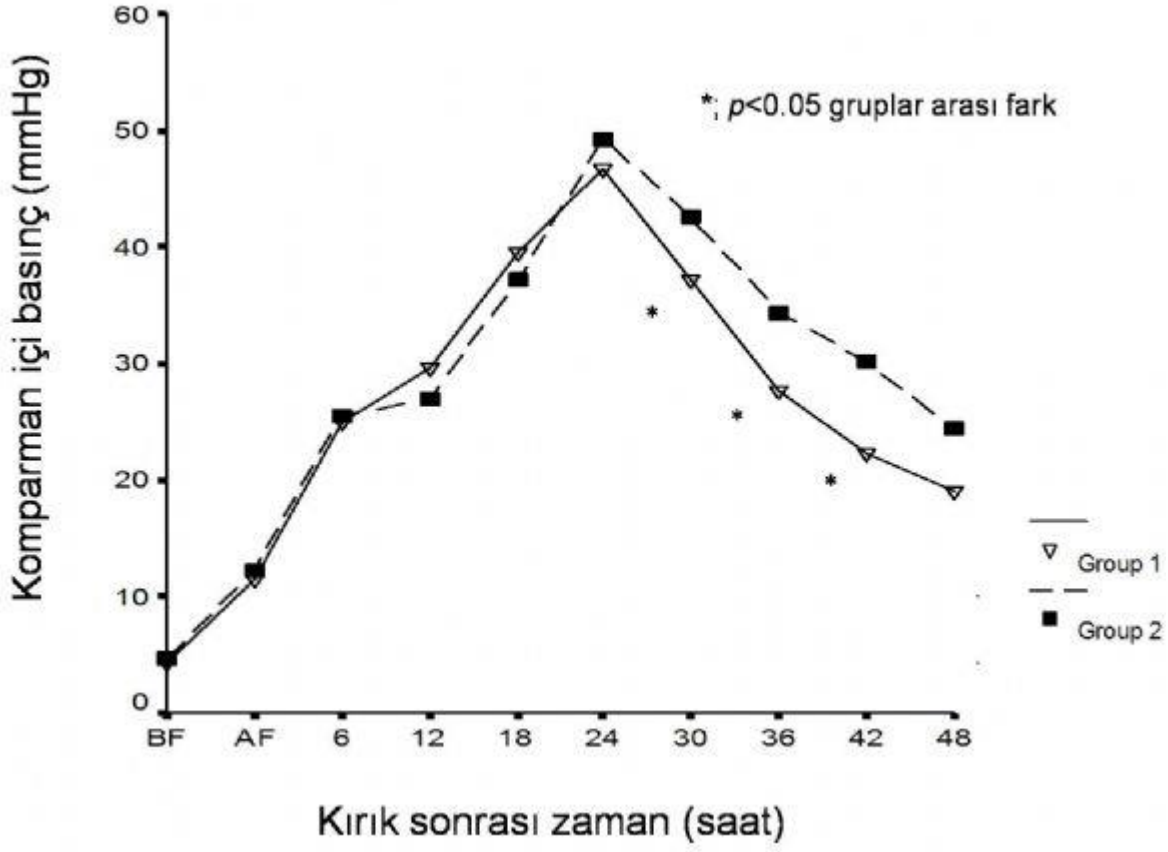
KİB değerlerinde her iki grup içinde önemli farklar vardı ($p<0.001$). Ayrıca, her iki grupta KİB değerleri ameliyat sonrasındaki ilk 24 saatte önemli derecede artarken, ikinci 24 saatte azalmıştı. En önemlisi de, İSF grupta KİB değerleri, İMT gruptakilerine göre, 30, 36 ve 42. saatlerde önemli derecede düşüktü ($p<0.05$).

SONUÇLAR

Tespitten 24 saat sonra, İSF grubundaki KİB değerleri İMT'ye göre daha düşüktü. Bu sonuçlar tibia kırıklarında İSF kullanımının ön kompartmanda ek dekompresyon sağladığını göstermektedir. Bu bulguların ışığında, kompartman sendromu riski taşıyan yüksek riskli tibia kırıklarının tedavisinde İSF uygulamasının tercih edilebileceği öngörülebilir.

Anahtar Kelimeler: Kompartman içi basınç monitarizasyonu, akut kompartman sendromu, İlizarov sirküler fiksator, intramedüller telleme, tibia kırıkları

Grup 1 ve 2 deki kompartman içi basınç değerleri



Kronk Rotator Cuff Tendinit Tedavisinde Proloterapinin Yeri: Randomize Kontrollü Çalışma

Kenan Koca¹, Mehmet Murat Seven², Serkan Akpancar¹, Hüseyin Özkan¹, Yavuz Yıldız²

¹Gülhane Askeri Tıp Akademisi Ortopedi ve Travmatoloji Ana Bilim Dalı,Ankara

²Gülhane Askeri Tıp Akademisi Spor Hekimliği Ana Bilim Dalı,Ankara

Giriş: Bu çalışmanın amacı kronik rotator cuff tendinitli hastalarda proloterapi enjeksiyonlarının etkinliğini göstermektir.

Metod: 84 kronik rotator cuff tendinitli hasta çalışmaya dahil edilerek randomize prospektif ve kontrollü çalışma yapılması planlandı. Hastalar proloterapi (n=44) ve kontrol (n=39) olmak üzere iki gruba ayrıldı. Plantar fasciit grubuna steril şartlarda ultrason eşliğinde proloterapi uygulandı. Kontrol grubuna ise haftada iki seans fizyoterapi protokolü 3 ay süreyle uygulandı. Her iki grup hastaları VAS Görsel ağrı skoru, SPADI Omuz ağrı ve yetmezlik indeksi, WORC Western Ontario Rotatory Cuff indeksi, hasta memnuniyeti ve omuz hareket açıklıkları ile karşılaştırıldı.

Sonuç: 77 hasta çalışmanın tüm aşamalarını tamamlayarak çalışmanın değerlendirme bölümünde incelendi. (Proloterapi=42, kontrol=35) Her iki grupta da grup içi karşılaştırmada bütün değerlendirme periyotlarında enjeksiyon öncesi döneme göre anlamlı değişiklik saptandı. (p<0.001) Gruplar arası karşılaştırmada VAS skorunda tekrarlayan değerlendirme periyotlarında anlamlı değişiklik saptandı.(p<0,001) WORC ve SPADI skorlarında enjeksiyon sonrası 21.gün anlamlı değişiklik saptanmazken 42. ve 90. Gün yapılan değerlendirmede anlamlı fark gözlemlendi. (p<0,001) Prolotherapy grubunda %88 oranında hasta (n=37) mükemmel ve iyi derecede memnuniyet bildirirken, fizyoterapi grubunda bu oran % 37 (n=13) olarak değerlendirilmiştir.

Çıkarımlar: Proloterapinin kronik kronik rotator cuff tendiniti tedavisinde basit uygulanabilen etkili ve güvenli bir tedavi yöntemi olduğunu düşünmekteyiz.

Anahtar Kelimeler: kronik rotator cuff tendiniti, proloterapi, Randomize Kontrollü Çalışma

[S31][Genel Ortopedi]**Ağrı ve inflamasyonun baskılanmasında sıkça reçete edilen aril asetik asit ve fenilalkanoik asit türevlerinin kondrosit diferansiyasyon ve proliferasyonuna etkisi var mıdır?**

İbrahim Yılmaz¹, Seyit Ali Gümüştas², Ahmet Güray Batmaz³, Duygu Yaşar Şirin⁴, Mehmet İşyar³, Akın Uğraş³, Kadir Öznam³, Mahir Mahiroğulları⁵

¹Sağlık Bakanlığı, Farmakovijilans, Materyovijilans ve Akılcı İlaç Kullanım Bölümü, Tekirdağ

²Sağlık Bakanlığı, Türkiye Kamu Hastaneleri Birliği Genel Sekreterliği, Tekirdağ

³İstanbul Medipol Üniversitesi Tıp Fakültesi, Ortopedi ve Travmatoloji Anabilim Dalı, İstanbul

⁴Namık Kemal Üniversitesi Fen Edebiyat Fakültesi, Moleküler Biyoloji ve Genetik Anabilim Dalı, Tekirdağ

⁵Memorial Ataşehir Hastanesi, Ortopedi ve Travmatoloji Kliniği, İstanbul

Ağrı ve inflamasyon gibi semptomlara engel olmak için steroid yapıda olmayan, analjezik etkilere sahip oral, enjektele ve topikal yoldan kullanılabilen antiinflamatuvar ilaçlar sıkça reçete edilmektedir. Ancak bu ilaçların çoğu organik asit yapısındadır ve plazma proteinlerine yüksek oranlarda bağlanır. pH'nın düşük değerlerde olduğu inflamasyonlu dokuların, plazma proteinlerine daha geçirgen olması sonucunda, nonsteroidal antiinflamatuvar ilaçlar (NSAII)'in buralarda toplanmasını kolaylaştırıcı faktörler oluşmaktadır. Çünkü ortamın pH'sı azaldıkça ilacın yağda çözünür iyonize olmayan kısmı artar, böylece hücre membranlarının lipid yapısı ile ilacın ilişkisi artmaktadır. İnflamasyon esnasında zaten asidik pHya sahip ortamın, NSAII'in kullanımı ile daha da asidikleşecek olan pH'ya ek olarak, kırık yapı ve yıkımını etkileyen inflamatuvar mekanizmaların oluşum döngüleri içerisinde yer alan başta sitokinler olmak üzere bir çok eklem ve sinoviyal mediyatörü etkilediği aşikar olmasına rağmen, henüz kimse bu ilaçların kondrotoksitesine yönelik hücresel tabanlı bir çalışma gerçekleştirmemiştir.

Literatürde ilk olan bu çalışmada, klinikte en çok kullanılan aril asetik asit ve fenilalkanoik asit türevi NSAII'in, insan primer kondrosit kültürlerinin proliferasyon ve diferansiyasyonu üzerine etkilerinin moleküler düzeyde incelenmesi amaçlandı.

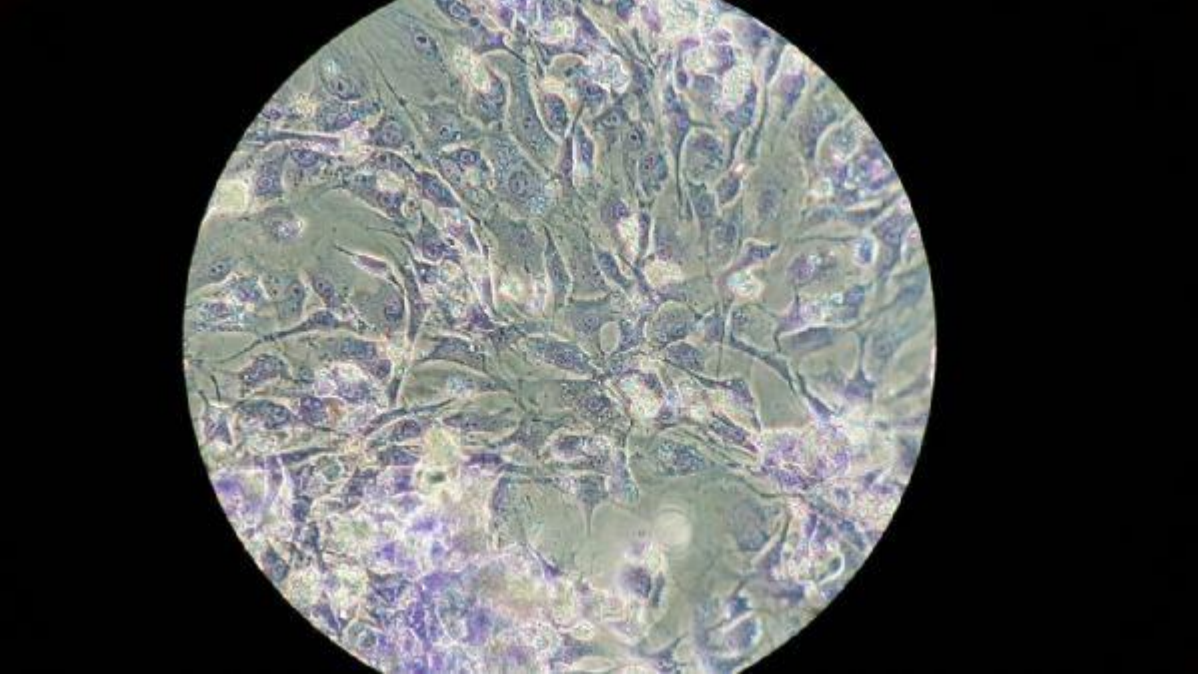
Farmakolojik ajanların uygulanmadığı örneklerin yer aldığı kontrol grubu dahil, ilaçların uygulandığı çalışma gruplarını oluşturan primer hücre kültürleri kullanıldı (Şekil 1). Tüm gruplarda yer alan örnekler, 0h, 24h, ve 48h zaman dilimlerinde; MTT hücre canlılık, toksisite ve proliferasyon testi ile insan prekondrosit öncüsü, stage-spesifik embriyonik antijen-1protein komponentine ait ifade düzeyleri, spektrofotometrik düzeyde ölçülünerek karşılaştırıldı. Eş zamanlı olarak; örnekler için yüzey morfolojileri invert ışık ve çevresel taramalı elektron mikroskopileri kullanılarak moleküler düzeyde karşılaştırıldı. Gruplar arası karşılaştırmalarda farklılıkları belirlemek için varyans analizi ve ortalamalar arasındaki farkın birbirinden önemli derecede farklı olduğunu söyleyebilmek için Tukey HSD metodu (%95 güven aralığında) kullanıldı. Alfa anlamlılık değeri <0.01 olarak belirlendi.

Proliferasyon ve diferansiyasyonun kontrol grubuna göre *–round shape-* özellik gösterdiği ve bu sitotoksitenin istatistiksel olarak anlamlı olduğu raporlandı (p=0.000).

Klinikte bu türevde ilaçları reçete ederken, çok dikkatli olunması gerektiğinin önemi ivedi bir şekilde vurgulanmalıdır.

Anahtar Kelimeler: Aril asetik asit, fenilalkanoik asit, kondrotoksite, proliferasyon, stage-spesifik embriyonik antijen-1

Kontrol grubuna ait sağlıklı proliferasyon göstergesi



Eklem içi uygulanan propolisin deneysel osteoartrit modeli üzerindeki etkisi

Mehmet Emre Baki¹, Murat Özcan¹, Gökçen Kerimoğlu², Mustafa Önder¹, Kübra Akbulut³

¹Karadeniz Teknik Üniversitesi, Ortopedi ve Travmatoloji Ana Bilim Dalı, Trabzon

²Karadeniz Teknik Üniversitesi, Histoloji ve Embriyoloji Ana Bilim Dalı, Trabzon

³Karadeniz Teknik Üniversitesi, Biyokimya Ana Bilim Dalı, Trabzon

Amaç:

Eklem içi uygulanan propolisin ratlarda medial menisektomi sonrası oluşturulan osteoartrit modelinde kıkırdak doku üzerindeki etkisinin değerlendirilmesi amaçlanmıştır.

Yöntem-Gereçler:

Çalışmada 21 adet Sprague Dawley cinsi dişi rat kullanılmıştır. Ratlar artrotomi, SF ve propolis olmak üzere yedişerli 3 gruba ayrıldı. Artrotomi grubundaki ratların sağ dizlerine sadece artrotomi uygulandı, eklem kapatıldıktan sonra bu gruptaki ratlara deney sonuna kadar herhangi bir işlem uygulanmadı. SF ve propolis gruplarındaki ratların sağ dizlerine ise deneysel osteoartrit modeli oluşturmak için artrotomi sonrası medial menisektomi uygulandı. Cerrahi işlem sonrası ratlar ayrı kafeslere koyuldu ve harekete izin verildi. Cerrahi sonrası 3, 4 ve 5. haftalarda SF grubundaki ratların sağ dizlerine 0.1 ml serum fizyolojik, propolis grubundaki ratların sağ dizlerine ise 0.5 mg/ml konsantrasyonunda 0.1 ml propolis enjekte edildi. Altıncı hafta sonunda tüm ratlar öldürülerek sağ dizleri alındı. Fiksasyon ve dekalsifikasyon işlemi sonrası tibia medialinden uygun kesitler alındı. Kesitler Safranin-O-Fast Green boyası ile boyandıktan sonra histolojik olarak Mankin skorlama sistemine göre değerlendirildi.

Bulgular:

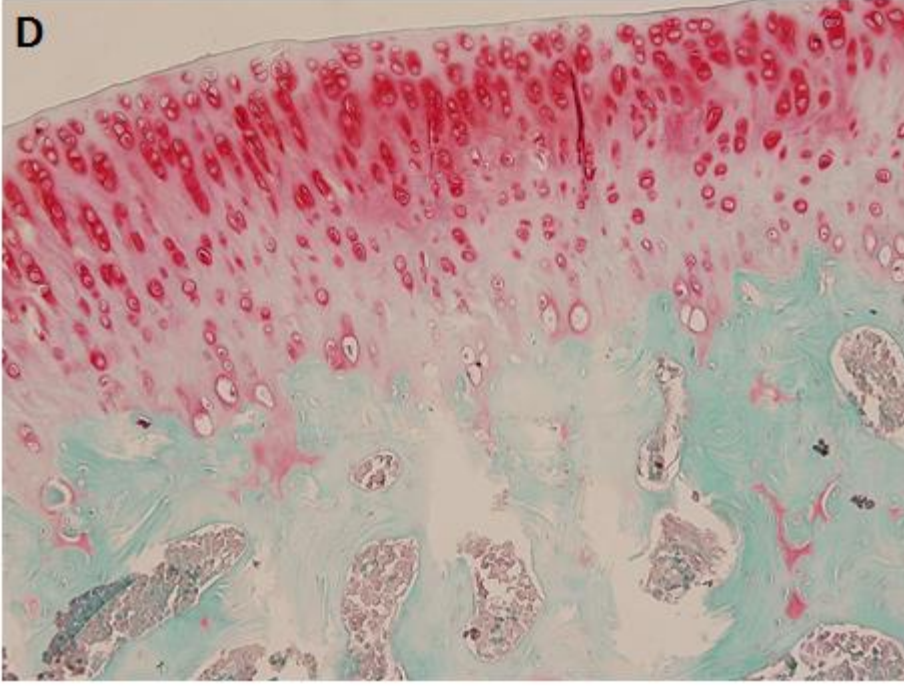
Grupların ortalama histolojik skorları hesaplandığında; artrotomi grubunun 0.57, SF grubunun 10.1, propolis grubunun ise 5.57 puan olduğu görülmüştür. Propolis grubu ve SF grubunun toplam Mankin skorları karşılaştırıldığında propolis grubunun skorlarının SF grubunun skorlarına göre istatistiksel olarak anlamlı derecede düşük olduğu görülmüştür (p<0.001). Propolis ve SF grupları artrotomi grubu ile karşılaştırıldığında ise artrotomi grubunun toplam Mankin skoru her iki gruba göre de istatistiksel olarak anlamlı derecede düşük çıkmıştır (p<0.001).

Sonuçlar:

Yapılan bu deneysel çalışmada rat dizlerine uygulanan medial menisektomi sonrasında literatürle uyumlu deneysel osteoartrit modeli oluşturulabildiği görülmüştür. Eklem içi uygulanan propolisin rat dizinde oluşturulan deneysel osteoartrit modelinde kıkırdak koruyucu etkisinin olduğu gösterilmiştir.

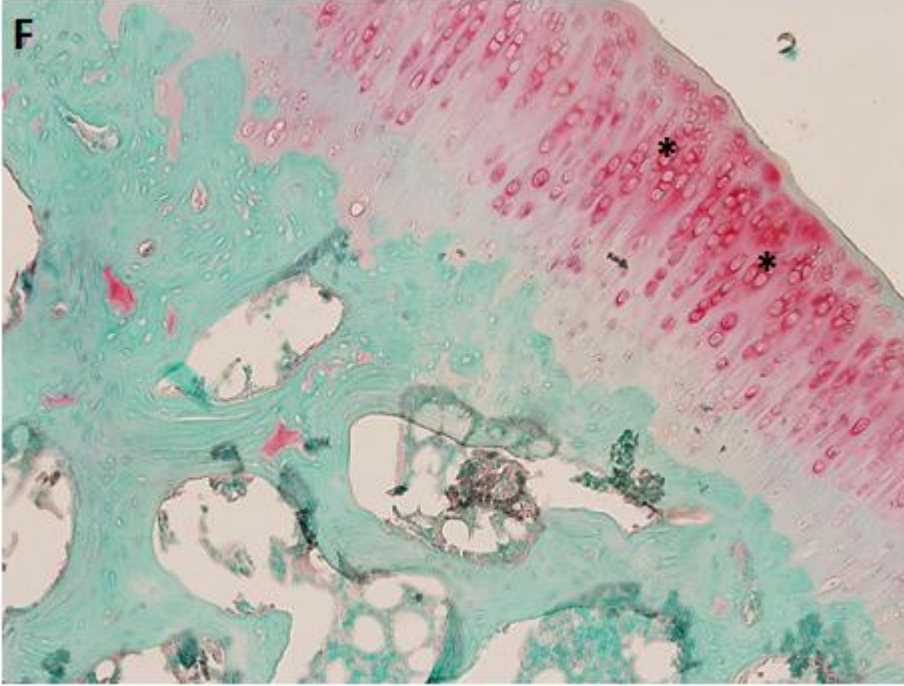
Anahtar Kelimeler: Osteoartrit, Propolis, Kıkırdak, Rat

Artrotomi



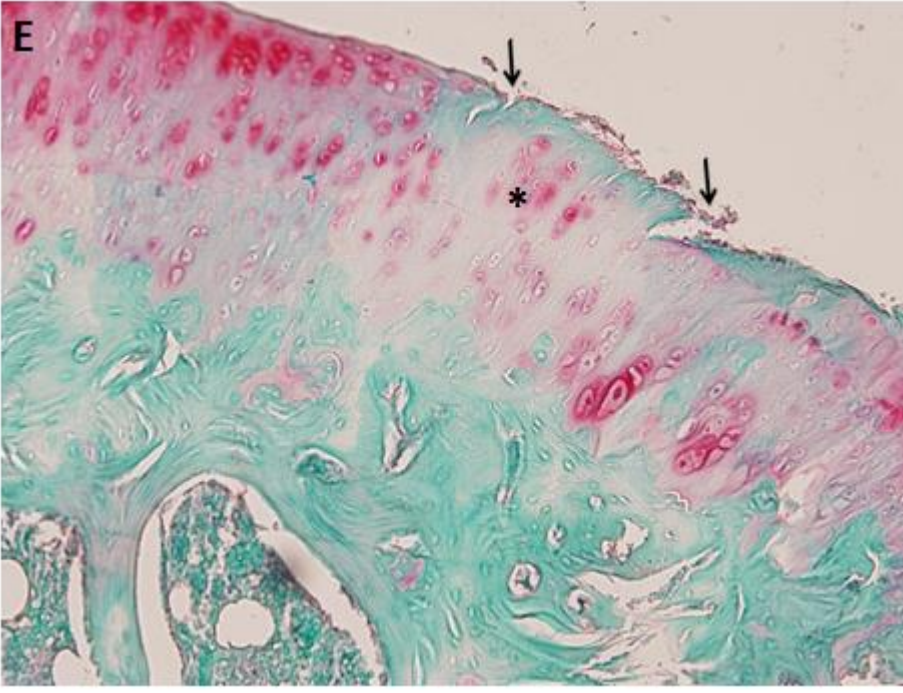
Artrotomi grubunda(D) eklem yüzeyi ve hücreler normal görünümde izleniyor.

Propolis



İntraartiküler propolis grubunda(F) safranin O ile boyanmada azalma ve hücrelerde gruplaşmalar(yıldız) olmakla beraber; eklem yüzeyinin normale yakın olduğu dikkati çekmekte.

SF



Serum fizyolojik grubunda (E) hem eklem yüzeyinde yarıklar(ok) hem de hücrelerde gruplaşmalar(yıldız) görülmekte.

Ahmet Onur Akpolat, Sinan Karaca, Mehmet Çetin

Fatih Sultan Mehmet Eğitim ve Araştırma Hastanesi

Giriş:

Ortopedi ve Travmatoloji polikliniğinden randevu alıp gelen hastaların bir kısmının ise ortopedik rahatsızlığının olmadığı gözlemlenmiştir. Randevunun yanlış alınması gerçek ortopedik rahatsızlıkları olan hastaların Ortopedi ve Travmatoloji polikliniğine başvurusunu geciktirmekte hastaların tedavi ve takip sürelerini etkilemektedir.

Bu çalışmanın amacı, Ortopedi ve Travmatoloji Kliniği poliklinik çalışmalarının toplum tarafından nasıl anlaşıldığını anlamak, eğitim durumu ile Ortopedi ve Travmatoloji algısı arasında bir korelasyon olup olmadığını tespitini yapmak amacıyla yapılan bir anket çalışmasıdır.

Metod:

Araştırma kesitsel bir araştırmadır. Bu çalışmaya Kasım 2015 - Ocak 2016 tarihleri arasında hastanemiz ortopedi polikliniğine başvuran hastalar arasından ankete katılmayı kabul eden 500 hasta dahi edilmiştir. Ankette her hangi bir yönlendirici soru bulunmamaktadır. Sorulan soruların 7 tanesi ortopedik patoloji olup diğer 11 soru ise ortopedi dışı rahatsızlıklardır. Bu 11 adet soru seçimi ise ortopedi polikliniğine başvuruda karşılaştığımız en sık yanlış gelme nedenleridir. Elde edilen veriler SPSS programı ile analizler yapılmıştır.

Sonuçlar:

Bizim klinik gözlemlerimizde hastaların insan vücudunda bulunan neredeyse tüm kemik kırklarının ve her türlü eklem rahatsızlıklarının, bacaklarda olan damarsal hastalıkların tedavisinden Ortopedi ve Travmatoloji bölümünün sorunlu olduğu algısı bulunmaktadır. Bu düşünce elde edilen verilerle de desteklenmektedir. Bunun yanılının düzeltilmesi ve hastaların ilgili dallara yönlendirilmesi gerekmektedir. Bu yüzden eğitim düzeyi ayırt ekmeksizin topluma, poliklinikte yönlendirme hizmetleri veren kişilere v.b. Ortopedi ve Travmatoloji bölümünün tanı ve tedavisi içerisinde hangi rahatsızlıkların neler olduğunu konusunda bilgilendirilmesi gerektiği kanaatindeyiz.

Anahtar Kelimeler: Ortopedi, anket, Toplum, Eğitim

[S34][Genel Ortopedi]**Semptomatik yavaş etkili kondroprotektif ilaçların sistematik değerlendirilmesi**

Seyit Ali Gümüştas¹, İbrahim Yılmaz², Kadir Öznam³, Mehmet İşyar³, Olcay Güler³, Aliye Yıldırım Güzelant⁴, Mahir Mahiroğulları⁵

¹T.C. Sağlık Bakanlığı, Kamu Hastaneleri Birliği Genel Sekreterliği, Tekirdağ

²T.C. Sağlık Bakanlığı, Farmakovijilans, Materyovijilans ve Akılcı İlaç Kullanım Birimi, Tekirdağ

³İstanbul Medipol Üniversitesi Tıp Fakültesi, Ortopedi ve Travmatoloji Anabilim Dalı, İstanbul

⁴Namık Kemal Üniversitesi Tıp Fakültesi, Fiziksel Tıp ve Rehabilitasyon Anabilim Dalı, Tekirdağ

⁵Memorial Hastanesi, Ortopedi ve Travmatoloji Kliniği, İstanbul

Amaç: Yaşamın tüm evrelerinde, her yaş grubunda gelişebilen ve eklem bölgelerinde osteokondral hasarlarla sonuçlanan hastalıklara rastlanmaktadır. Bu hasarın onarılabilmesi için güncel tedavi modaliteleri içerisinde genellikle; hastanın ağrısını yok etmek, hasarın olduğu mevcut ekleme ait hareket kısıtlılığını ortadan kaldırmak ve yaşam kalitesini artırmaya yönelik tedavileri tercih edilmektedir. Bu amaçla Amerika Birleşik Devletleri dâhil birçok ülkede ilaç sınıfına sokulmamış, nutrisyonel gıda takviyesi olarak sınıflandırılan, semptomatik yavaş etkili farmakolojik ajanlar, klinikte yoğun olarak kullanılmaktadır. Bu araştırmada; kontrole tabi tutulmayan ve sık reçete edilen bu ilaçların, farmakolojik etki mekanizması ve uygulama kombinasyonlarının yanında, klinikte meydana gelen yan veya advers etki profillerinin öneminin hatırlatılabilmesi amacı ile gerçekleştirildi.

Metod: Elektronik veri tabanlarında dil kısıtlaması olmadan, 1956-22 Ocak 2016 tarihleri arasında, US National Library of Medicine National Institutes of Health (NLM) (PubMed), Embase, OVID, Cochrane Library'de konuyla ilgili klinik çalışmalar ve dökümanlar anahtar kelimeler kullanılarak tarandı. Tanımlayıcı istatistiklere ait verilerin değerlendirilmesi ortalama±standart sapma veya frekans (%) şeklinde gösterildi.

Bulgular: Gerçekleştirilen ilk tarama sonuçlarında 1502 adet çalışma potansiyel olarak ilişkili bulunmuştur. Klinik olmayan 1277 adet çalışma elendikten sonra 225 adet makalenin tam metinleri incelendiğinde, araştırmaya dahil edilme kriterlerini karşılayan (kontrollü, kör, randomize ve/veya karşılaştırmalı) herhangi bir araştırmaya literatürde rastlanmamıştır. Farklı molekül ağırlıklı olan hyalurononların klinik olarak test edilmediği raporlandı. Glukoz toleransına dikkat edilmediği gözlemlendi. Mineral toksikasyonuna dikkat edilmediği anlaşıldı. Özellikle enjeksiyonlardan sonra oluşturabileceği risklerin göz ardı edilebildiği gözlemlendi.

Çıkarım: Semptomatik yavaş etkili kondroprotektif ilaçların kullanılması sonucunda “boşuna mı cerrahiye erteliyoruz?” sorusuna acil yanıt aranmalıdır.

Anahtar Kelimeler: Avokado ve soya fasülyesi ekstraktı, diaserein, glukozamin sülfat, hyaluronik asit, kondroitin sülfat

[S35][Omurga]**Erken Başlangıçlı Skolyozlarda Dual Growing Rod Tekniğinin Uygulanması**

¹Özel Kuru Sincan Hastanesi, Ortopedi ve Travmatoloji Kliniđi, Ankara

²Özel Acıbadem Bakırköy Hastanesi, Ortopedi ve Travmatoloji Kliniđi, İstanbul

³Ankara Eđitim ve AraŐtırma Hastanesi, Ortopedi ve Travmatoloji Kliniđi, Ankara

⁴Őereflikoçhisar Devlet Hastanesi, Ortopedi ve Travmatoloji Kliniđi, Ankara

⁵Muđla Sıtkı Koçman Üniversitesi, Ortopedi ve Travmatoloji Kliniđi, Muđla

GiriŐ: Erken baŐlangıçlı skolyozların cerrahi tedavisi, pediatrik omurga cerrahisinin en zor konularından birisidir. ÇalıŐmanın amacı çift uzatılabilir rod tekniđinin güvenliđini ve etkinliđini prospektif olarak araŐtırırken, omurga eđriliđindeki düzelme ve bunun sürdürülebilirliđinin, omurga büyüme oranlarının ve akciđer hacimlerindeki farklılıđın deđerlendirilmesidir.

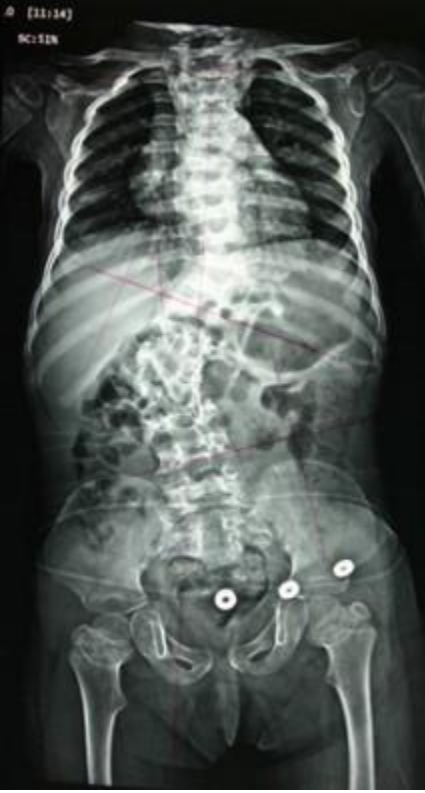Yöntem: Temmuz 2009-Ocak 2012 arasında 27 hasta (11 erkek-16 kız) kliniđimizde füzyonsuz çift uzatılabilir rod tekniđiyle opere edilmiŐlerdir. Hastaların tanıları 10 juvenil, 2 infantil idiopatik, 14 konjenital ve 1 nöromüsküler skolyozdur. Proksimal ve distalde pedikül vidaları fiksasyon için kullanılarak 6 ayda bir düzenli uzatıldı. Bütün hastaların ameliyat öncesi, sonrası ve her uzatmadan önce ve sonra majör eđriliđin Cobb açısı, Kifoz açısı, T1-S1 mesafesi, SAL oranı, koronal- sagittal balans ve boy ölçümleri yapıldı.

Sonuçlar: Ortalama yaŐ 5,9 yaŐ (1,3-10,9), ortalama takip süresi 22,6 aydır (11-40). Ortalama uzatma sayısı hasta başına 2,9'dur (1-5). Uzatmalar arası ortalama süre 6,6 aydır.(5,6-10,8) Major eđriliđin Cobb açısı preinitial 50,6°(16°- 86°), postinitial 21,7°(0°- 46°), son takipte ise 16,9°(0°- 36°) ölçülmüŐtür ve deđiŐim anlamlı bulunmuŐtur(p< 0,005). Major Cobb açısındaki düzeltme oranı postinitial %57,1 iken son takipte %66,6' dır. Kifoz açısı preinitial 46,1°(6°- 98°), postinitial 25,6° (6°- 66°) iken (p< 0,005), son takipte 26,2° (8°- 60°) ölçülmüŐtür (p=0,496). Kifoz açısındaki korreksiyon postinitial % 44,4 iken, son takipte % 43,2 dir. Ortalama T1-S1 mesafesi preinitial 258,7 mm (173- 341), postinitial 283,9 mm (198- 362) ve son takipte 303,9 mm (212- 386) ölçülmüŐtür ve artış anlamlı olarak bulunmuŐtur (p<0,005). T1- S1 mesafesinde ortalama artış 2,39 cm/yıl olarak hesaplanmıŐtır. SAL oranı preinitial 0,893, postinitial 0,953 ve son takipte 0,979 olarak hesaplanmıŐtır ve artış anlamlıdır (p<0,005). Hiçbir hastaya final füzyon uygulanmadı. 105 prosedürde toplam 6 komplikasyon (% 5,7) görüldü: 4 implant iliŐkili ve 2 yüzeysel yara enfeksiyonu. Nörolojik komplikasyon hiçbir hastada görülmeydi.

Sonuç: Proksimal ve distalde pedikül vidaları kullanılarak uygulanan çift uzatılabilir rod tekniđi, seçilmiŐ erken baŐlangıçlı skolyoz hastalarında güvenli ve etkin bir tedavi seçeneđidir.

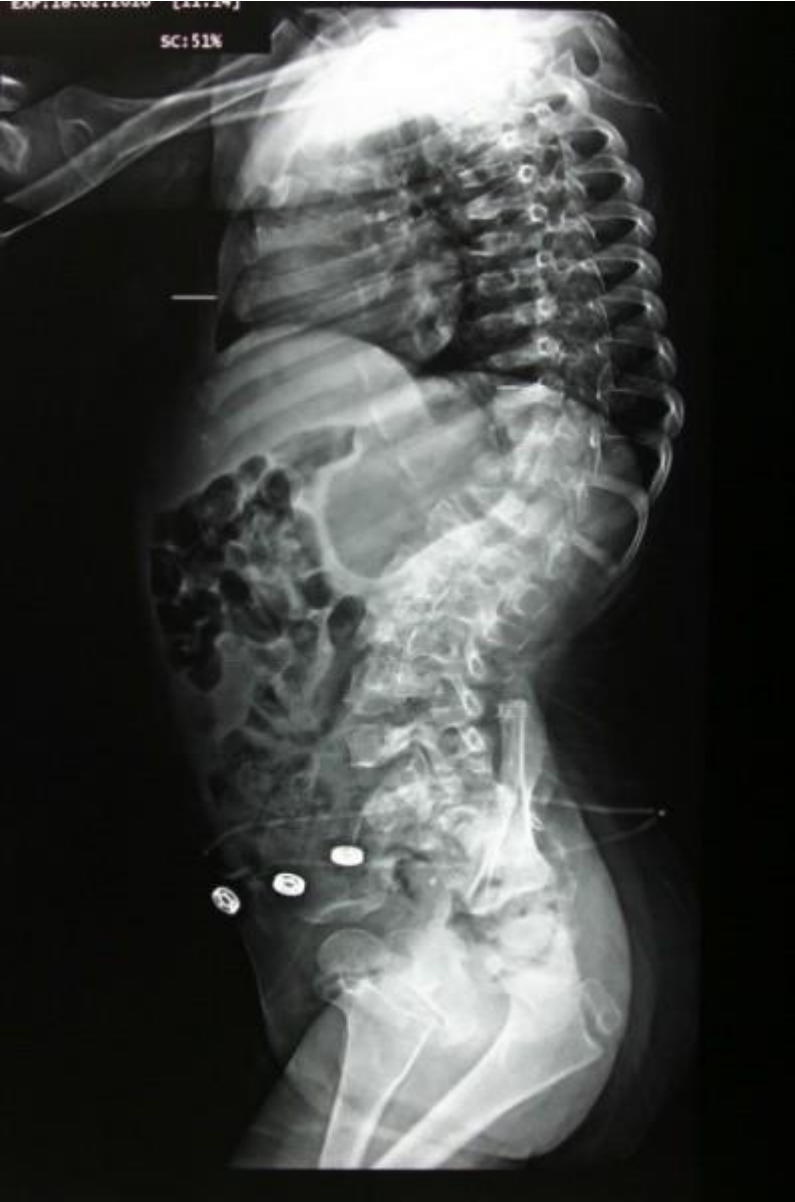Anahtar Kelimeler: erken baŐlangıçlı skolyoz, çift uzatılabilir rod, sagittal ve koronal balans

Resim-1



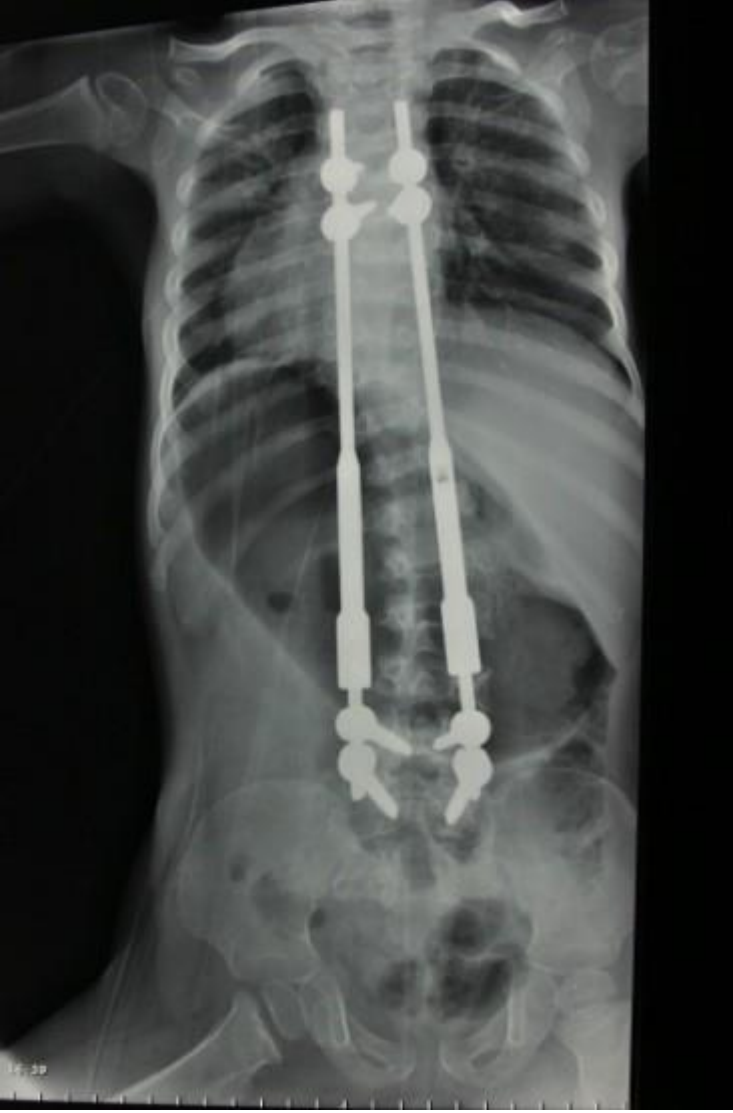2,6 yaş,konjenital skolyozlu kız hasta, preop. PA grafi

Resim-2



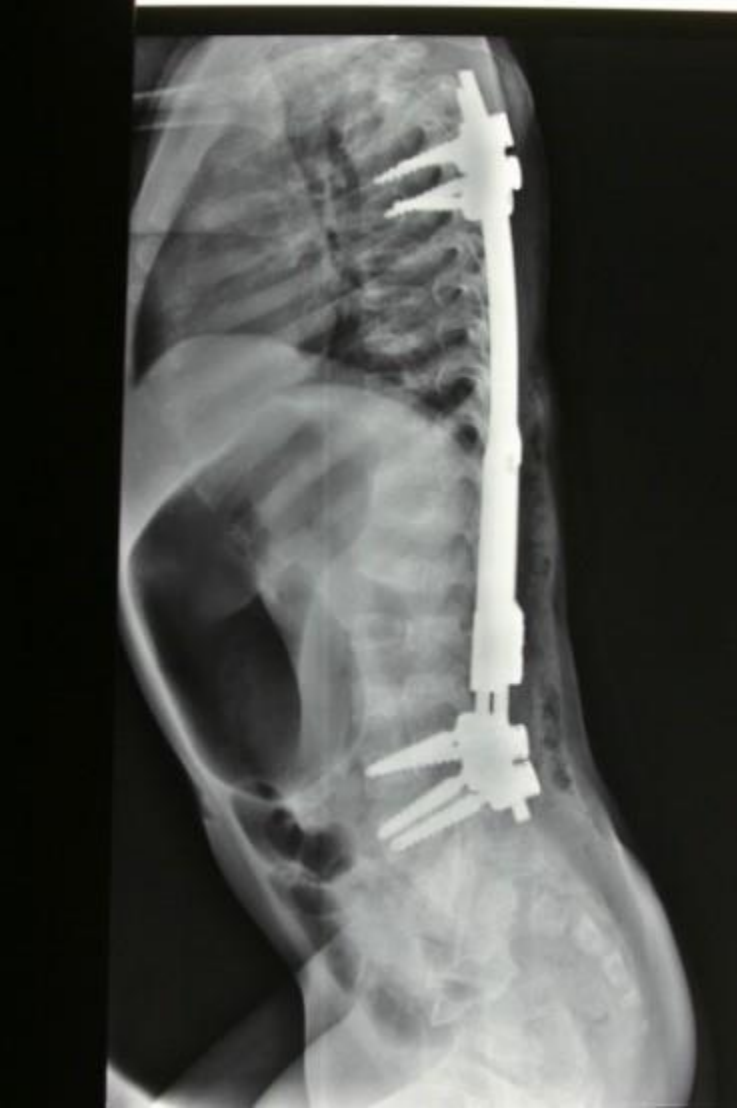2,6 yaş,konjenital skolyozlu kız hasta, preop. yan grafi

Resim-3



2,6 yaş,konjenital skolyozlu kız hasta, postop. PA grafi

Resim-4



2,6 yaş,konjenital skolyozlu kız hasta, postop. yan grafi

[S36][Travma]**A comparison of different conservative treatment methods in clavicular mid-shaft fractures: length measurement and functional results**

Özğür Karaman, Baransel Saygı

Fatih sultan mehmet eğitim ve araştırma hastanesi istanbul

Amaç: deplase klavikula mid-shaft kırıklarında farklı konservatif tedavi yöntemlerinin klavikula uzunluğuna etkisinin incelenmesi. Klavikula uzunluğundaki değişimin fonksiyonel sonuçlara etkisi

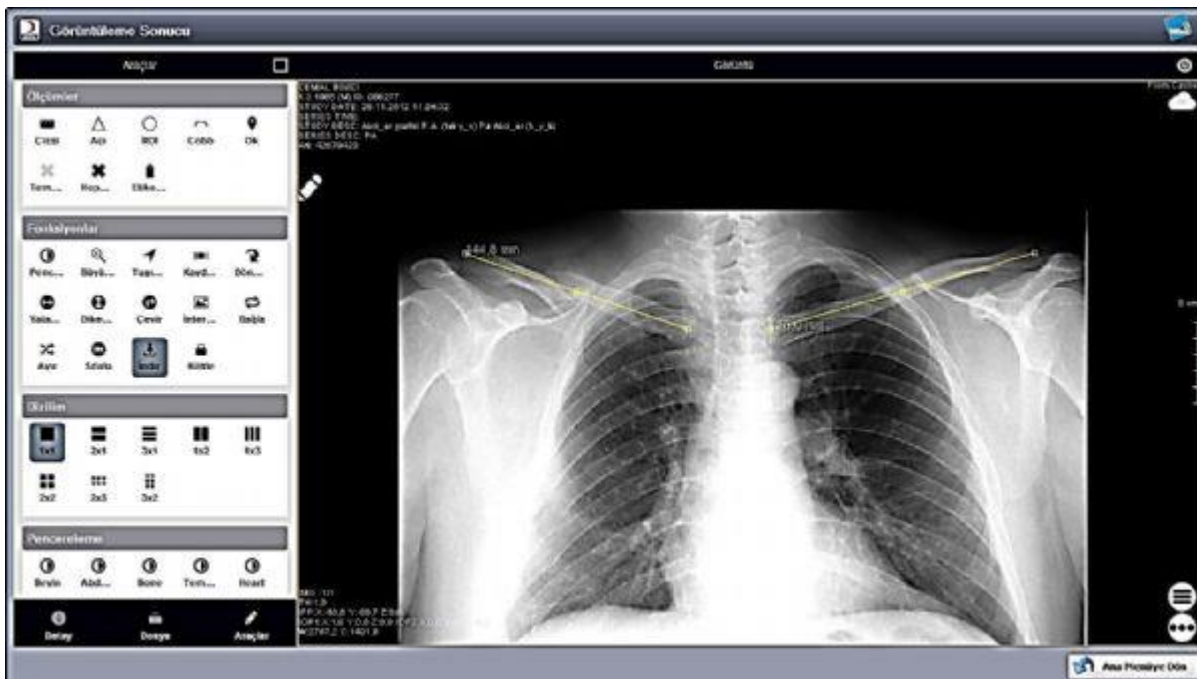
Method: toplam 60 hasta, 23'si basit askısı(simple sling) 27'si sekiz bandajı kullanmıştır. İlk başvuru ve kaynama sonrası çekilen toraks AP direk radyografi de uzunluk ölçümleri karşı klavikulaya göre yüzde(%) olarak hesaplanmış ve iki grup arasında klavikula uzunluk ölçümleri değişimleri hesaplanmıştır. kaynama sonrası fizik muayene ve constant omuz skorları hesaplanmıştır. uzunluk ölçümündeki yüzde biriminin fonksiyonel sonuçlara etkisi araştırıldı.

Bulgularlar: iki grup arasında klavikula uzunlukları açısından farklılık yoktur. Omuz askısı kullananlarda kaynama sonrası kısalık $11,68 \pm 3,64$ iken, sekiz bandajı kullananlarda $10,63 \pm 3,78$ 'dir. Kaynama sonrası karşı klavikulaya göre %10,6 kısalık fonksiyonel sonuçları kötü etkilemiştir.

Sonuç: klavikula mid-shaft kırıklarında omuz askısı ve sekiz bandajı tedavi sonuçları benzerdir. Klavikula uzunluğuna etkileri açısından aynıdır. Sekiz bandajı omuz bölgesinde bir germe sağlamada avantajlı değildir.

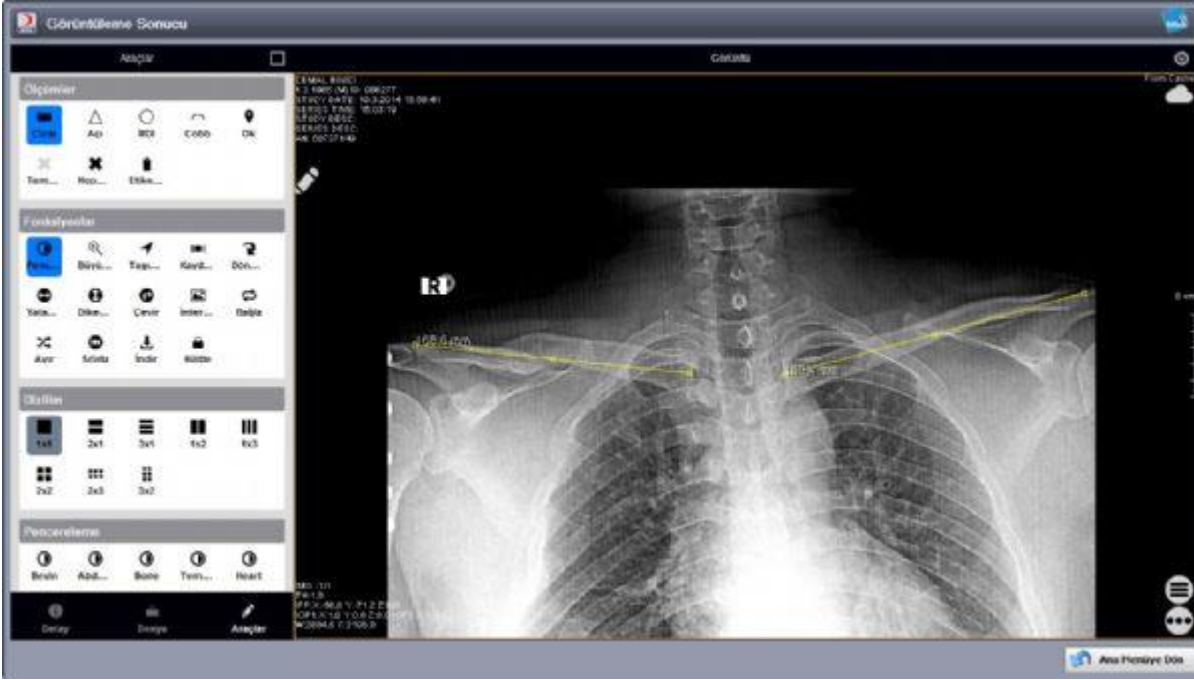
Anahtar Kelimeler: klavikula mid-shaft kırığı, omuz askısı, sekiz bandajı

resim 1



hastanın ilk acil birime geldiğindeki x-ray görüntüsü. Kırık olan sağ taraf klavikulanın sağlam tarafa göre Yüzde(%) olarak formülü: $170-144,8/170*100=14,8$. Hastanın sağlam tarafa göre % 14,8 kısalığı mevcut

resim 2



resim 1 de belirtilen hastanın hastanın kaynama sonrası 13. Ay daki Xray grafisi. Hastanın kısalığı: $(189.4 - 168.6) / 189.4 * 100 = 10,9$ dir

[S37][Travma]**Yaşlı İntertrokanterik Femur Kırıklarında Endoprotez ve Pertrokanterik Fiksator Sonuçlarının Karşılaştırılması**

Ekrem Aydın, Turan Cihan Dülgeroğlu, Hasan Metineren, Burhan Öztürk

Dumlupınar Ün. tıp fak.ortopedi bölümü

Bu çalışmada pertrokanterik kırıklı yaşlı hastalarda retrospektif iki grup olarak endoprotez ve pertrokanterik eksterna fiksator uygulamasının 14 aylık klinik sonuçları değerlendirildi. Endoprotez uygulanmış 28 hasta Grup I, pertrokanterik eksternal fiksator uygulanmış 17 hasta Grup II olarak değerlendirilmeye alındı. İstatistiksel analizler U testi ile yapıldı, $P < 0.05$ anlamlı kabul edildi.

Grup I de ortalama operasyon süresi 45 dk Grup II de 20 dk bulunmuştur. Anlamlı derecede eksternal fiksator uygulama süresi kısadır.

Grup I detoplam hastanede kalış süresi ortalama 14 gün, Grup II de 10 gün bulunmuştur. Eksternal fiksator grubunun ortalama hastanede kalış süresi 4 gün daha kısadır.

Grup I de postoperatif 7 hasta, Grup II de ise sadece 1 hasta postoperatif bir gün yoğun bakımda kalmıştır. Bu fark anlamlı derecede eksternal fiksator grubu lehinedir.

Preop ve postop kan transfüzyonu ihtiyacı Grup I de 14 hastada gerekmiş, Grup II de kan transfüzyonu ihtiyacı olmamıştır. Hasta hemodinamiği açısından eksternal fiksator uygulaması anlamlı derecede daha avantajlıdır.

Postoperatif yatak içinde ekstremitelerini bağımsız hareket ettirme anına kadar geçen ortalama süre Grup I de 24 saat Grup II de 36 saat bulunmuştur. Bu değerler istatistiksel olarak anlamlı bulunmasada klinik gözlemlerimiz eksternal fiksator uygulanan hastaların ekstremitelerini daha erken bağımsız olarak hareket ettirdikleri yönündedir.

Postop yardımla ve destekle ayağa kalkabilme ortalama zamanı her iki grupta 48 saat bulunmuş, iki grup arasında fark görülmemiştir.

Postop ekstremitesine tama yakın yük verme ve destekle, başkalarının yardımı olmadan kısa mesafe yürüebilmeye geçiş zamanı ortalama Grup I de 30 gün Grup II de 45 gün bulunmuştur. Bu süre anlamlı şekilde endoprotez lehinedir.

Yaşlı intertrokanterik femur kırıklarında internal fiksasyon seçenekleri ve endoprotez uygulamalarının yanında, eksternal fiksator de, uygun hasta seçimi ve tekniğine uygun uygulama ile, kısa ameliyat süresi daha az kan kaybı ve kolay uygulanabilirliği ile iyi bir tedavi alternatifi olabilir.

Anahtar Kelimeler: kalça kırığı, pertrokanterik fiksator, eksternal fiksator

Gruplara göre hastaların değişik kriterlere göre klinik değerlendirme sonuçları

Parametre	Grup I	Grup II	p
Ortalama operasyon süresi	45 dk	20 dk	$P < 0.05$

TOTDER 6. ORTOPEDİ VE TRAVMATOLOJİ İSTANBUL BULUŞMASI 2016

Ortalama toplam hastanede kalış süresi	14 gün	10 gün	P<0.05
Kan transfüzyonu gereken hasta sayısı	14 hasta	----	P<0.05
Postop yoğun bakıma alınan hasta sayısı	7 hasta	2 hasta	P<0.05
Postop ortalama ekstremitelerini bağımsız hareket ettirebilme zamanı	36 saat	24 saat	0.05<p<0.10
Ortalama yardımla ve walker ile yürüyebilme zamanı	48 saat	48 saat	P<0.05
Ortalama tam yük verme zamanı	30 gün	45 gün	P<0.05
Postop ilk üç ayda erken komplikasyon (*) gelişen hasta sayısı	4 hasta	3 hasta	p>0.05

(*) Grup I için; Redüksiyon kaybı, Çivi protrüzyonu, çivi yolu enfeksiyonu GrupII için; Dislokasyon, enfeksiyon, erken protez gevşemesi

Femur İntertrokanterik Kırıkların Traksiyon Masasız Supin ve Lateral Pozisyonlarda Tespiti

Esra Demirel¹, Soner Şahin², Mesut Mısırlıoğlu¹

¹Erzurum Bölge Eğitim ve Araştırma Hastanesi, Ortopedi Kliniği, Erzurum

²Soma Devlet Hastanesi, Ortopedi Kliniği, Manisa

Amaç: Bu çalışmanın amacı; traksiyon masası olmadan lateral dekübit ve supin pozisyonlarda, Proksimal Femoral Çivi Antirotasyon (PFN-A) ile tespit uyguladığımız femur intertrokanterik kırıklı olguların ameliyat süreleri, redüksiyon kalitesi ve komplikasyonlarına göre karşılaştırılmasıdır.

Metod: Çalışmaya 61 kadın, 99 erkek olmak üzere toplam 160 hasta dahil edildi. Ortalama yaş 75,9 (dağılım 41-97) idi. Seksen dokuz hastaya lateral dekübit pozisyonunda, 71 hastaya supin pozisyonunda PFN-A uygulandı. Bu hastaların röntgenleri ve dosyaları geriye dönük olarak tarandı. Hastaların Evans ve AO kırık tipleri, ameliyat süreleri, ameliyat sonrasında gelişen komplikasyonları, tip-apeks değerleri, kollodiyafizer açıları, aksiyel redüksiyon aralıkları ve Herman kriterlerine göre helikal bıçağın yerleşimi değerlendirildi.

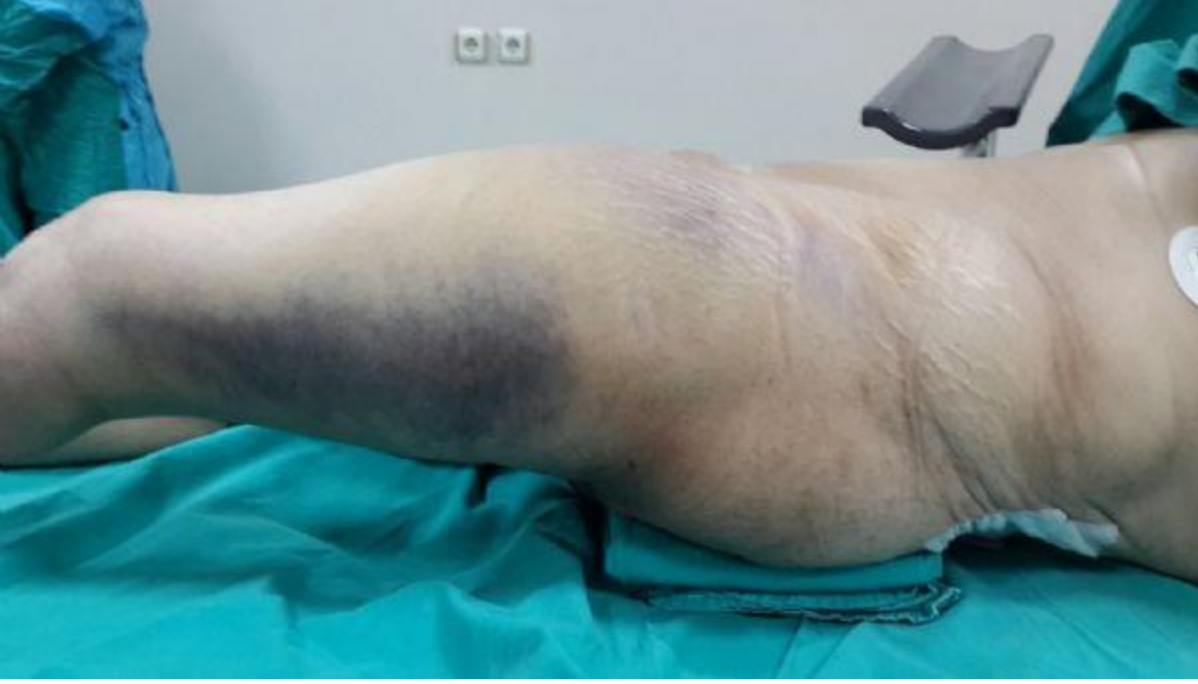Bulgular: Evans'a göre 68 hasta (% 42,5) stabil ve 92 hasta (% 57,5) unstabil kırık olarak değerlendirildi. AO' ya göre 41 hasta (% 25,63) 31A1, 102 hasta (% 63,75) 31A2, ve 17 hasta (% 10,62) 31A3 olarak sınıflandırıldı. Ortalama ameliyat süresi lateral grupta ortalama 60,7±20,2 dakika iken supine grupta 56,4±18,5 dakika olarak bulundu. Ortalama tip-apeks mesafesi, lateral grupta 25,91 mm ve supin grupta 26,11 mm idi. Ortalama kollodiyafizer açı lateral grupta 135,55 derece ve supin grupta 136,92 derece idi.

Ortalama aksiyel redüksiyon aralıkları lateral grupta 4,01mm ve supin grupta 3,84 mm olarak bulundu. Helikal bıçak, lateral grubun % 59,6 sında, supin grubun %49,3 ünde Herman kriterlerine göre güvenilir zonda idi. İki grup arasında ölçülen bu değerlerde istatistiksel olarak anlamlı fark bulunamadı.

Sonuç: Femur intertrokanterik kırıkların tespitinde, traksiyon masası bulunmadığı veya kullanılmadığı durumlarda, hem lateral dekübit, hem de supin pozisyonlarda PFN-A uygulanabilmektedir. Yaptığımız çalışmada iki ameliyat pozisyonu arasında ameliyat süresi, redüksiyon kalitesi, kollodiyafizer açı, tip-apeks mesafesi ve komplikasyonlar açısından anlamlı fark saptamadık.

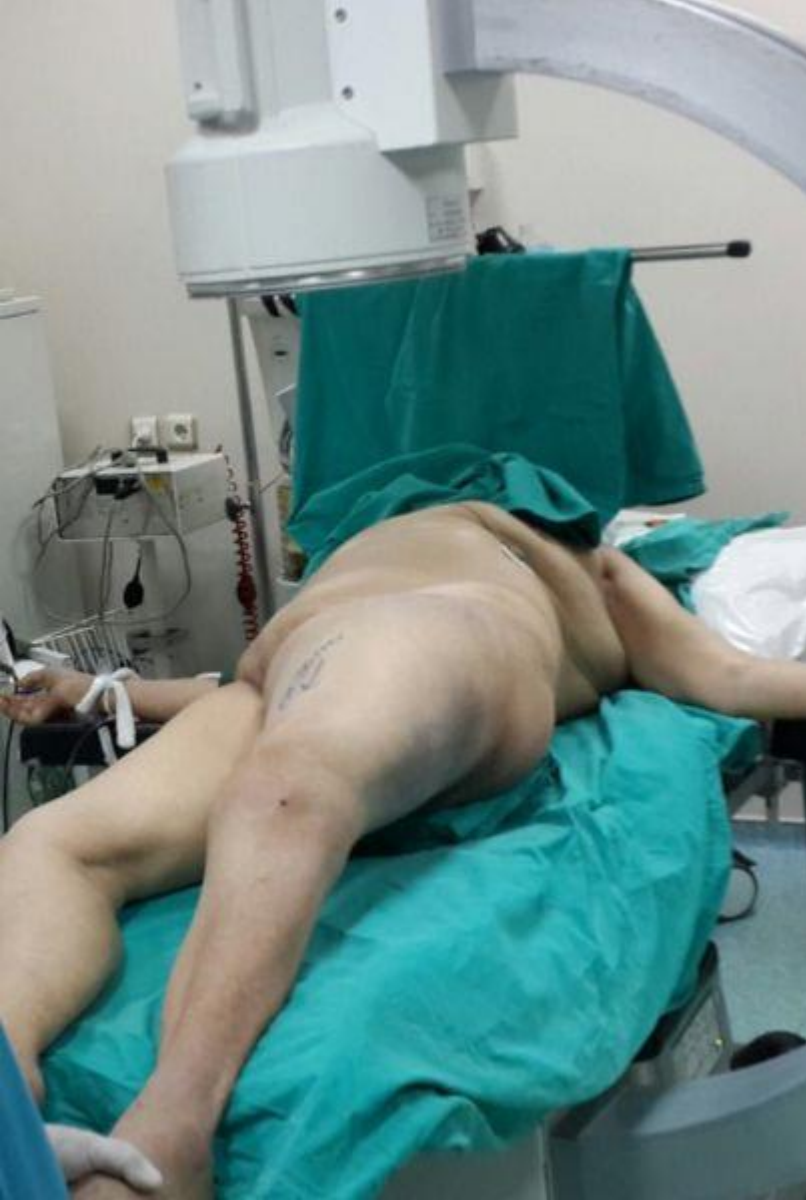Anahtar Kelimeler: traksiyon masasız, intertrokanterik kırık, lateral dekübit, supin

Resim 1



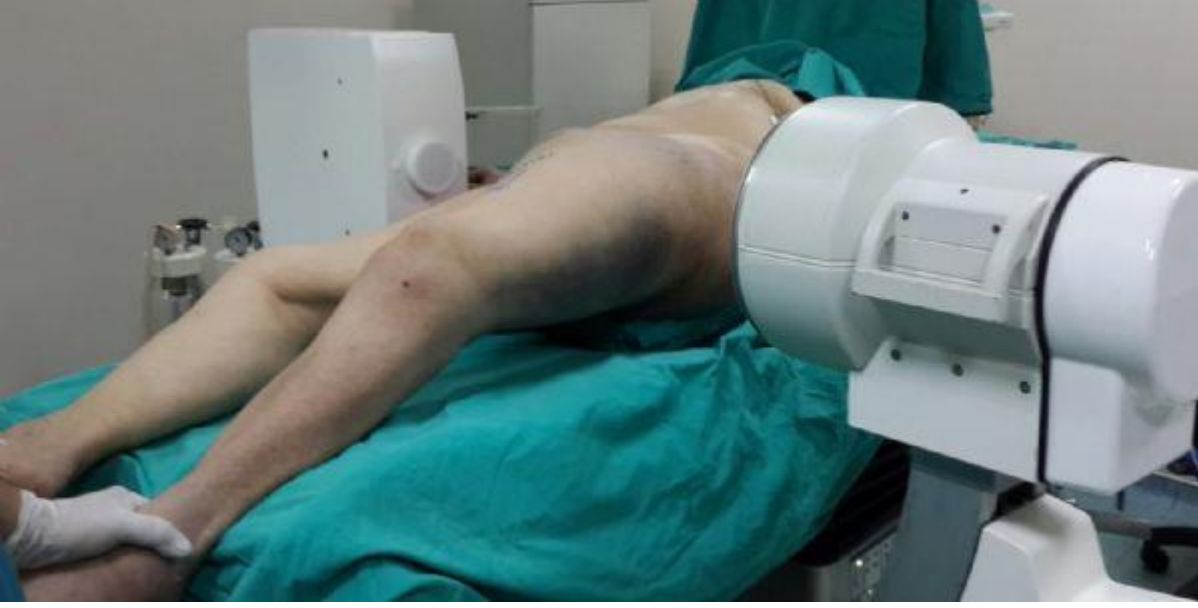Supin Pozisyonda Hastanın Hazırlanması

Resim 2



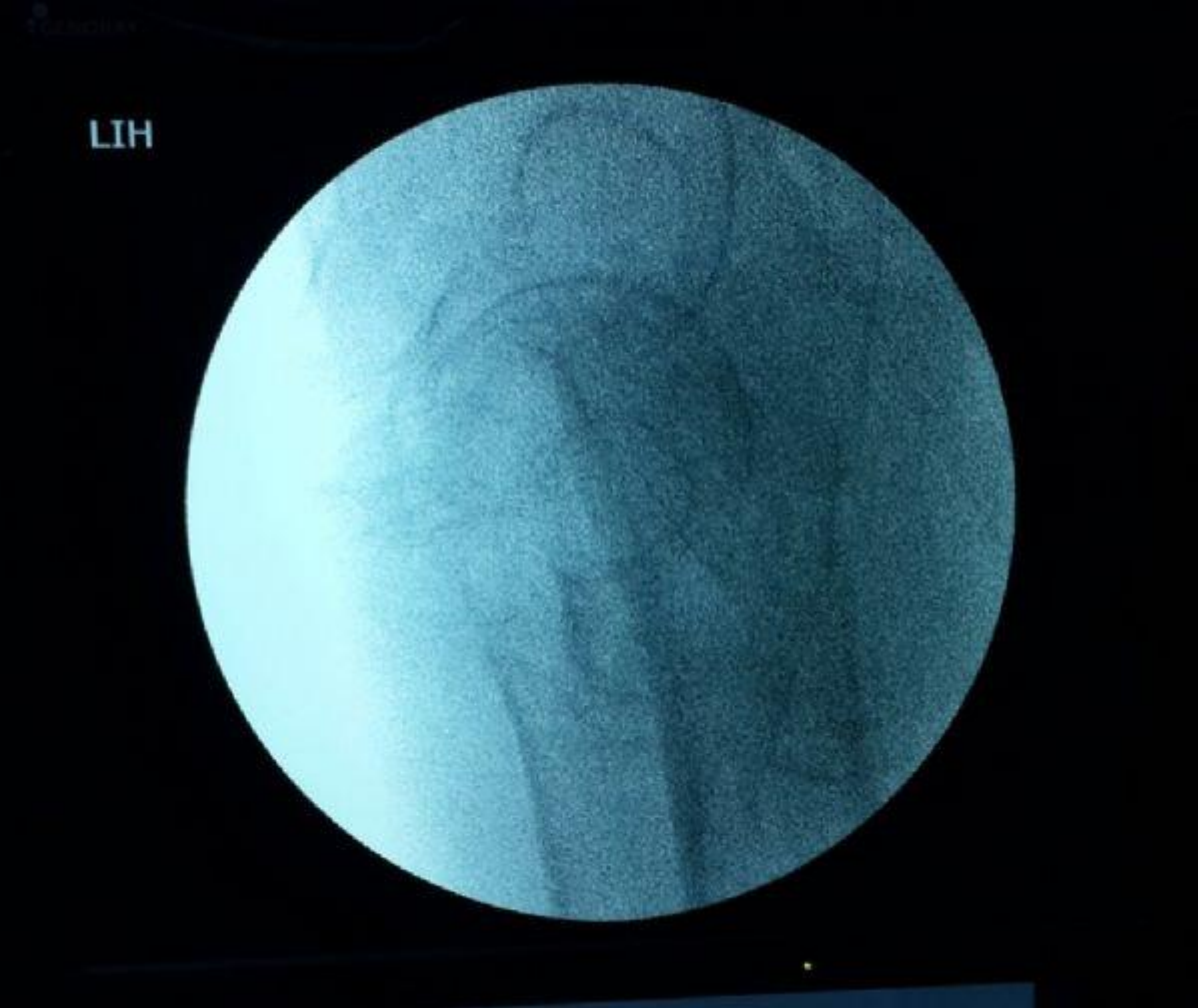Supin Pozisyonda Hastadan Anteroposterior Görüntü Alınması

Resim 3



Supin Pozisyonundaki Hastadan Lateral Görüntü Alınması

Resim 4



Supin Pozisyonundaki Hastadan Alınan Lateral Skopi Görüntüsü

[S39][Travma]

Çocuk humerus şaft kırıklarında konservatif tedavi sonuçlarımız

Tolgahan Atci¹, Hakan Özbay¹, Oktay Adanır¹, Serdar Yüksel², Sever Çağlar¹, Mehmet Ali Baran¹, Yılmaz Eren¹, Mehmet Akif Güleç¹

¹Bağcılar Eğitim ve Araştırma Hastanesi,Ortopedi ve Travmatoloji Kliniği,İstanbul

²Trabzon Kanuni Eğitim ve Araştırma Hastanesi,Ortopedi Kliniği,Trabzon

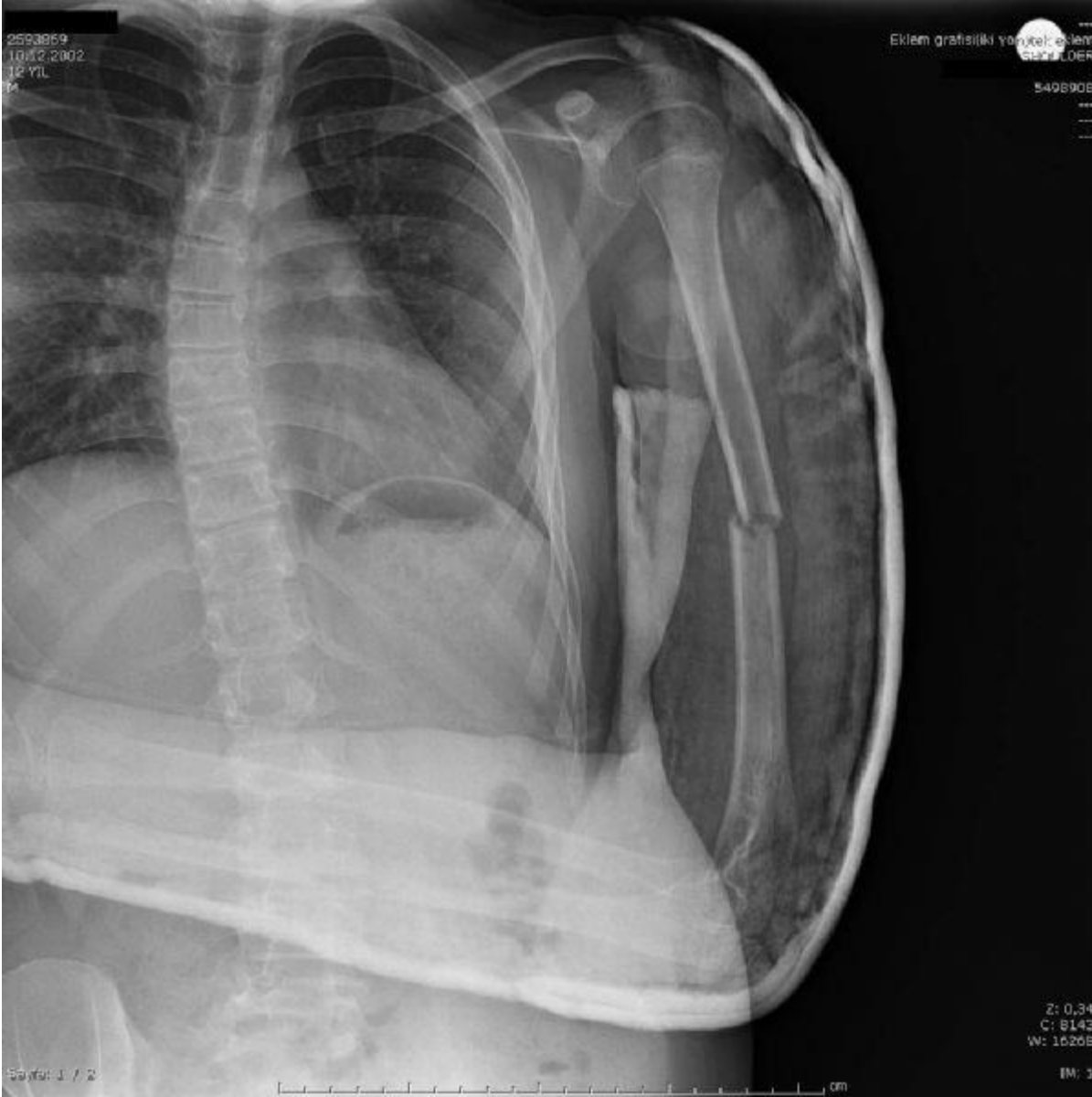
Amaç: Çocuk humerus şaft kırıkları tüm çocuk kırıklarının %2-5,4 ünü oluşturur.En sık 3 yaş altı ve 12 yaş üstü çocuklarda görülür.En yaygın yaralanma mekanizmaları;doğum travması,açık el üzerine düşme,kola direkt travma,çocuk istismarı ve motorlu taşıt kazalarıdır.Çocuk humerus şaft kırıklarında konservatif ve cerrahi tedaviler uygulanabilmektedir.Cerrahi tedavi;açık kırık, vasküler hasarın kırığa eşlik ettiği durumlar,bilateral humerus kırığı,yüzen dirsek,politravma ve konservatif tedavinin başarısız olduğu durumlarda yapılır.Bu tarz komplike olgular haricinde tedavi genel olarak konservatiftir. Kliniğimizde çocuk humerus şaft kırıklarına uyguladığımız konservatif tedaviye ait klinik ve radyolojik sonuçları aktarmayı amaçlıyoruz.

Yöntem-Bulgular: Kliniğimize Aralık 2014-Ocak 2016 tarihleri arasında başvuran yaş ortalaması 5,7(0-15) olan;18'i (%45) kız, 22'si (%55) erkek, 40 AO tip A humerus şaft kırığı değerlendirildi. Travma mekanizması;23 hastada düşme, 11 hastada trafik kazası,3 hastada doğum travması ve 3 hastada kola direkt travma idi.4 hasta politravma olması sebebiyle opere edildi ve çalışmaya dahil edilmedi.Kırıkların 8'i transvers(AO tip A3), 9'u spiral(AO tip A1) ve 19'u oblik(AO tip A2).Aralarında patolojik kırık yoktu.Tamamı manipülasyonla kapalı redükte edilmiş olup U ateli sonrası humerus ön-arka ve transtorasik lateral grafilerle doğrulanmış ve düzenli aralıklarla kontrol edilmişti.6 haftalık tespitin ardından yeterli iyileşme sağlanana kadar spora başlanmaması önerildi.Aileler ilk 6 ayda yeniden kırılma riski açısından bilgilendirildi.Son kontrollerde yapılan ölçümlerde kırıkların ön-arka planda ortalama açılanmaları dorsale 6°(0-10), varus yönünde ortalama açılanmaları 8°(0-16) ile radyolojik olarak kaynadıkları görüldü.Kaynama süresi ortalama 5,8(3-9) haftaydı.Ortalama takip süremiz 8,7aydı(3-15).1 hastada redüksiyon öncesi ve sonrasında radial sinir paralizisi izlendi ve takiplerin 3.cü ayında düzeldiği görüldü.Diğer hastalarda redüksiyon öncesi ve sonrasında nörovasküler yaralanma izlenmedi.Takipler sırasında kompartman sendromu,yanlış kaynama,kaynamama,geç kaynama,omuz ve dirsek hareket kaybı,üst ekstremitte eşitsizliği gibi komplikasyonlara rastlanmadı.

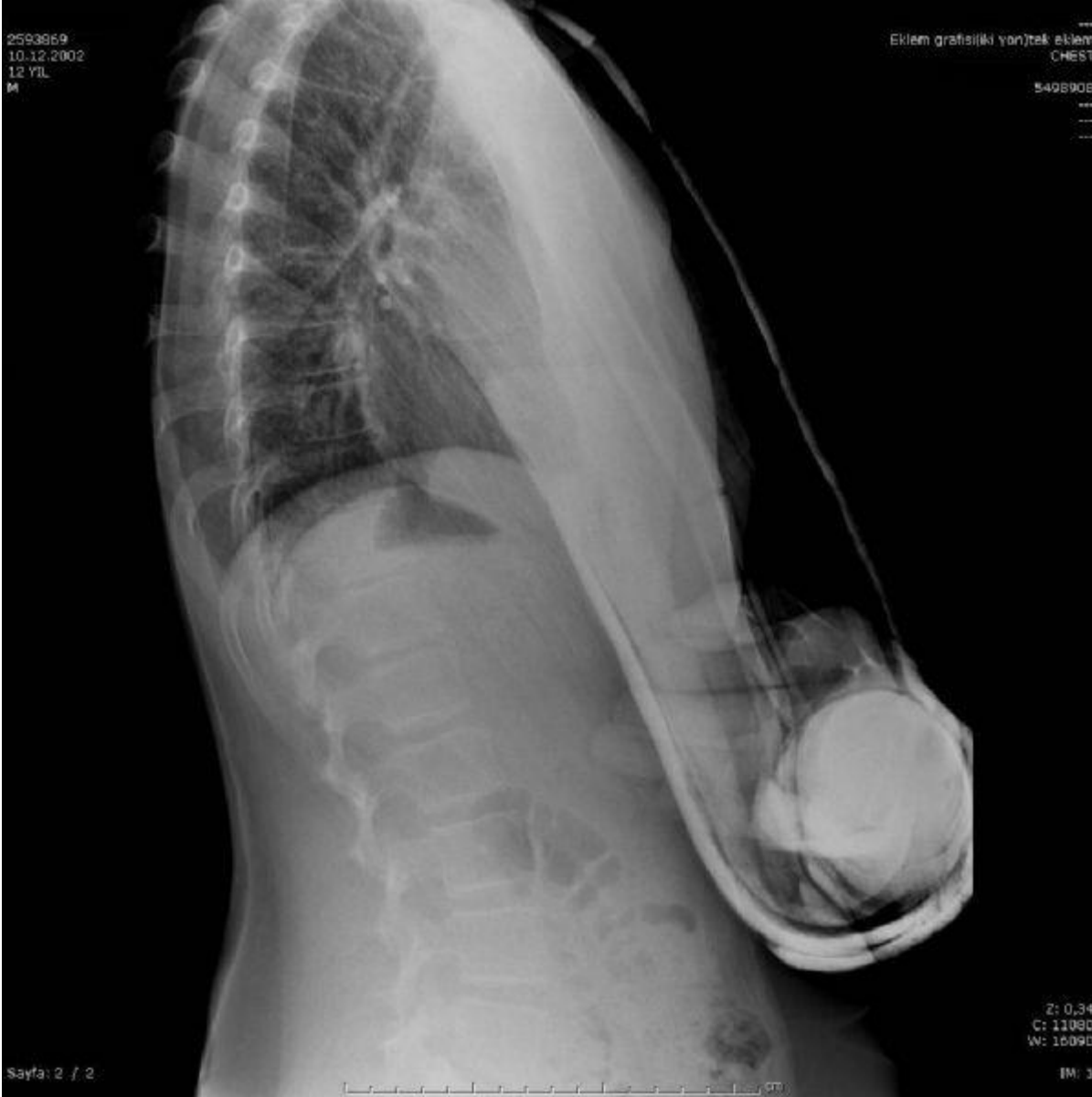Çıkarımlar: Mutlak cerrahi endikasyonlar dışında,çocuk humerus şaft kırıklarında yüksek başarı oranı ve düşük komplikasyon riski ile konservatif tedavi ideal tedavi yöntemidir.U ateli;yanlış kaynama,hareket kısıtlılığı gibi komplikasyonların nadir görülmesi ve yüksek hasta uyumu dolayısıyla AO tip A kırıkların tedavisinde ilk sırada seçilecek konservatif tedavi yöntemi olmalıdır.

Anahtar Kelimeler: Atel, çocuk, humerus

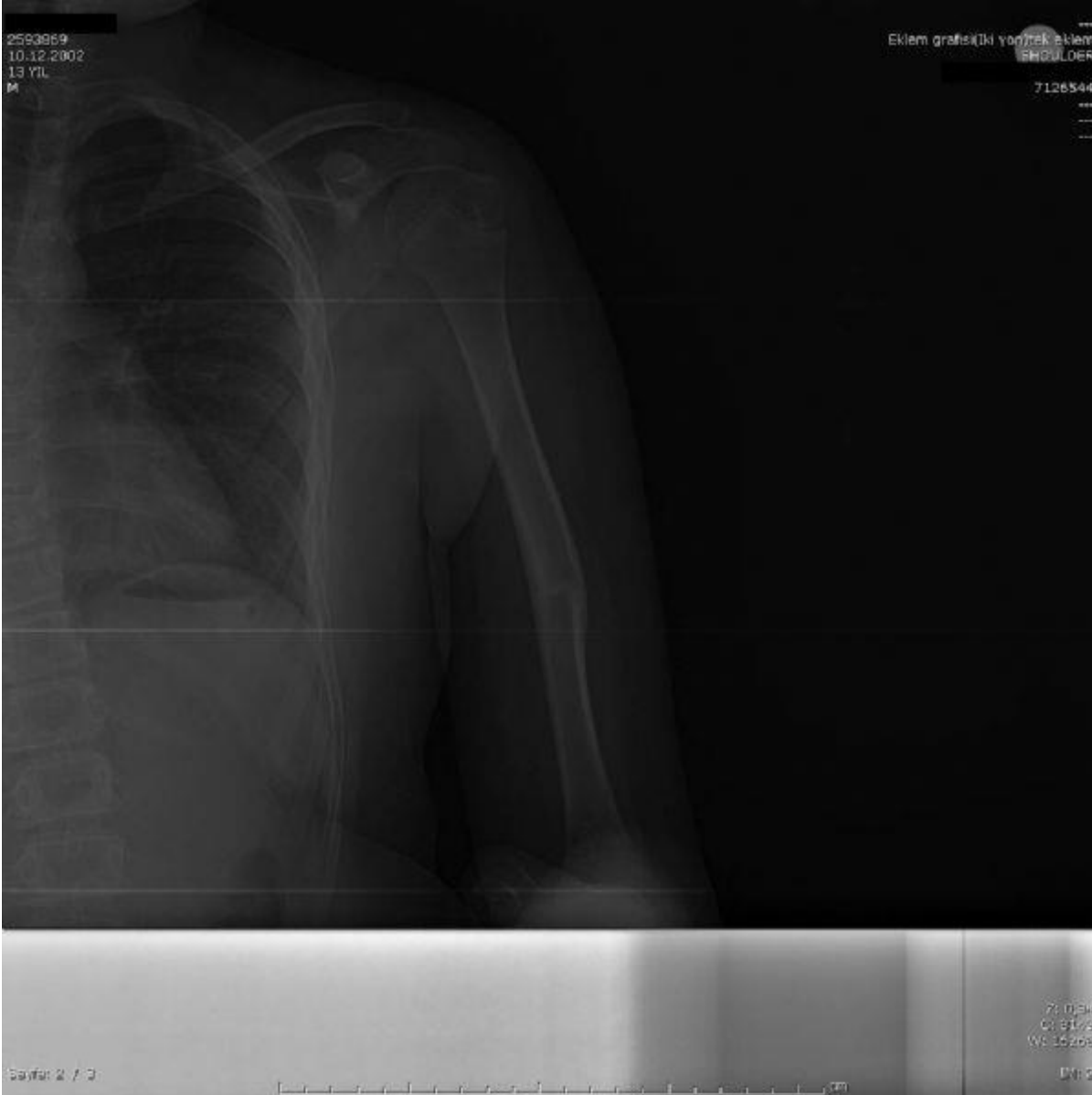U ateli uygulaması-ön arka grafi



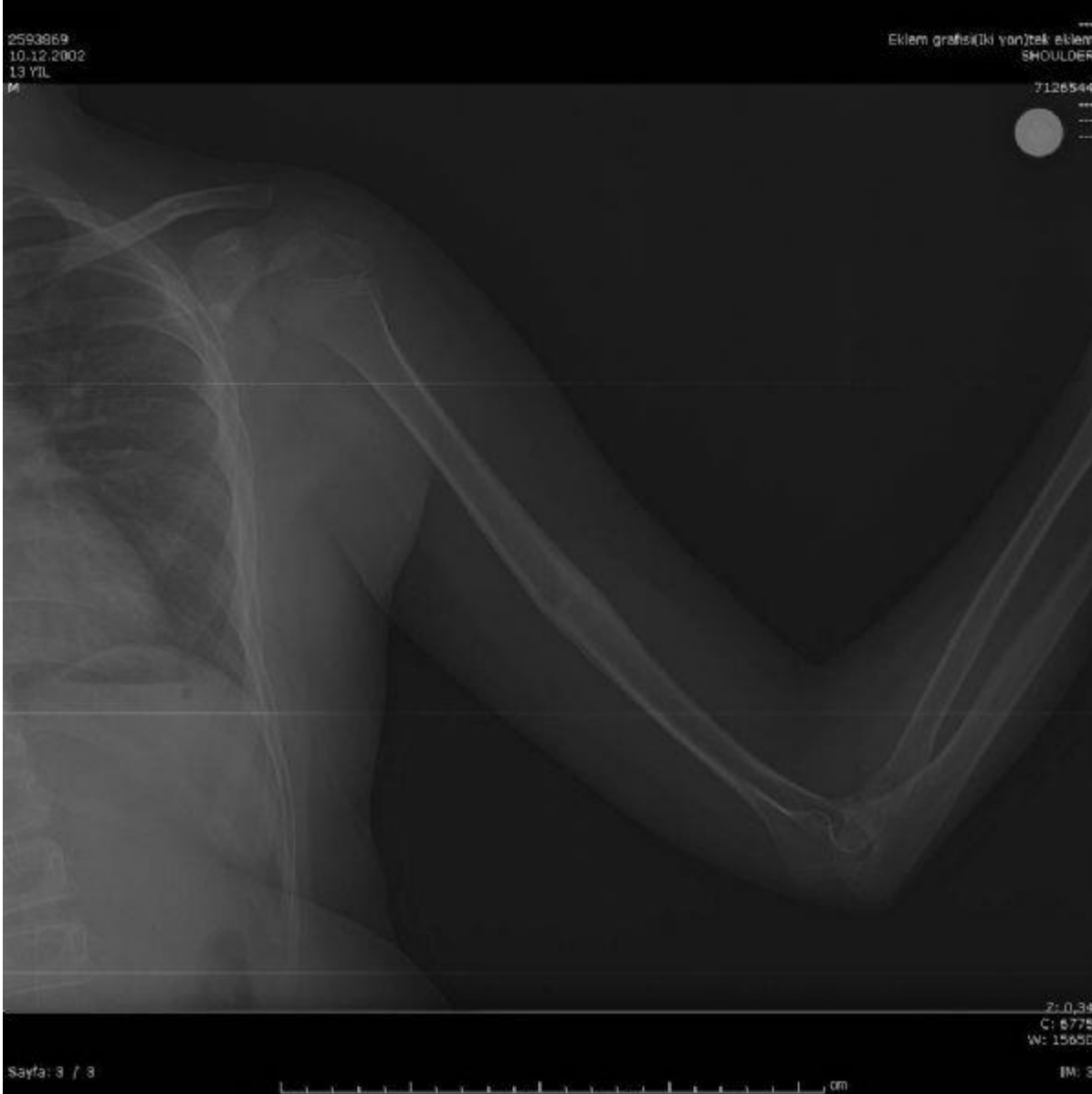U ateli uygulaması-transtorasik lateral grafi



5.ci ay kontrol ap grafi



5.ci ay kontrol lateral grafi



Çocuk femur boyun kırıklarında cerrahi tedavi sonuçlarımız

Hakan Özbay¹, Tolgahan Atcı¹, Oktay Adanır¹, Yaşar Mahsut Dinçel², Sever Çağlar¹, Burak Abay³, Mehmet Akif Güleç¹

¹Bağcılar Eğitim ve Araştırma Hastanesi,Ortopedi ve Travmatoloji Kliniği,İstanbul

²M.S. Baltalimanı Kemik Hastalıkları Eğitim ve Araştırma Hastanesi,Ortopedi ve Travmatoloji Kliniği,İstanbul

³Bilim Üniversitesi, Ortopedi ve Travmatoloji Kliniği,İstanbul

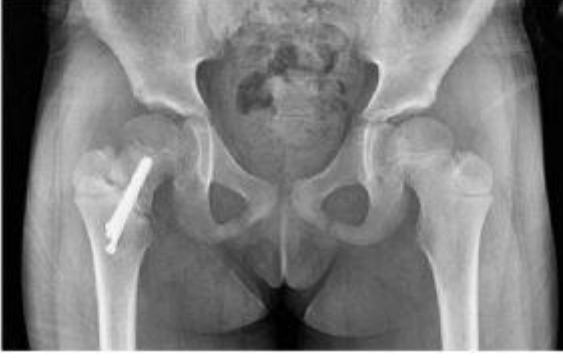Amaç: Çocuk femur boyun kırıkları,tüm çocuk kırıkları içinde %1'lik bir orana sahiptir. Bu kırıklar sıklıkla trafik kazası ve yüksekten düşme gibi travmalar sonucunda görülür ve bu kırıkların ciddiyeti; kaynamama, geç kaynama, koksa vara, kondrolizis, avasküler nekroz (AVN), erken fizis kapanması gibi komplikasyonların sık görülmesinden kaynaklanmaktadır. Bunlar arasında en önemli komplikasyon avasküler nekrozdur. Kliniğimizde çocuk femur boyun kırığı sebebiyle opere edilen 14 olguya ait klinik ve radyolojik sonuçlarımızı değerlendirmeyi amaçladık.

Yöntem-Gereç-Bulgular: Kliniğimizde Mayıs 2013- Temmuz 2015 tarihleri arasında, çocuk femur boyun kırığı nedeniyle opere edilen yaş ortalaması 8,57 olan 6'sı kız 8'i erkek 5-12 yaş aralığında 14 olgu çalışmaya alındı. Hastaların 8'i(% 57,1) yüksekten düşme, 4'ü(%28,5) trafik kazası ve 2'si(%14,2) spor yaralanması idi. Delbet sınıflamasına göre vakalarımızın 7'si(%50) tip 2; 5'i(%35,71) tip 3 ve 2'si(%14,28) tip 4 kırık olarak değerlendirildi. Travma ile operasyon zamanı arasında geçen ortalama süre 17 saatti. Olgularımızın tip 2 olan iki tanesine ve tip 3 olan bir tanesine açık repozisyon sonrası internal tespit, diğer tüm olgulara floroskopi eşliğinde yapılan kapalı anatomik redüksiyonu takiben kanüllü vidalar ile osteosentez sağlandı. Hastalarımızın tümüne 8 hafta süre ile postoperatif pelvipedal alçı(PPA) uygulandı.8 hafta sonra parsiyel yüklenmesine izin verildi. Tam yük verme süresi ortalama 17 hafta idi. Hastalar klinik ve radyolojik olarak Ratliff kriterlerine göre değerlendirildiler ve tamamında iyi sonuç alındığı görüldü.Hastalarımızda AVN,kaynamama,erken fizis kapanması ve enfeksiyon gibi komplikasyonlar izlenmedi.Ortalama takip süresi 18 aydı.

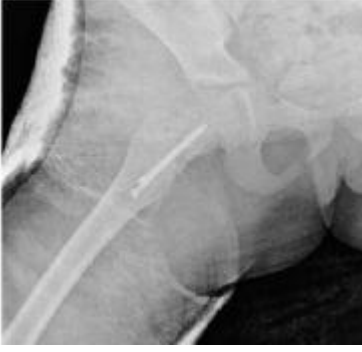Çıkarımlar: Çocuk femur boyun kırığı tüm kırıklar içinde yaklaşık %1 gibi az bir oranda görülmekte olup, tedavi sonrası komplikasyon oranı yüksektir. Travma ile operasyon zamanı arasında geçen sürenin çok kısa tutulması, cerrahi tespit sırasında anatomik redüksiyonun sağlanması, mecbur kalınmadıkça fizis hattının fiksasyon esnasında geçilmemesi,yeterli tespit süresi ile komplikasyon oranının son derece azalacağı ve klinik-radyolojik sonuçların son derece iyi olacağı görüşündeyiz.

Anahtar Kelimeler: Avasküler nekroz, çocuk, femur boyun kırığı

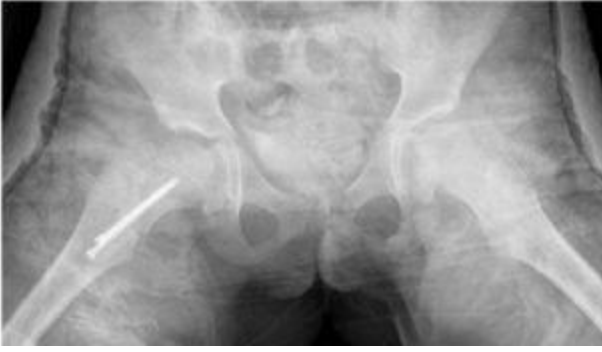POSTOP 18. AY PELVİS AP GRAFİ



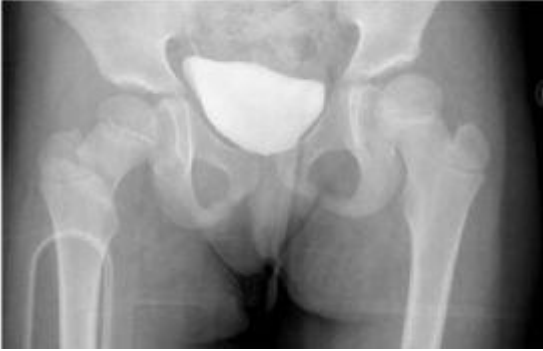POSTOP 4. HAFTA GRAFİ



POSTOP PELVİS AP GRAFİ



preop pelvis ap grafi



[S41][Travma]

Stabil İntertrokanterik Femur Kırıklarında Dinamik Kalça Vidası ve Proksimal Femur Çivisi ile Tedavi Sonuçlarının Karşılaştırılması

Abdi Keskin¹, Bilal Demir²

¹Nizip Devlet Hastanesi, Ortopedi ve Travmatoloji Bölümü, Gaziantep

²Metin Sabancı Baltalimanı Kemik Hastalıkları Eğitim ve Araştırma Hastanesi, Ortopedi ve Travmatoloji Kliniği, İstanbul

Günümüzde yaşlı popülasyonun oranının artmasıyla, bu hastalarda daha sıklıkla görülen hastalık ve basit travmalar ile ortaya çıkan kırıkların oranı da artmaktadır. Bunlar arasında kalça çevresi kırıkları önemli bir yere sahiptir.

Cerrahi tedavi ile, hastaların mobilize edilip önceki sosyal ve fiziki koşullarına dönmesi amaçlanır. Tüm cerrahi tedavi yöntemleriyle hedeflenen sonuç aynı olmakla birlikte, başarı oranları kıyaslanabilir.

Çalışmamızda, dinamik kalça vidası (DHS) veya proksimal femoral çivi (PFN) ile tedavi ettiğimiz stabil intertrokanterik femur kırıklarının tedavi ve sonuç parametrelerini inceledik.

Çalışmamız, M.S. Baltalimanı Kemik Hastalıkları Eğitim ve Araştırma Hastanesi Ortopedi ve Travmatoloji Kliniği'nde gerçekleştirildi. 63 kişilik hasta grubu ile retrospektif çalışma yapıldı.

DHS ve PFN ile tedavi edilen hastaların karşılaştırılma parametreleri; yaş, ameliyat zamanı, cinsiyet, taraf, kırık AO tipi, kırık Evans'a göre Tipi, uygulanan anestezi şekli, hastalardaki anestezi risk puanlaması, ameliyat süreleri, cerrahi sonrası redüksiyon kalitesi, kaynama süreleri, Harris kalça skorlarıdır.

Redüksiyon sonrası, DHS hastalarında kırık taraf kollum-diafiz açısı PFN grubundan anlamlı olarak daha yüksekti. DHS grubunda sağlam tarafta kollum-diafiz açısı PFN grubundan daha yüksekti. DHS grubunda kırık taraf ile sağlam taraf arasında kollum-diafiz açısı farklılık göstermemiştir. PFN grubunda kırık taraf ile sağlam taraf arasında kollum-diafiz açısı farklılık göstermemiştir.

DHS grubunda, kırık tarafta Garden dizilim (GA) indeksi PFN grubundan daha yüksekti. DHS grubunda sağlam tarafta GA indeksi PFN grubundan farklılık göstermemiştir. DHS grubunda kırık taraf ile sağlam taraf arasında GA indeksi farklılık göstermemiştir. PFN grubunda kırık taraf ile sağlam taraf arasında GA indeksi farklılık göstermemiştir.

PFN grubunda toplam kan transfüzyonu miktarı, DHS grubundan daha düşüktü. DHS grubunda ameliyat esnasında kan transfüzyon miktarı PFN grubundan daha yüksekti. DHS ve PFN grubunda ameliyat sonrası kan transfüzyon miktarı farklılık göstermemiştir.

Stabil intertrokanterik femur kırığı olgularında her iki tedavi yöntemi de klinik ve radyolojik olarak güvenli olarak kullanılabilir. Hem PFN hem de DHS ile tedavi sonucunda iyi sonuçlar elde edilmiş ve kabul edilebilir komplikasyon oranları gözlenmiştir.

Anahtar Kelimeler: Dinamik Kalça Vidası, Proksimal Femur Çivisi, Stabil İntertrokanterik Femur Kırığı

Ayakbileği kırıklı çıkıklarında postop lateral grafi ölçüm değerlerinin fonksiyonel sonuçlara etkisi

Sefa Giray Batıbay¹, Sedat Duman¹, Savaş Çamur¹, Muhammet Bilal Kürkçü², Necdet Sağlam¹

¹Ümraniye Eğitim Araştırma Hastanesi, Ortopedi ve Travmatoloji Kliniği

²Baltalimanı Kemik Hastalıkları Hastanesi, İstanbul

Kliniğimizde 2012-2016 yılları arası opere edilmiş; ayakbileği kırıklı çıkığı olguları incelendi. Basarak çekilmiş uygun grafisi olan hastalardan (ortalama yaşları 45) 55 hastanın postop lateral grafileri incelendi. 16 kadın ve 25 erkek hasta; toplam 41 hastaya ulaşıldı. Ayakbileği grafilerinde talusun eklem yüzeyini tamamlayacak şekilde çizilen dairenin merkezinden; tibia anterior ve posterior dudaklarına çizilen dikme arasındaki açı (beta) ölçüldü. Yine aynı grafide tibia diafiizinden çekilen dikmenin bu merkez noktaya uzaklığı (x) ve tibia diafizinden eklem yüzüne çekilen dikme ile anterior ve posterior tibial eklem yüzü arası açı (alfa) ölçüldü. Hastaların FADI fonksiyonel skorları ile bu değerler arası anlamlı korelasyon bulunamazken; hareket açıklıkları ile alfa değeri arasında anlamlı değer tespit edildi. Literatürde ayakbileği AP grafisi ile ilgili bir çok ölçüm ve yayın bulunmakla birlikte; ayakbileği lateral grafisi normal değerleri ölçümü ile ilgili sadece bir yayın mevcuttur. Çalışmamızda, bu çıkan verilerin, posterior malleol ve pilon kırığı gibi anterior ve posterior alanları ilgilendiren eklem içi yaralanmalarda, prognostik önemi olup olmadığını inceledik.

Anahtar Kelimeler: ayakbileği kırıklı çıkık, talar örtünme, lateral tibial indeks

POSTER BİLDİRİLER

P01-P22

[P01][Travma]

Akromioklavikular Eklem Çıkık Ön Tanılı Hasta Sonuçlarımız

Hakan Sarman¹, Bünyamin Koç², İsmail Boyraz², Cengiz Işık¹

¹Abant İzzet Baysal Üniversitesi Tıp Fakültesi, Ortopedi ve Travmatoloji Ana Bilim Dalı, Bolu

²Abant İzzet Baysal Üniversitesi Tıp Fakültesi, Fizik Tedavi ve Rehabilitasyon Ana Bilim Dalı, Bolu

Amaç: Akromioklavikular eklem (AKE) diartrodial yapısında olan bir eklemdir. Omuz kuşağında önemli stabilizatördür. AKE çıkığı direkt travma ile omuz üzerine düşmeyle oluşmaktadır. AKE çıkık insidansı 2-3/100.000 olarak tahmin edilmektedir. Biz bu çalışmamızda AKE çıkığı ön tanısı ile hastaneye başvuran hastaların gerçekte ne kadarının cerrahi müdahale gerektirdiğini ve fonksiyonel sonuçlarını sunmayı amaçladık.

Yöntem:

1 Ocak 2009 ile 1 Mart 2015 tarihleri arasında Abant İzzet Baysal Üniversitesi Tıp Fakültesi Eğitim ve Araştırma Hastanesine başvuran hastalar, veri kayıt programı olan Karmed sisteminden retrospektif olarak tarandı. Herhangi bir yaştaki akromioklavikular ve omuz eklem ile ilgili olan ICD kodları olarak; S43,S43.1,S43.4,S43.5,S43.7 girilmiş hastalar dosya ve filmleri üzerinden geri dönük olarak tarandı. Çalışmaya her iki AKE içine alan röntgeni olan; akut çıkıklı hastalar, multitravması olmayanlar ve 18 yaş üstü olan hastalar dâhil edildi.

Sonuç:

Tanı kriterinde adı geçen ICD kodlarına uygun olan toplam 3021 hasta verisi gözden geçirildi. Uygun kritere sahip olan ve tedavi süreci en az altı ayı doldurmuş olan 1705 hasta çalışmaya dâhil edildi. Hastaların ortalama yaşları 41,31(Aralık, 18-85)'idi. Hastaların evrelere göre dağılımı; grade-1:1512, grade-2:51, grade-3:139, grade-4:1, grade-5:2, grade-6:0 olarak dağılmaktaydı. Hastaların 1170(%68,6) tanesi sağ AKE incinmesi, 535(%31,4) hastanın sol AKE incinmesi mevcuttu. Bu hastalardan 141 tanesi opere edilmişti.

ÇIKARIMLAR:

Bu çalışmada yaklaşık olarak 6 yıllık hasta taramasında 1705 hasta değerlendirilmesi yapılmış olup bu hastaların 141 (%8.2) tanesi ameliyat endikasyonu konulmuştur. Cerrahi uygulanan hastaların tamamı omuz üzerine direkt düşme sonucu olup grade:3 ve 5 olarak sınıflandırılmıştı. Tedavide 6 ayı doldurmuş hastaların omuz fonksiyonları karşı omuz ile mukayese edilerek değerlendirildi. Hastaların hiçbirinde omuz ROM kısıtlılığı, eşit ağırlıkları kaldırmada sıkıntı olmadığı ve günlük hayat-işlerine sorunsuz olarak döndükleri görüldü. Biz bu çalışmada AKE çıkıklı hastalar tipine göre seçilen tedavi seçeneği uygun şekilde yapıldığında fonksiyonel bir sonuç elde edilebileceğini düşünmekteyiz.

Anahtar Kelimeler: Akromioklavikular eklem, cerrahi uygulama, çıkık, sınıflama, tedavi

Eklem Dışında, Kronik, Menisküs, Kova Sapı Yırıtığı: Olgu Sunumu

Esra Demirel¹, Mesut Mısırlıoğlu¹, Soner Şahin², Kadri Yıldız³

¹Erzurum Bölge Eğitim ve Araştırma Hastanesi, Ortopedi ve Travmatoloji Kliniği

²Soma Devlet Hastanesi, Ortopedi ve Travmatoloji Kliniği

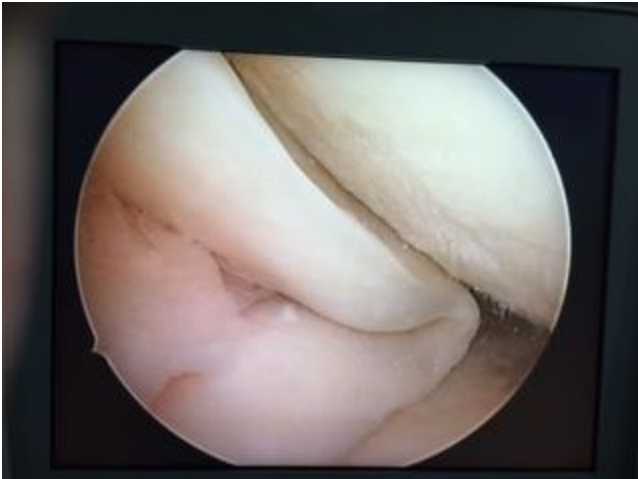³Palandöken Devlet Hastanesi, Ortopedi ve Travmatoloji Kliniği

38 yaşında erkek hasta, polikliniğimize 2 senedir devam eden sağ diz ağrısı ve hareket kısıtlılığı şikayetleriyle başvurdu. Öyküsünde hatırlayabildiği kadarıyla belirgin bir travması yoktu. Hayvancılıkla uğraşıyordu. Daha önce başvurduğu sağlık merkezinde herhangi bir teşhis konulmadığını ifade etti. Yapılan fizik muayenede diz ekstansiyonu tamdı, fleksiyonu 100 dereceden sonra çok ağrılıydı, dizin iç kısmında menisküs lokalizasyonunda ele gelen yaklaşık 1,5*1,5 cm ebadlı şişlik mevcuttu, ve manüplasyonla yukarıya ve aşağıya yer değiştiriyordu. Ağrılı olması nedeniyle, Apley ve Mc Murray testleri yapılamadı. Varus ve valgus stres testleri negatifti.

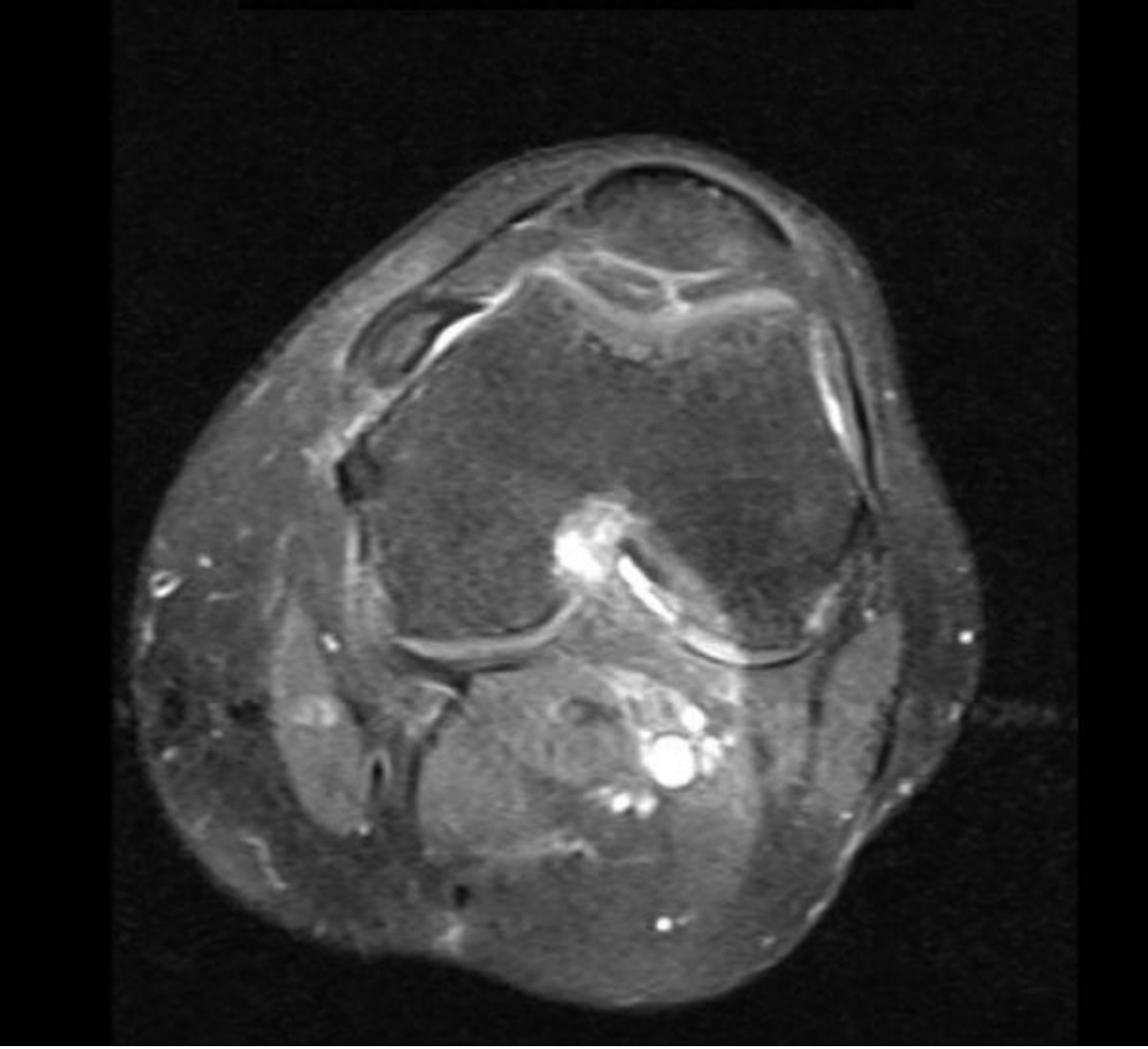
Çekilen MR da medial eklem çıkmazında medial menisküsün yer değiştiren parçası görülmekteydi, seri sagittal kesitlerde kaybolan papyon bulgusu mevcuttu.

Hastaya basvurusundan 1 gün sonra artroskopi yapıldı. Artroskopide yırtığın medial menisküs posterior boynuzdan tamamen serbestleştiği görüldü, bu nedenle tamir uygulanamadı, eklem dışındaki fragman redükte edilerek parsiyel menisektomi uygulandı. Lateral menisküs ve ön çapraz bağ sağlamdı. Tibial platoda Outerbridge grade-3, medial femoral kondilde grade-2 kondropati mevcuttu, kıkırdak için işlem yapılmadı. Ameliyat sonrasında birinci gün hasta yürütüldü. Hasta ertesi gün taburcu edildi, üçüncü haftada dize hyaluronik asit enjeksiyonu yapıldı. Altıncı ay kontrolünde hastanın ağrıları oldukça azalmıştı, eklem hareket açıklığı tamdı.

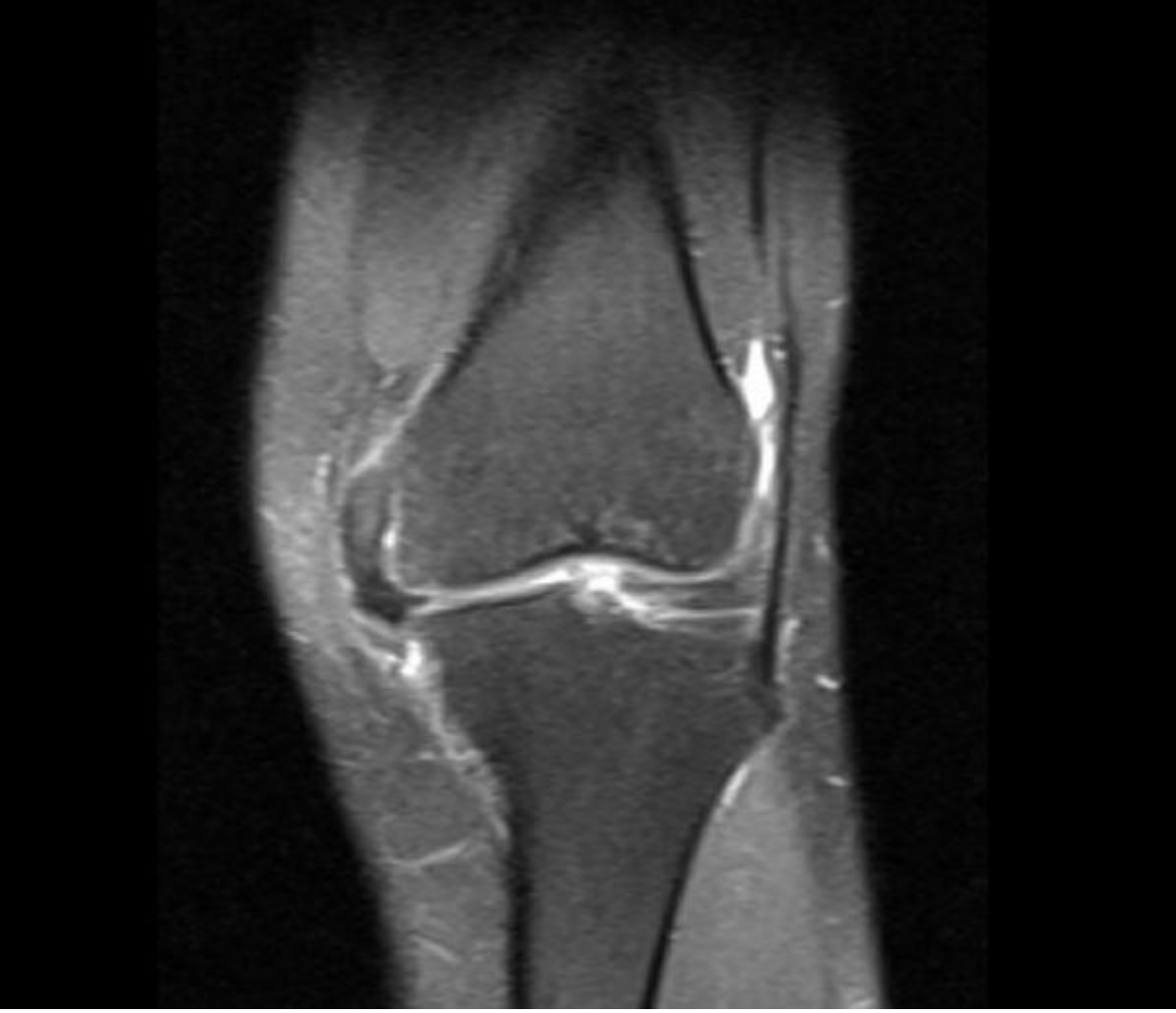
Anahtar Kelimeler: kova sapı yırtığı, kronik, eklem dışına yer değiştirme, kondropati

Artroskopik Görüntü

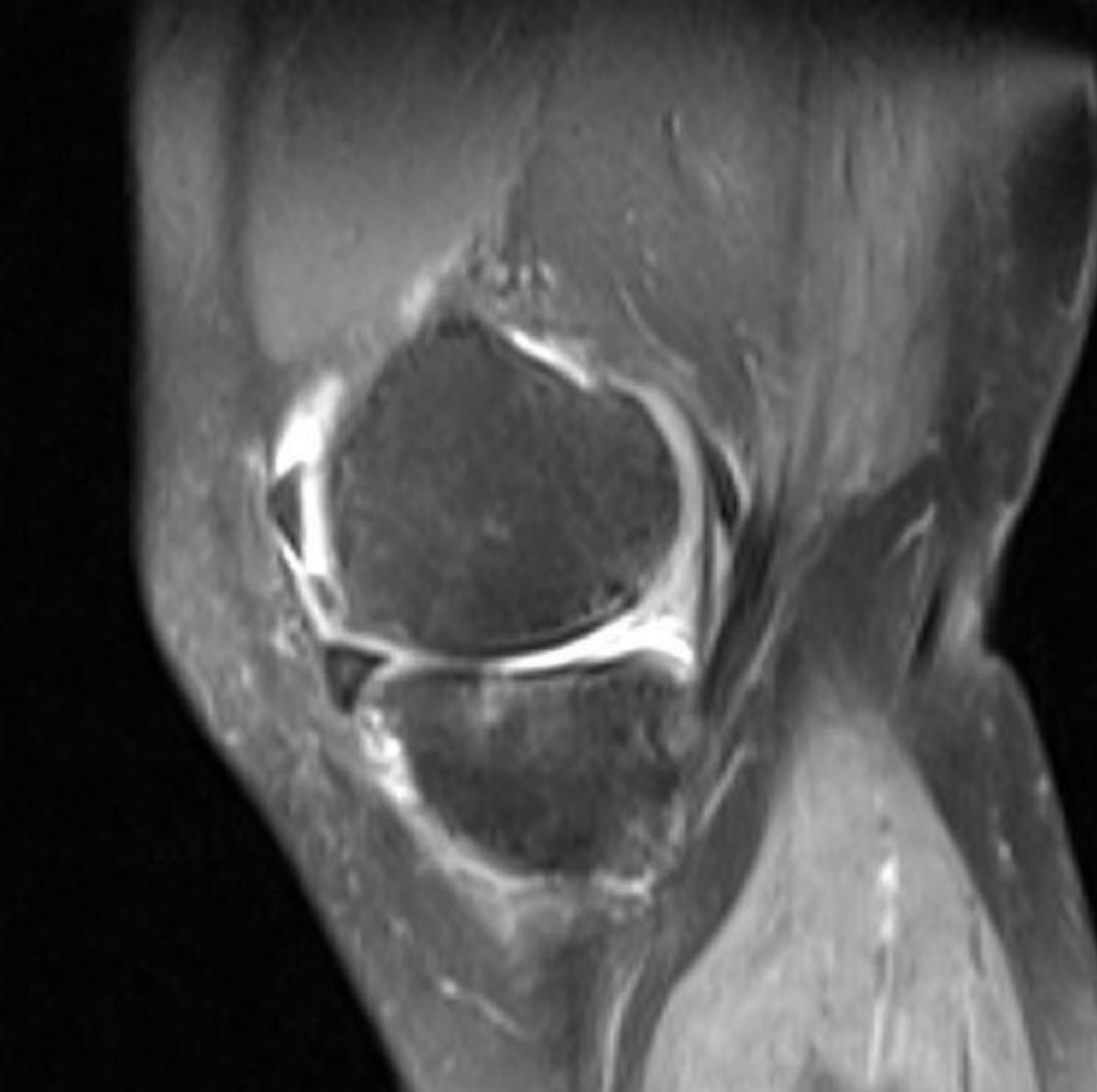
MR Kesit 1



MR Kesit 2



MR Kesit 3



[P03][Tümör]**Osteokondroma için ender bir lokalizasyon olan iliak kanat yerleşimi**Serkan Tuna, Levent Adıyеke, Özgür Erdoğan, Hakan Serhat Yanık, Adnan Behçet Kafadar

haydarpaşa numune eğitim ve araştırma hastanesi istanbul

GİRİŞ: Osteokondroma yaygın olarak görülen benign kemik tümörlerindedir. Genellikle uzun kemiklerin metafizer bölgesinde yerleşim gösterir. Bu çalışmada osteokondroma için ender bir lokalizasyon olan iliak kanata yerleşim gösteren bir vaka sunmaktayız.

Olgu: 32 yaşında erkek hasta sağ iliak kanatta palpe edilen sertlik ve ağrı yakınması ile kliniğimize başvurdu. Yapılan muayene ve radyolojik tetkiklerde sağ iliak kanatta ciltaltına doğru ekzofitik uzanım gösteren lobüle konturlu, kartilaj kep kalınlığı 13 mm'ye ulaşan 6x3 cm boyutunda osteokondrom ile uyumlu görünüm izlendi(Şekil-1, Şekil-2). Kitle genel anestezi altında eksize edildi.Eksize edilen parçanın yapılan histopatolojik değerlendirmesinde, osteokondrom ön teşhisi doğrulandı.Hastanın 1 yıllık takibinde rekürrens ve herhangi bir komplikasyonla karşılaşılmadı.

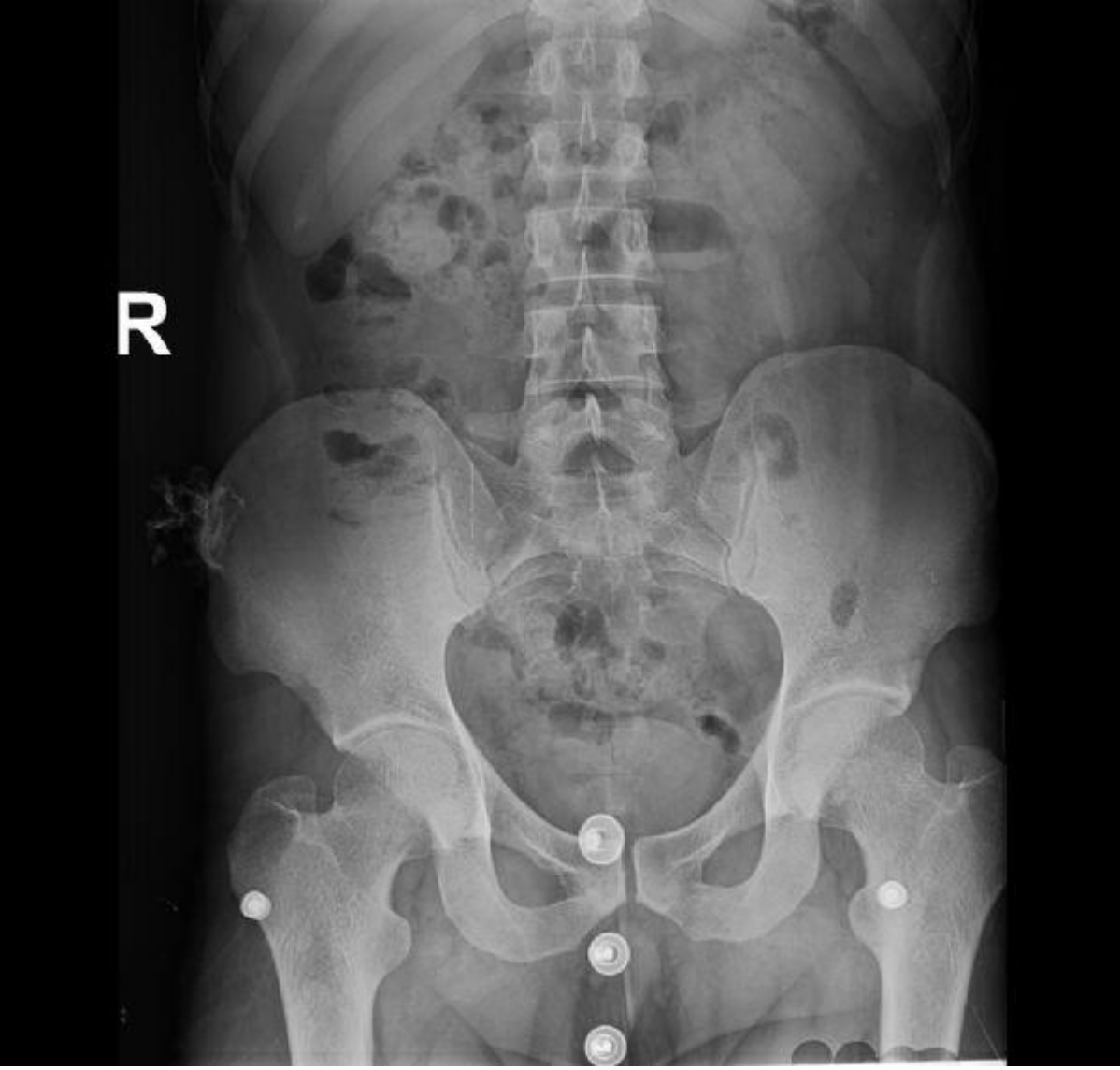TARTIŞMA: Teşhiste direkt grafinin önemli bir yeri vardır.BT(bilgisayarlı tomografi) ve MRI(manyetik rezonans görüntüleme) ayırıcı tanı ve tanıya gitmede ileri tetkik yöntemleridir. Kesin tanıya patolojik değerlendirme ile gidilir.

Soliter osteokondromlar %1'den az malign transformasyon gösterir.Osteokondroma sekonder gelişen kondrosarkomlarda, en sık yerleşim bölgesi iliak kanattır.Maligniteye dönüşümü destekleyen en önemli bulgular ani gelişen ağrı, lezyonda hızlı ani büyüme, iskelet matüritesine rağmen lezyondaki büyümenin devam etmesidir. BT de 1cm, MRI'da 2 cm veya daha fazla kalınlıkta kıkırdak şapka gelişimi, BT'de kıkırdak şapkada dağınık kalsifikasyon varlığı radyolojik risk faktörlerindedir. Bizim vakamızda 13 mm ye ulaşan kıkırdak kep kalınlığı ve kıkırdak kartilajda yer yer kalsifikasyon mevcut (şekil-3) olmasına rağmen malign transformasyon saptanmamıştır.

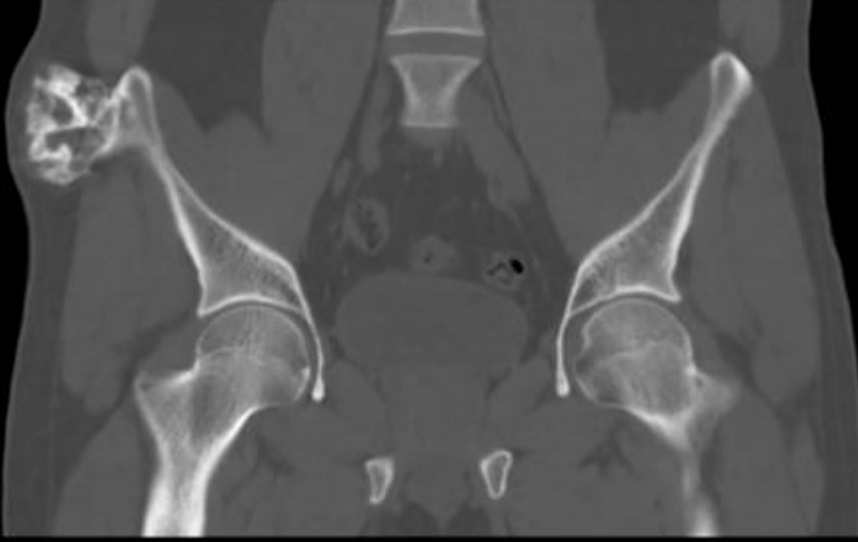Sonuç: Malign transformasyon riskinin iliak kanat yerleşimli osteokondromlarda daha sık olması nedeniyle özellikle semptomatik vakalarda cerrahi girişim düşünülmelidir. Cerrahi sonrası nüks oranı diğer bölge yerleşimli osteokondromlara göre daha fazla olduğundan, sıkı takip edilmesi gerekir.

Anahtar Kelimeler: osteokondrom, benign, iliak

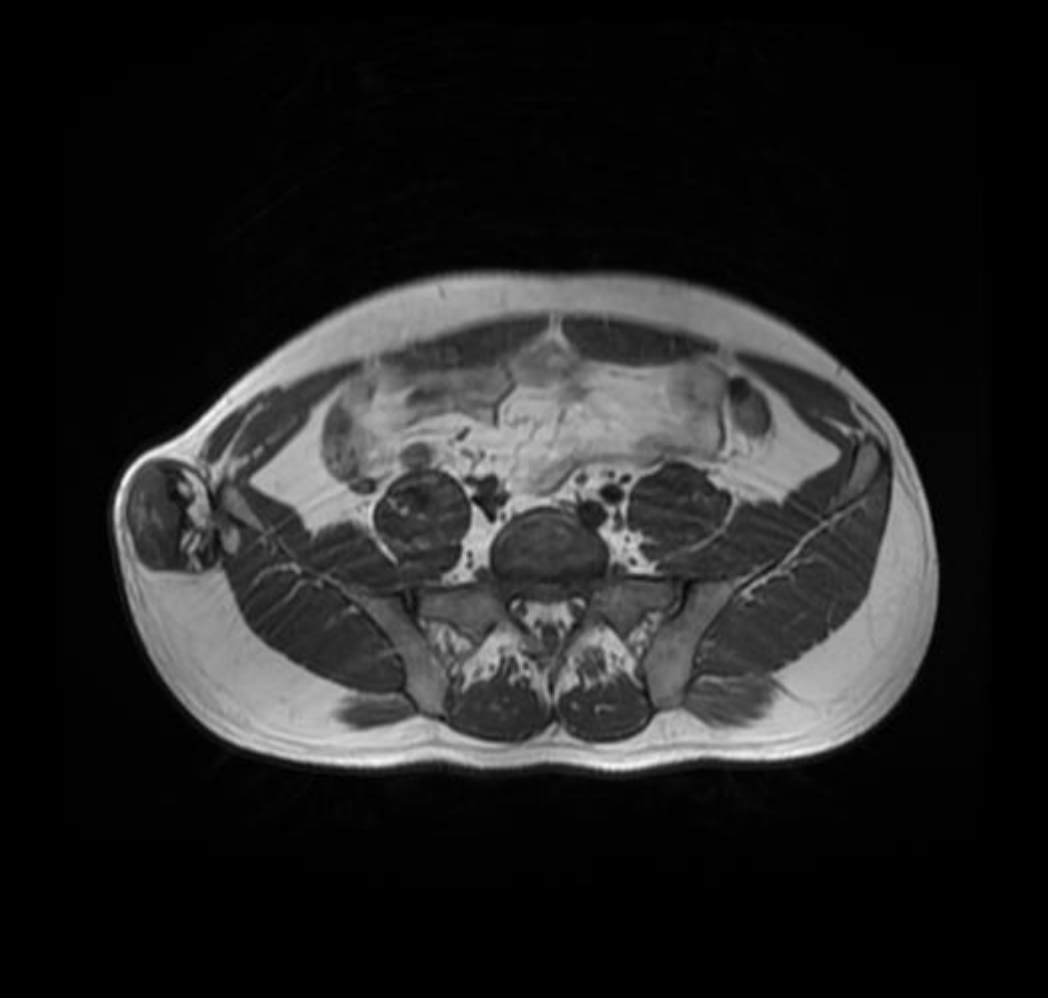
şekil-1



şekil-2



şekil-3



[P04][Ayak-Ayak Bileği]

**Sindezmoz yaralanması bulunan ayak bileği yaralanmaları tedavisinde alternatif bir yöntem;
Sindezmoz İmplantı**

Ferdi Sarı¹, Atakan Güvendiren², Murat Özşahin³

¹İstanbul Kanuni Sultan Süleyman Eah, İstanbul

²İstinye devlet hastanesi, İstanbul

³Özel Rumeli Hastanesi, İstanbul

Amaç: Bu çalışmada Mayıs 2012-Şubat 2014 tarihleri arasında Weber tip C ayak bileği yaralanması bulunan hastalardaki sindezmoz yaralanmaları sindezmoz implantı kullanılarak rekonstrükte edilmiş olup; implant çıkarımı uygulanmayan bu hastaların fonksiyonel sonuçları değerlendirilmiştir.

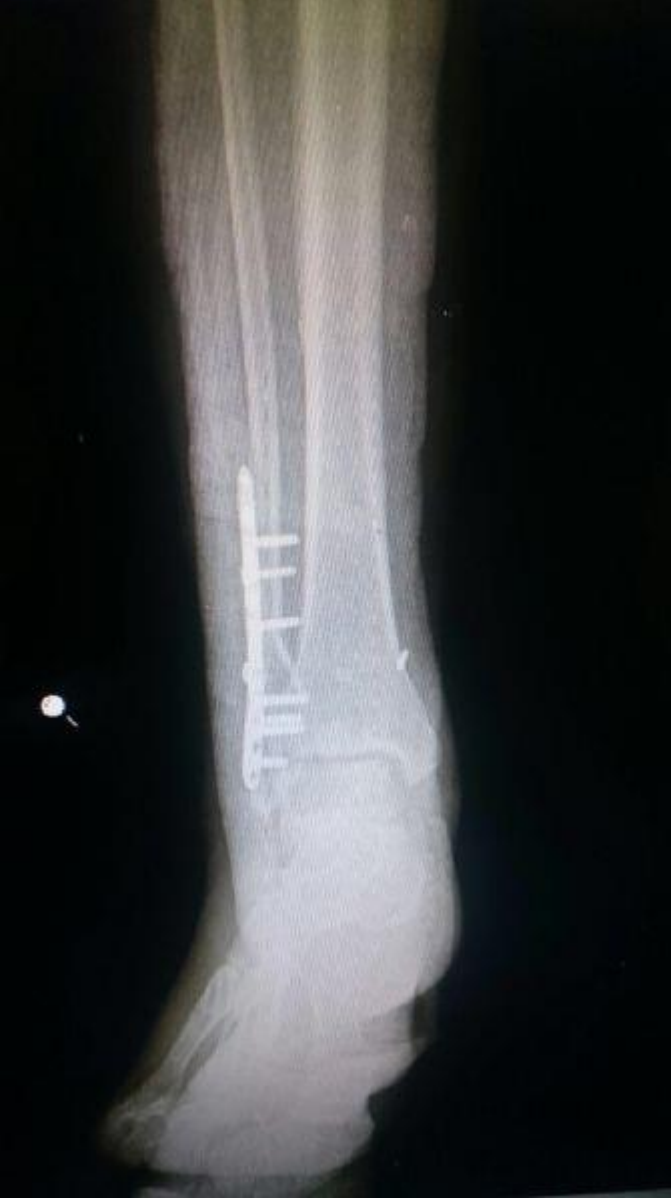Hastalar ve Yöntem: Weber tip C ayak bileği yaralanması bulunan ve sindezmoz yaralanmasının eşlik ettiği 16 hasta retrospektif olarak değerlendirildi. Ortalama takip süresi 28,3 (16-40) aydı. Ortalama yaş 29,6 (19-48) idi.Hastalar travmanın ortalama 3. Gününde (0-12) opere edildi. Tüm hastalara lateral malleole plak vida ile osteosentez, sindezmoza ise sindezmoz tamir implantı ile rekontrüksiyon yapıldı. Hiçbir hastaya implant çıkarımı uygulanmadı ve fonksiyonel sonuçlar değerlendirildi.

Bulgular: Hastaların fonksiyonel sonuçlarının değerlendirilmesi aofas ayak bileği skorlamasına göre yapıldı. Ortalama aofas skoru 87,75(64-98) olarak bulundu. 2 hastada orta sonuç (64-72), 4 hastada iyi sonuç (79-86), 10(91-98) hastada mükemmel sonuç elde edildi.

Sonuç: Sindezmoz yaralanması ayak bileği çevresi kırıklarında sıklıkla yaralanabilen bir ligament kompleksidir. Klasik tedavi yöntemi olan vida ile tespit yönteminde ikinci bir operasyonla implant çıkarımı gerekmektedir. Tarafımızca uygulanan bu tekniğin, fonksiyonel sonuçların oldukça iyi olması ve reoperasyon gerektirmeyip morbiditeyi azaltması sebebiyle iyi bir cerrahi tedavi seçeneği olduğu düşünülmektedir.

Anahtar Kelimeler: AYAK BİLEĞİ YARALANMALARI, SINDEZMOZ, İMPLANT

SİNDEZMOZ İMPLANTI



POSTOP GRAFI

Tip 3 Açık Kırıklı Hastada Kemik ve Yumuşak Dokunun Eş Zamanlı Yönetimi; Olgu Sunumu

Bayram Yolcu¹, Enes Kesebir²

¹İslahiye Devlet Hastanesi Ortopedi ve Travmatoloji Bölümü İslahiye/GAZİANTEP

²NEÜ Meram Tıp Fakültesi Ortopedi ve Travmatoloji AD. Meram/KONYA

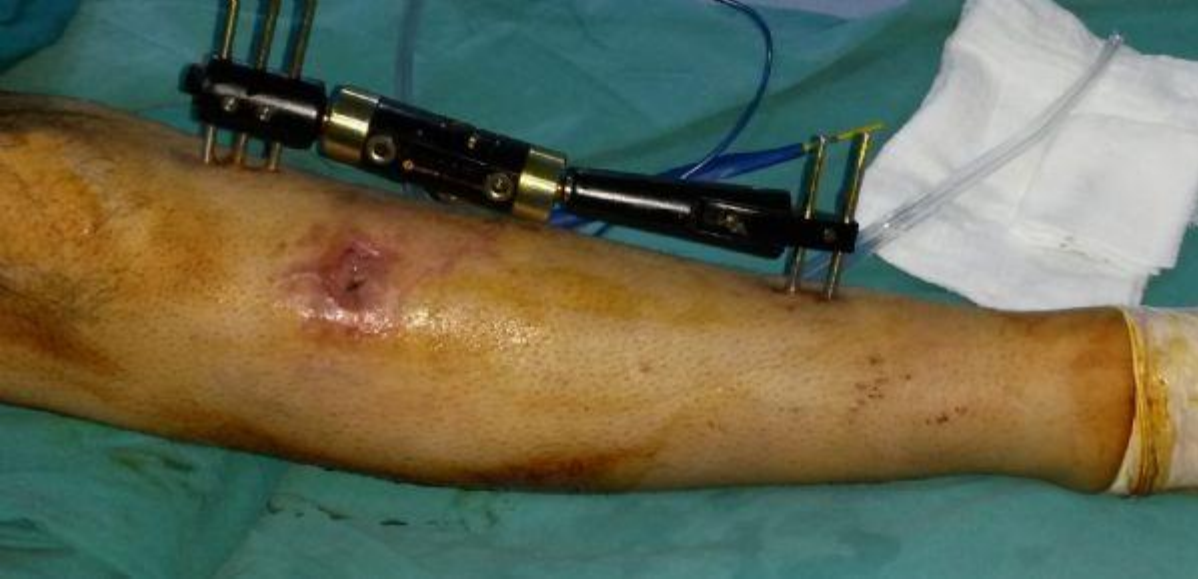Açık kırığın yönetiminde farklı tedavi şekilleri denenebilmekle beraber her hasta kendi içinde değerlendirilmelidir. Kırığın tedavisi ile birlikte yumuşak dokunun durumu, açık yaralanmanın şekli, yaralanma süresi ve osteomyelit varlığı tedavinin şekillendirilmesinde göz önünde bulundurulması gereken önemli etmenlerdendir. Bu hastalarda enfeksiyonla başa çıkmak için yumuşak dokuya yapılacak serbest flep, kas flebi ve greft gibi uygulamalar yanında eş zamanlı kemik dokunun fiksasyonu da enfeksiyonun elimine edilmesinde önem arz etmektedir. Ancak osteomyelitin varlığı ve yaranın kronikleşmesi bu hastaları, ortopedinin zor tedavi edilen hasta grubuna sokmaktadır.

Bu olgu sunumunda 35 yaşında yaklaşık 2 ay önce Suriye'de savaş nedeniyle Gustilo-Anderson tibia tip 3B açık kırığı olan ve 3*2 cm'lik doku defekti, kötü kokulu, akıntılı yarası olan hastayı sunmayı planladık. Hastanın yaşam koşulları ve lokal osteomyelit bulguları göz önünde bulundurularak hastaya parenteral antibiyotik tedavisi başlandı. Cerrahi olarak yaranın seri debridmanı yapılarak, kemik dokuya geleneksel antibiyotikli boncuk uygulandı. Doku defekti etrafındaki enfeksiyon belirtilerinin ve akıntının gerilemesi üzerine hastanın nihai tedavisi için ilizarov yönteminin kullanılması planlandı. Akut kısaltma ve kompresyon ile cilt defektinin ve kırık hattında kaynamanın stimüle edilmesi planladı. Bacak eşitsizliğinin tedavisi içinse eş zamanlı olarak kırık hattı distalinden osteotomi yapılarak distraksiyon ile ekstremitte uzatılması sağlandı. Bu sayede eksternal fiksator ile geçen zamanın kısaltıldı.

Alt ekstremitenin açık kırıkları her zaman için çoklu cerrahi müdahaleler gerektiren yaralanmalardır. Bu yaralanmalarda kemik dokunun tedavisini tek başına düşünmek olanaksızdır. Hem yumuşak doku, hem de kronik açık yaralanma ve 3 cm'ye kadar olan kemik defektlerinin tedavisinde ilizarov ile akut kısaltma ve eş zamanlı distraksiyon etkili bir tedavi yöntemidir.

Anahtar Kelimeler: Açık kırık, akut kısaltma ve distraksiyon, ilizarov

Pre op bacağıngörünümü



Hastanın ilk başvurusunda yaranın durumu ve kırığın geçici fiksasyonu

Guillain-Barre Sendromu sonrası kalça heterotopik ossifikasyonu gelişen pediatrik hastada cerrahi tedavi ve rehabilitasyon: Olgu Sunumu

Tolgahan Atıcı, Hakan Özbay, Sever Çağlar, Oktay Adanır, Mehmet Akif Güleç

Bağcılar Eğitim ve Araştırma Hastanesi,Ortopedi ve Travmatoloji Kliniği,İstanbul

Amaç: Heterotopik ossifikasyon(HO);ekstremitte travmalarına,ortopedik girişimlere,yanıklara,merkezi sinir sistemi(MSS) travmalarına ve enfeksiyonlarına bağlı olarak gelişebilen sekonder motor yetmezliğe ve fonksiyon kısıtlılığına sebep olabilen klinik bir tablodur.Nörojenik HO sebeplerine bakıldığında MSS tutulumuna sahip enfeksiyonlar arka sıralarda yer almaktadır.Nörojenik HO oluşumuna zemin hazırlayan patolojilere sahip çocuklarda erişkinlere oranla bu tablo çok daha az izlenmektedir.Guillain-Barre Sendromu(GBS) tanısıyla yoğun bakım servisinde tedavi alan,kalçasında HO gelişen ve tarafımıza ankiloz tablosu ile başvuran hastamıza uyguladığımız cerrahi tedavi ve rehabilitasyon sonuçlarımızı sunmayı amaçlıyoruz.

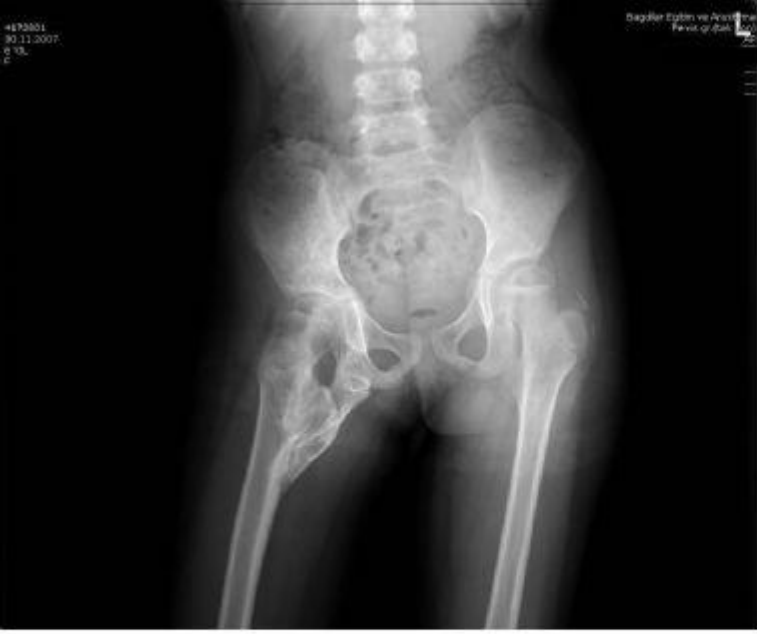Gereç-Yöntem: Polikliniğimize sağ kalçasında hareket kısıtlılığı ve yürüme bozukluğu şikayetiyle başvuran 6 yaşındaki kız çocuğunun anamnezinde GBS ve buna bağlı gelişen solunum güçlüğü nedeniyle 2 yıl önce 82 günlük yoğun bakım takip ve tedavi öyküsü mevcuttu.Hastanın fizik muayenesinde;sağ kalça eklem hareketlerinin tamamen kaybolduğu ve yaklaşık 10° fleksiyon pozisyonunda fikse olduğu gözlemlendi.Direkt grafi incelemesinde sağ iskiümdan başlayan ve femur subtrokanterik bölgeye uzanan ve trokanter minoru da içine alan olgunlaşmış,geniş bir HO odağı tespit edildi.Konvansiyonel tomografi incelemesi yapılarak cerrahi planlama gerçekleştirildi.Hastanın sağ kalçasına posterolateral yaklaşımla cerrahi uygulandı;iskiümdan subtrokanterik bölgeye uzanan HO odağı siyatik sinir eksplorasyonu eşliğinde rezeksiyon edildi,bol irrigasyon uygulandı.Cerrahi esnasında uygulanan spinal epidural kateter aracılığıyla analjezik yardımcı olarak cerrahinin uygulandığı gün erken ROM açıcı egzersiz ve oral indometazin tedavisi başlandı.Hastaya taburculuk sonrası 3 aylık fizyoterapi programı düzenlendi.Hastanın takibi 18 ay boyunca sürdürüldü.

Bulgular: Cerrahi öncesi sağ kalça 10° fleksiyon,30° eksternal rotasyon,15° abduksiyon pozisyonunda fikse iken;cerrahi rezeksiyonun 18. ayına gelindiğinde hastada rekürrens gözlenmemiş olup sağ kalça ROM değerleri ekstansiyon 0-10°,fleksiyon 0-110°,eksternal rotasyon 0- 40°,abduksiyon 0-35°,adduksiyon 0-15° olarak ölçülmüştür.

Sonuçlar: MSS tutulumlu enfeksiyonlara bağlı gelişebilen HO,nörojenik HO etiolojisinde az rastlanan bir klinik tablodur.Bu durum erişkinlere oranla çocuklarda daha da az görülmektedir.Ossifikasyon dokusunun maturasyonunu takiben uygulanacak cerrahi rezeksiyon,analjezik yardımcı erken ve agresif fizyoterapi, indometazin medikasyonu ile kalça hareket açıklığında tatminkar sonuçlar elde edilebilmektedir.

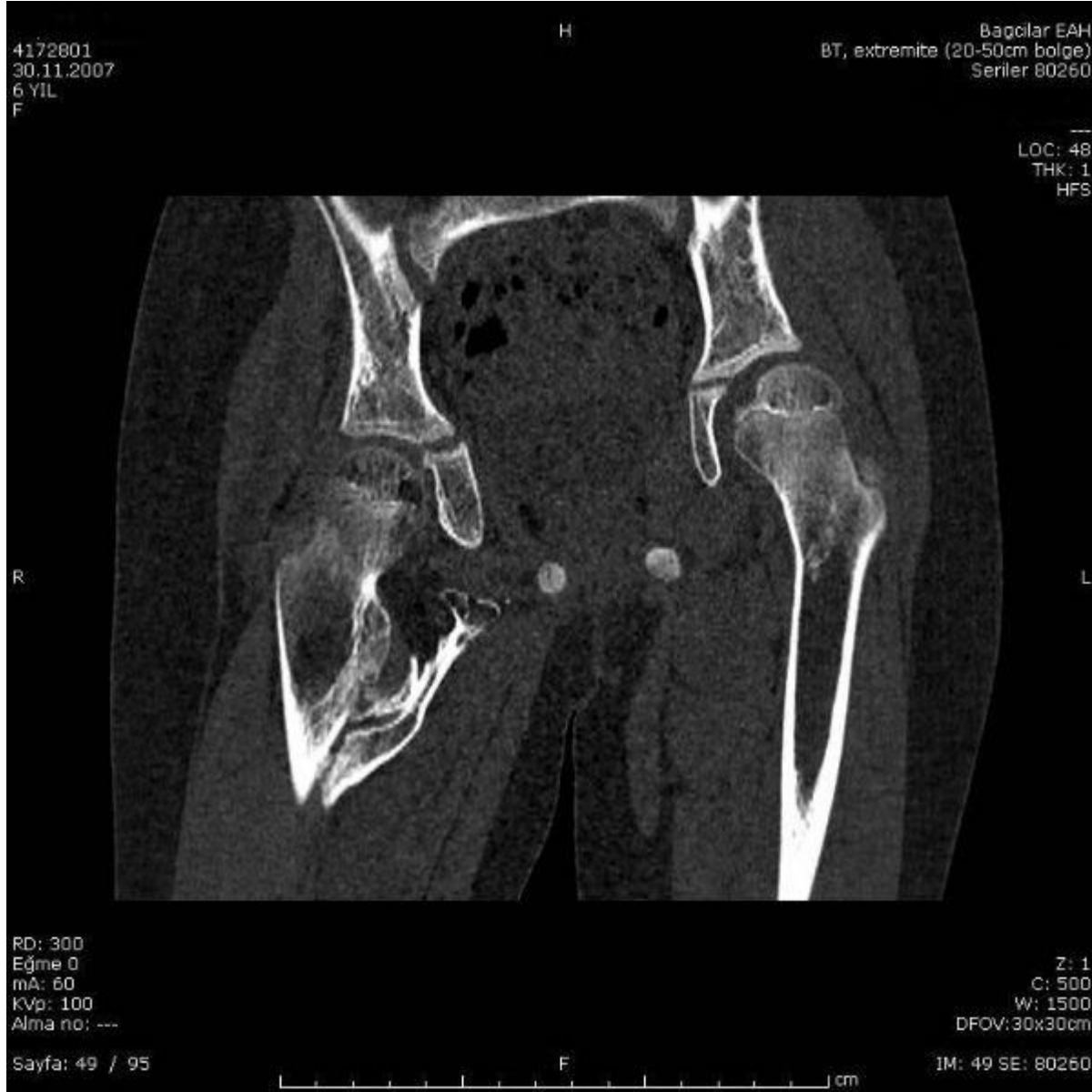Anahtar Kelimeler: Guillain-Barre Sendromu, indometazin, kalça

Resim-1



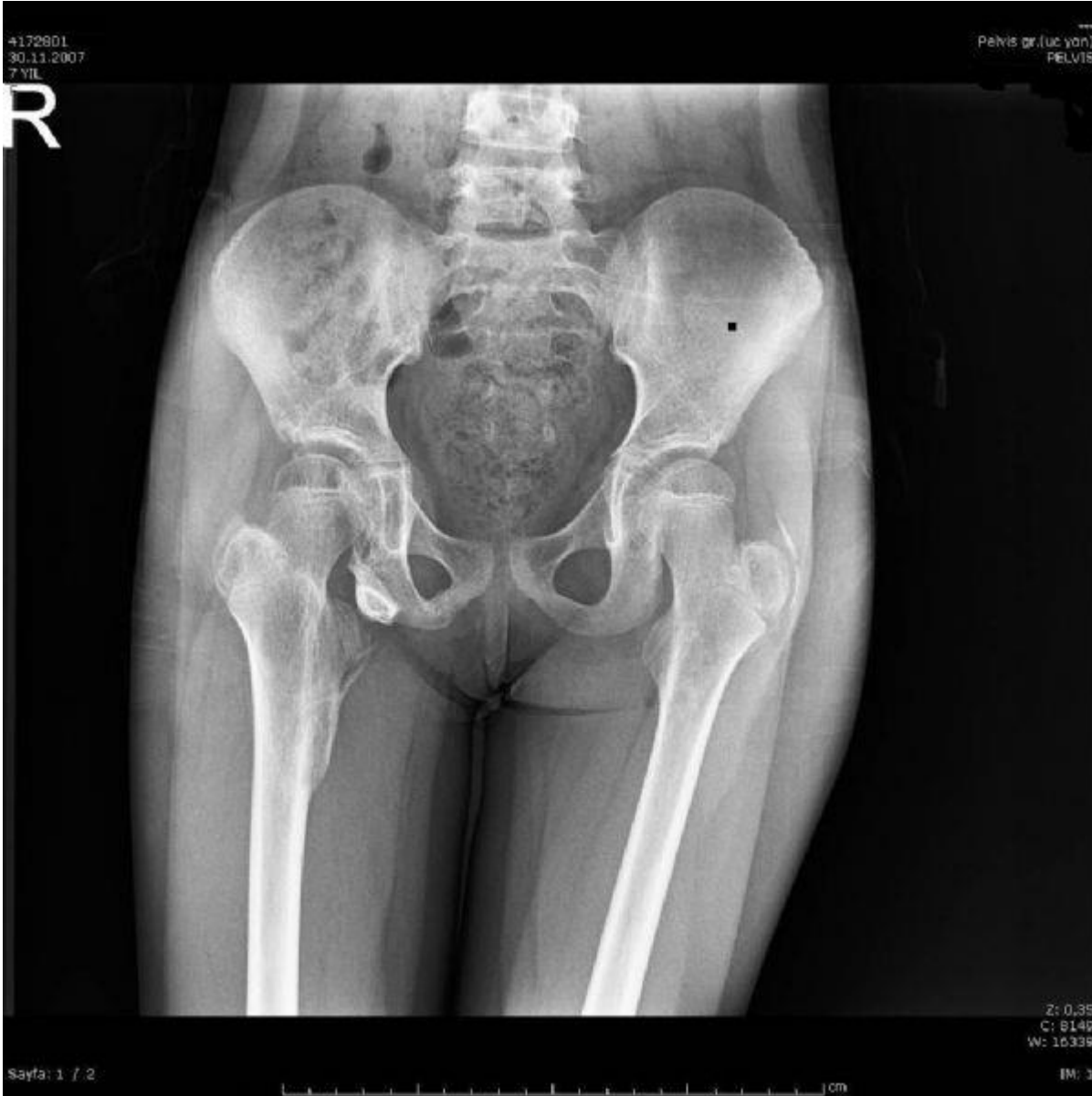Cerrahi öncesi pelvis ön-arka grafi

Resim-2



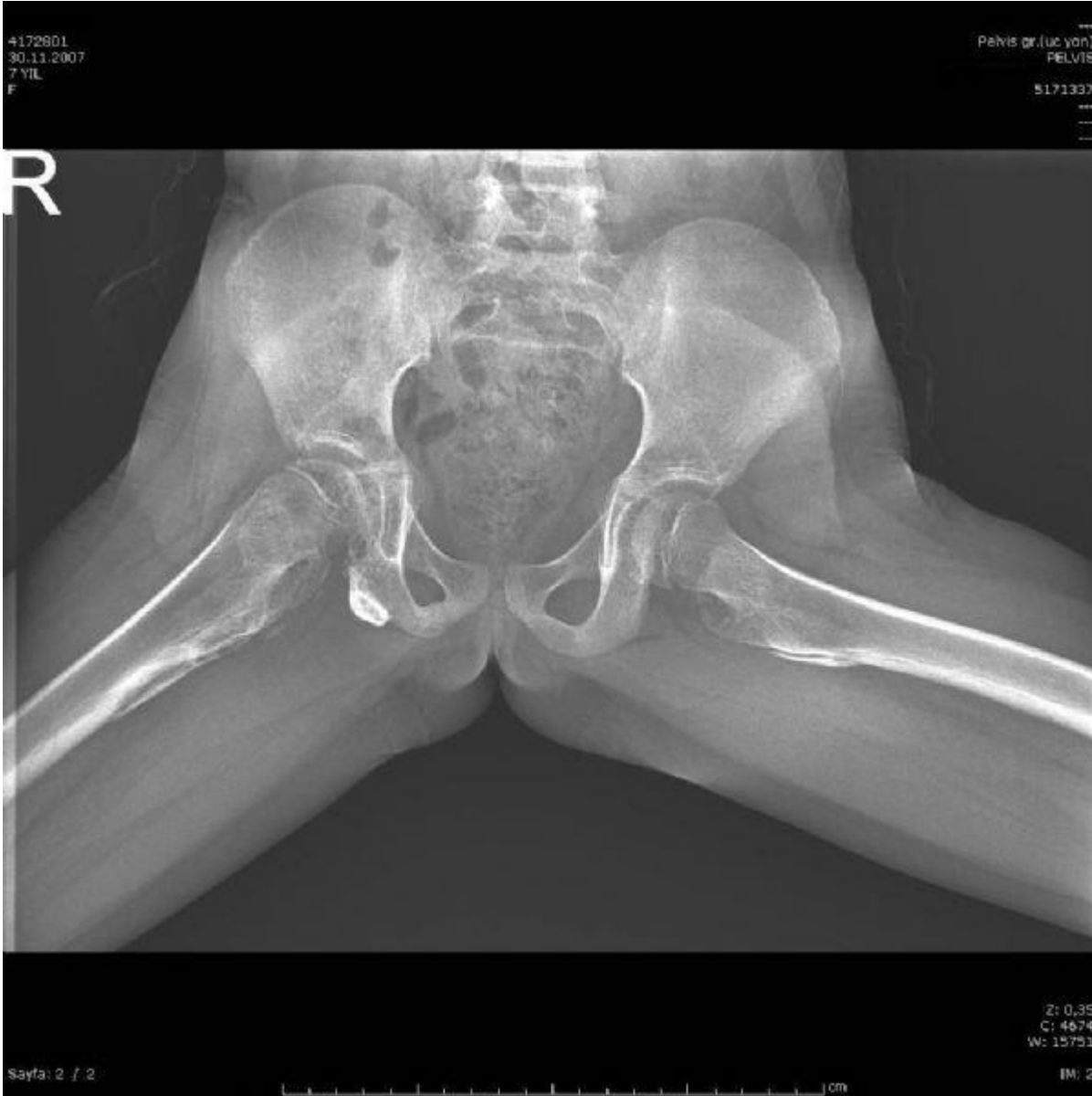Cerrahi öncesi koronal kesit tomografi

Resim-3



Cerrahi sonrası 18.ay pelvis ön-arka grafi

Resim-4



Cerrahi sonrası 18.ay kalça abduksiyon grafisi

[P07][Travma]**Trans-radyal stiloid,trans-skafoid perilunat kırıklı çıkık ve eşzamanlı kontralateral radyal stiloid-skafoid kırığı: Olgu Sunumu**

Tolgahan Atcı¹, Serdar Yüksel², Hakan Özbay¹, Oktay Adanır¹, Sever Çağlar¹, Mustafa Fatih Daşcı¹, Mehmet Akif Güleç¹

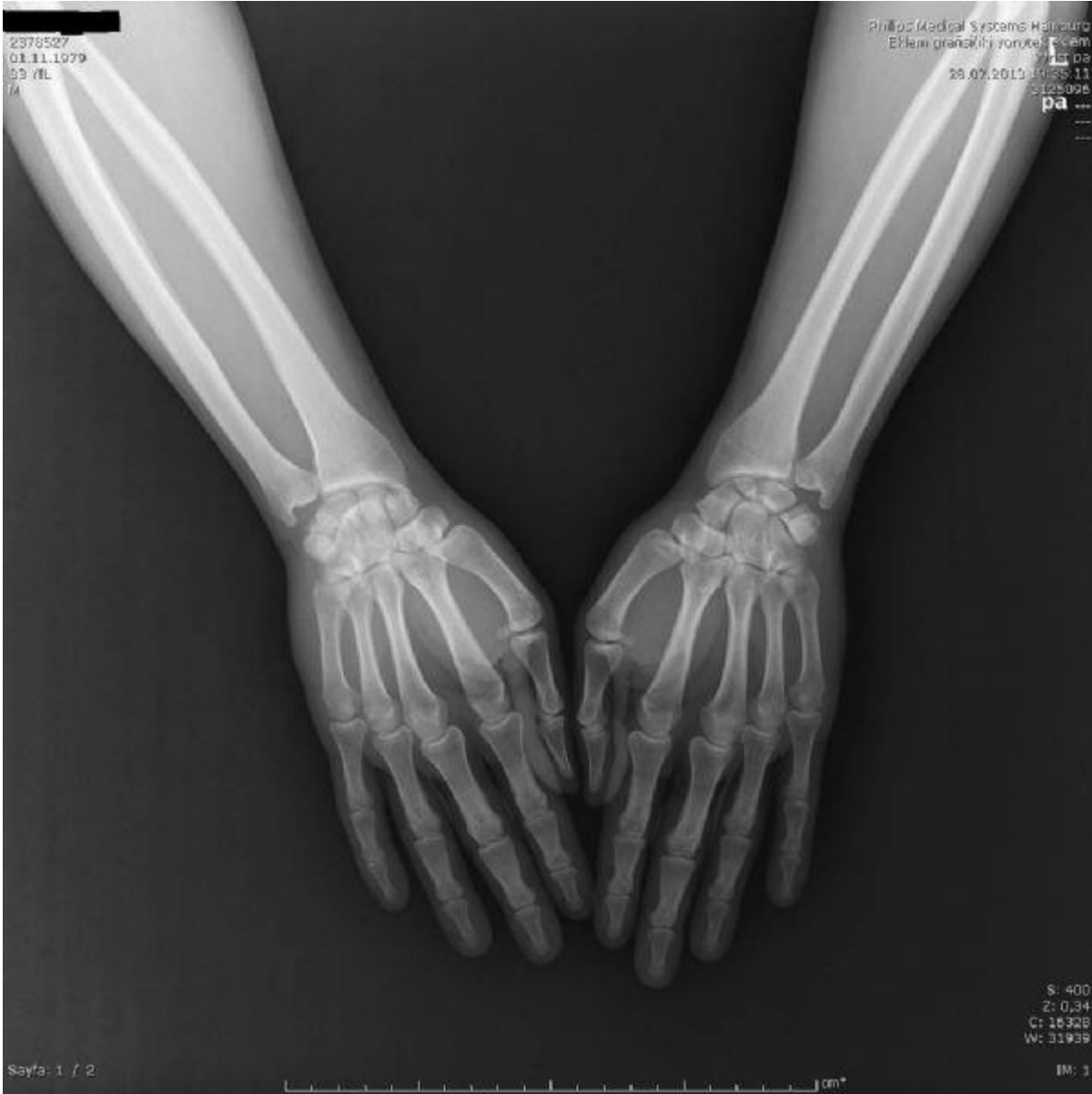¹Bağcılar Eğitim ve Araştırma Hastanesi,Ortopedi ve Travmatoloji Kliniği,İstanbul

²Trabzon Kanuni Eğitim ve Araştırma Hastanesi,Ortopedi Kliniği,Trabzon

Amaç: Açık el üzerine yüksekten düşmelerde, el bileği yaralanmaları kompleks bir yapı içerebilir ve nadir de olsa bilateral yaralanma görülebilir.Olgumuzda;bilateral el bileği yaralanması bulunan hastamıza uyguladığımız konservatif ve cerrahi tedavi yaklaşımlarımızın orta dönem sonuçlarını aktarmayı amaçladık.
Yöntem: Acil servise ağaçtan düşme sonucu getirilen 33 yaşındaki erkek hastanın muayenesinde her iki el bileğinde şişlik ve ağrı mevcuttu.El bileklerine direkt grafi incelemesi yapıldı.Sağ el bileğinde trans-radyal stiloid,trans-skafoid perilunat kırıklı çıkık tespit edildi ve acilde kapalı olarak redükte edildi.Redüksiyon öncesi ve sonrası nörovasküler muayene normaldi.Sol el bileğinde radius stiloid ve skafoid proksimal pol kırıkları tespit edildi,uzun kol başparmak spika alçısı uygulandı.Kontrol grafi ve tomografi tetkikleri yapıldı.Sol el bileğine konservatif tedavi planlandı,sağ el bileğine perkütan vida tespiti ve kısa kol başparmak spika alçısı uygulandı.Postop 6.haftada her iki el bileğinin alçı tedavisi sonlandırıldı.El bileği ROM açıcı egzersizler başlandı.Hasta 3 ay aralıklarla takip edildi,6.ayda grafi kontrolüne ek olarak gonyometrik ölçümler,18.ayda ise ek olarak MR incelemesi yapıldı,takip süremiz 21 aydı.
Bulgular: Takiplerde her iki el bileğinde;kronik ağrı,avasküler nekroz,sudeck atrofisi izlenmedi.Alçılar çıkarılınca yapılan muayenede sol el bileğinde hafif ağrı mevcuttu.Hastanın ROM açıcı egzersizler ile sürdürülen takibinde 3.ayda günlük işlerini sorunsuz yapabilir hale geldiği ve sol taraftaki ağrının da kaybolduğu görüldü.6.ayda hasta her iki el bileği ile ağır egzersizleri gerçekleştirebilir hale geldi.Yapılan fonksiyonel ölçümlerde;sağ el bileği fleksiyonu 70,dorsifleksiyonu 67,ulnar deviasyonu 27,radyal deviasyonu 20,sol el bileği fleksiyonu 65,dorsifleksiyonu 60,ulnar deviasyonu 20 ve radyal deviasyonu 20 derece olarak ölçüldü.18.ayda yapılan MR incelemelerinde avasküler nekroz izlenmedi.
Sonuçlar: Açık el üzerine düşme ile oluşan skafoid kırığına distal radius kırığı ve perilunat çıkığının eşlik edebileceği,yaralanmanın bilateral olabileceği akılda tutulmalıdır.Her iki el bileğinin alçılı tespit süreleri,egzersiz programları ve süreleri eşit tutulmuştur.Sağ tarafın perilunat çıkık gibi ciddi bir ek yaralanması bulunmasına rağmen;6.ayda yapılan fonksiyonel ölçümlerde,sola göre daha başarılı olduğu görülmüştür.Skafoid kırıklarında instabilite ve deplasman bulunmuyorsa konservatif tedavi uygulanabilmektedir ancak cerrahi tedavinin fonksiyonel ve klinik sonuçlarının daha iyi olduğu kanaatindeyiz.

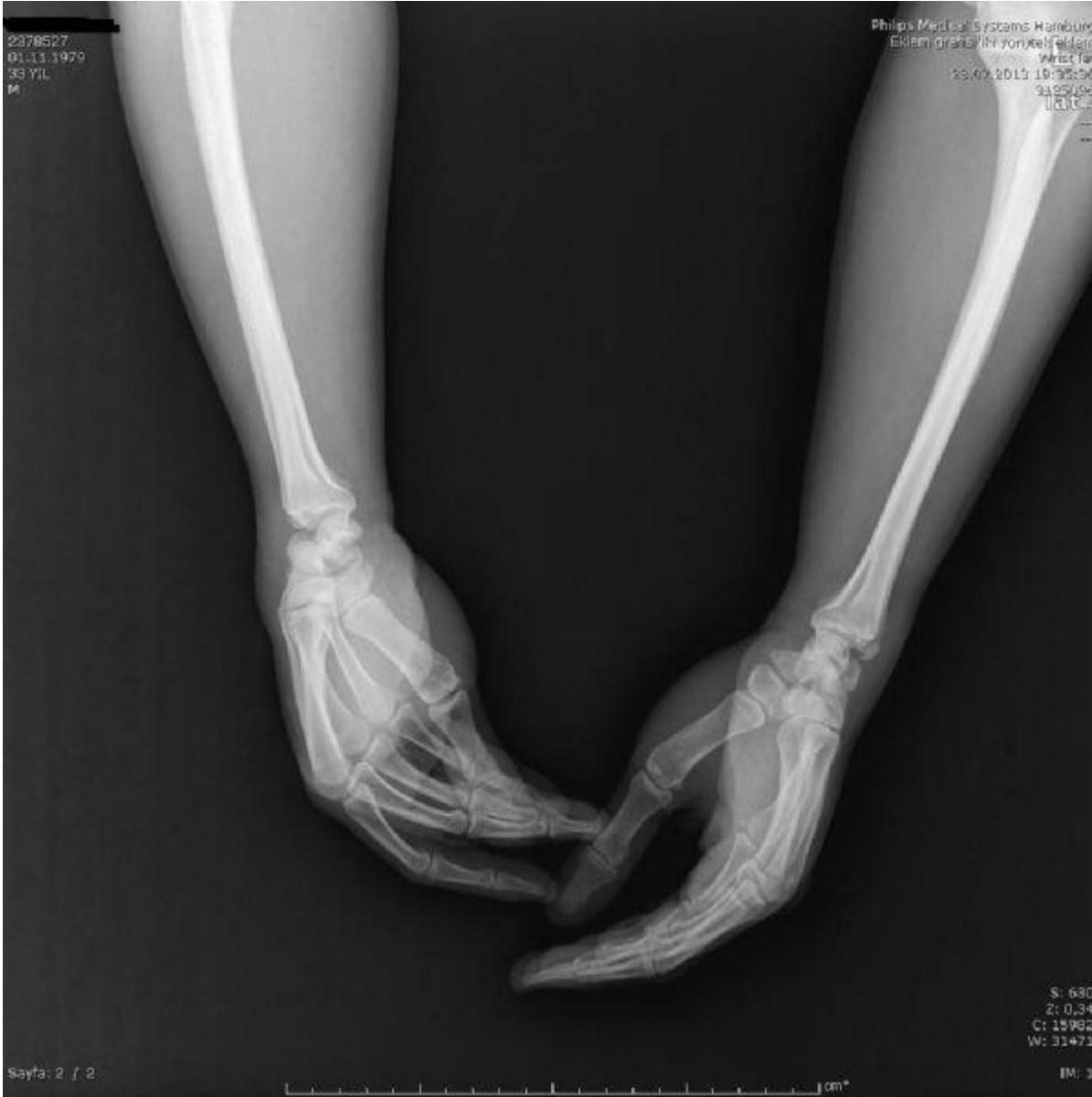Anahtar Kelimeler: El bileği yaralanması, Radius, Skafoid kemik

Resim-1



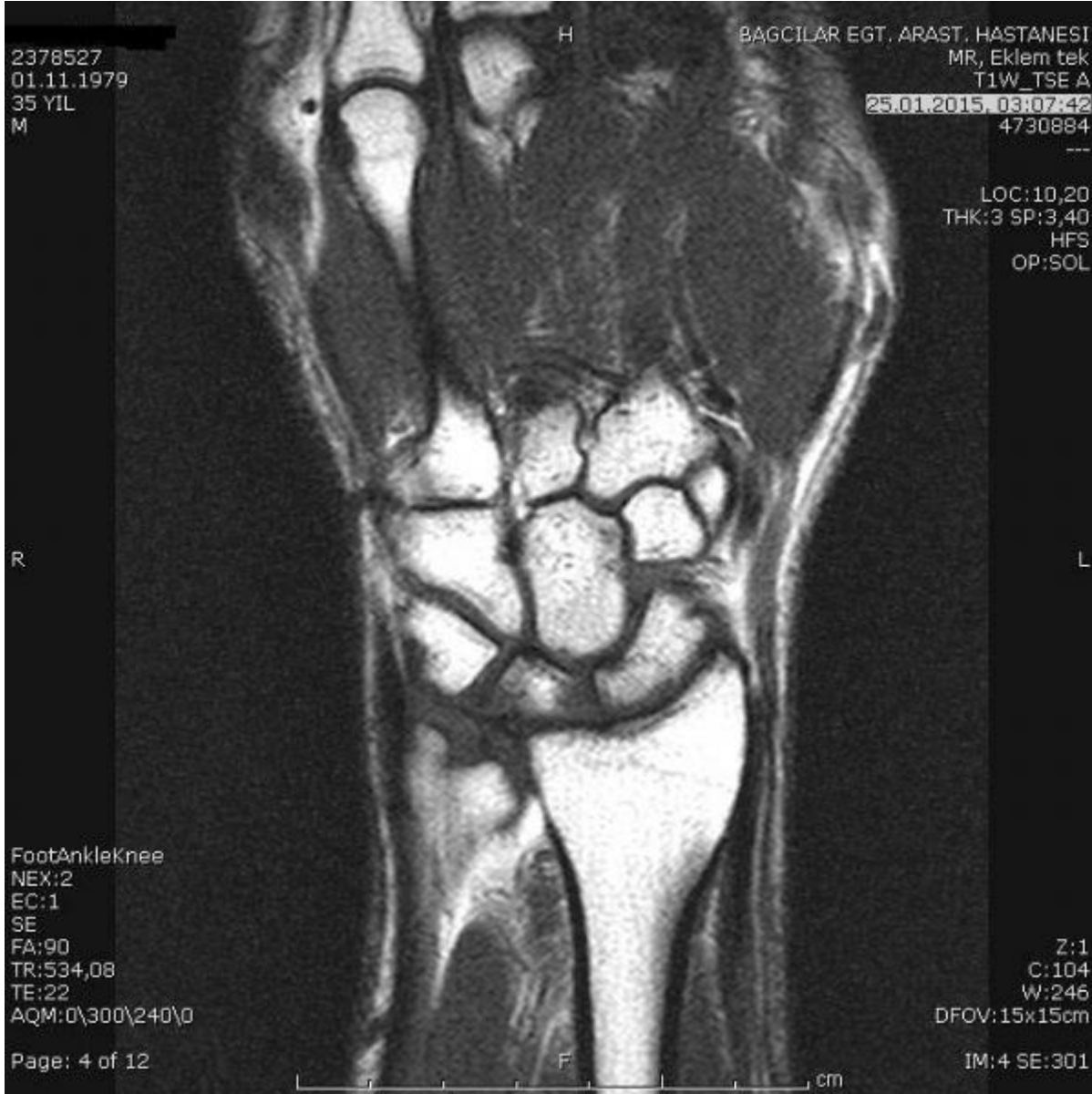Travma sonrası el bileği mukayeseli ön-arka grafi

Resim2



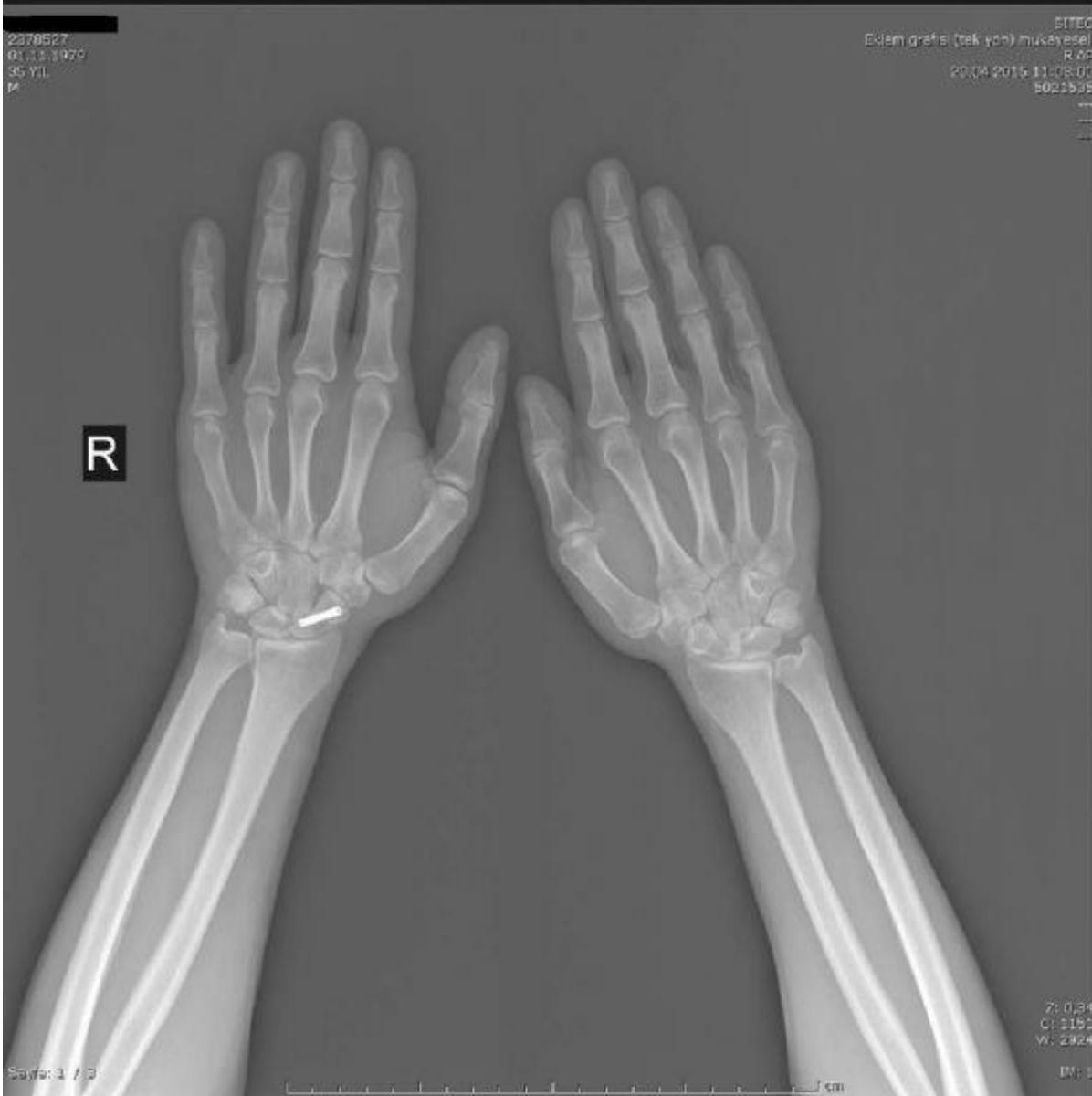Travma sonrası el bileği mukayeseli yan grafi

Resim-3



18.ay konservatif tedavi edilen el bileği MR

Resim-4



21.ay el bileği mukayeseli ön-arka grafi

Osteoartrit hastalarında hematolojik parametrelerin değerlendirilmesi

Serdar Hıra¹, Cüneyt Tamam²

¹tatvan asker hastanesi, biyokimya servisi, bitlis

²tatvan asker hastanesi, ortopedi ve travmatoloji servisi, bitlis

Osteoartrit (OA), eklem kıkırdağı ve subkondral kemikte yıkım ve tamir olayları arasındaki normal dengenin bozulması sonucu gelişen dinamik bir hastalık sürecidir. OA, yakın zamana kadar non-inflamatuar bir hastalık olarak düşünülmekte iken, son yıllarda yapılan çalışmalar sonucu, inflamasyon ile kıkırdak yıkımı ve hastalık belirti ve semptomlarının gelişimi arasındaki ilişkiler ortaya konmuştur. Rutin olarak yaygın kullanılan hemogram testi ile, ortalama platelet volümü (MPV), kırmızı kan hücresi dağılım genişliği (RDW), platelet dağılım genişliği (PDW), nötrofil-lenfosit oranı (NLR), platelet-lenfosit oranı (PLR) ve RDW-platelet oranı (RPR) değerleri elde edilebilir. Bu parametreler, inflamatuvar sürecin göstergesi olarak birçok hastalıkta araştırılmıştır. Ancak OA hastalığındaki rolleri tam olarak anlaşılammıştır. Bu çalışmanın amacı, OA hastalığında hematolojik parametrelerin tanısal değerini araştırmak ve klinik önemlerini ortaya koymaktır. Çalışmaya 118 OA hastası ile yaş ve cinsiyeti benzer 145 sağlıklı birey dahil edildi. Tıbbi geçmişi, eritrosit sedimentasyon hızı (ESR), C-reaktif protein (CRP), beyaz küre sayısı (WBC), NLR, platelet sayısı (PLT), PDW, RDW, RPR, PLR and MPV değerleri retrospektif olarak hasta dosyalarından elde edildi. İki grup arasında WBC, RDW, PLT, RPR değerleri arasında fark bulunamamıştır ($p > 0,05$). NLR ve PLR değerleri OA hastalarında istatistiksel olarak kontrol grubuna göre anlamlı şekilde daha yüksek bulundu ($p < 0.001$). RBC, MPV ve PDW değerleri, OA hastalarında istatistiksel olarak anlamlı şekilde daha düşük bulundu ($p < 0.001$). OA hastalarında, CRP ve ESR değerleri kontrol grubu ile karşılaştırıldığında daha yüksek bulundu ($p=0,020$ and $p=0,011$, sırasıyla). Hasta grubunda ESR, CRP ile pozitif şekilde, RBC, PDW ve MPV ile negatif şekilde korelasyon gösterdi. Ayrıca CRP, MPV ve RBC ile negatif şekilde korelasyon gösterdi. Çalışmamız, hematolojik inflamatuvar parametrelerin OA hastalığında tanısal belirteçler olarak kullanılabileceğini göstermiştir.

Anahtar Kelimeler: osteoartrit, inflamasyon, hemogram

Distal Tibia Gustilo- Anderson Tip 3 Açık Kırık Tedavisinde Otolog Segmenter Tibial Kemik Transferi

Mehmet Demirel¹, Turgut Akgül¹, Gökhan Polat¹, Mehmet Ekinci¹, Mehmet Fevzi Çakmak¹, Fatih Dikici²

¹İstanbul Üniversitesi, İstanbul Tıp fakültesi, Ortopedi ve Travmatoloji ABD, İstanbul

²Acıbadem Üniversitesi, Atakent Hastanesi, Ortopedi ve travmatoloji bölümü, İstanbul

Giriş:

Tibia, AO/OTA 42-C2 tibia kompleks segmenter kırıklar genellikle yüksek enerjili travmalar sonucunda meydana gelmektedir. Açık kırıkların tedavisinde tek veya iki aşamalı ostesentez tedavileri yapılabilmektedir ancak tibia kırıklarında yumuşak doku örtüsünün yetersizliği nedeniyle farklı tedavi yöntemleri gerebilmektedir. Çalışmamızda açık segmenter tibia kırığında, segmenter tibia otogreftinin kullanıldığı iki aşamalı rekonstrüksiyonun sonucunu sunduk

Olgu:

Motorsiklet kazası sonucu sol crus Gustilo Tip 3 açık kırık ve tibia, AO/OTA 42-C2 kırık tanısı konulan 20 yaşında erkek hastaya ilk aşamada eşlik eden tibialis posterior arter yaralanması nedeniyle ters safen ven grefti ile rekonstrüksiyon ve AO tipi eksternal fiksator ile kırık stabilizasyonu sağlandı. Aynı seansta tibia diafizindeki serbest kırık fragmanı spina iliaca anterior superior komşuluğunda periton yaprakları arasına yerleştirildi. Ameliyat sonrası 20.günde yara yerinde enterobacter ile acinetobacter üremesi sebebiyle intravenöz antibiyotik tedavisi başlandı. 15 cm'lik yumuşak doku kaybı için ameliyat sonrası vakum yardımcı kapama ile takip edilen hastanın 30.günde granülasyon dokusunun yeterli olması sonucu cilt grefti uygulandı.

Takibinin 45.gününde rekonstrüksiyonun 2.aşaması için uygun biyolojik şartlar sağlandıktan ve kemik sintigrafisinde peritona saklanan kırık fragmanın vital olduğu tespit edildikten sonra bu fragman kullanılarak intramedullar çivi ile ostesentez yapıldı. 7. ay kontrolünde yara yeri iyileşmişti, ancak otolog fragmanda osteoliz tespit edildi

Tartışma:

Tibia Gustillo tip 3 açık kırıklarının tedavisinde spesifik tedavi modalitesi tartışmalı olmakla birlikte, avantaj ve dezavantajlara sahip çeşitli tedavi seçenekleri mevcuttur.

Ortopedik cerrahi literatüründe kemik nakli için fibula ya da iliak krest gibi alışılmış kaynaklar yerine tibia kırık fragmanının peritonda saklanıp kullanıldığı benzer olgu sunumuna rastlamadık.

Distal tibia Gustillo tip 3 açık kırık için otolog segmenter tibial kemik transferi uyguladığımız ve osteoliz ile sonuçlanan olgumuzda güncel literatür eşliğinde yanlış ve eksik uygulamalarımızı ve başarılı sonuç elde etmek için alabileceğimiz önlemleri tartıştık.

Sonuç:

Daha önce ortopedik travma literatüründe rastlamadığımız segmenter tibia otogrefti ile ostesentez tekniğinin uygun koşullar sağlanırsa başarılı olabileceğini düşünüyoruz.

Anahtar Kelimeler: Açık Kırık, Greft, Otolog, Tibia, transfer

[P10][Travma]

Ateşli Silah Yaralanması Geçiren Hastalardaki Uzun Kemik Kırıkları

Kenan Koca, Ömer Erşen, Serkan Akpancar, Servet Tunay

Gülhane Askeri Tıp Akademisi Ortopedi ve Travmatoloji Ana Bilim Dalı, Ankara

Giriş: Bu çalışmanın amacı bir asker hastanesine ateşli silah yaralanması ile başvuran hastalardaki uzun kemik kırıklarını ve yaklaşım tarzlarını sunmaktır.

Metod: Ateşli silah yaralanması sonucu oluşan kırıklı hastalar çalışmaya dahil edildi. Kırık tipleri, başlangıç ve devamındaki tedavi yaklaşımı retrospektif olarak ortaya kondu.

Sonuçlar: Ağustos 2015 ve Şubat 2016 tarihleri arasında ateşli silah yaralanmasına bağlı ekstremitte travması oluşan 92 hasta kliniğimize başvurdu. Yapılan değerlendirme sonucunda 81 hastada 154 kırık tespit edildi. Bu kırıkların 72 tanesi alt ekstremitede (27 femur, 19 tibia, 14 fibula), 63 tanesi ise üst ekstremitede (13 humerus, 11 ulna, 10 radius) idi. Bütün hastalara yaralanmanın ilk 24 saati içerisinde ilk debridman ve yıkama işlemi gerçekleştirildi. Hastalara yapılan ortalama debridman ve yıkama sayısı 1,97 (dağılımı 1-8) idi. İlk 24 saat içerisinde 71 kırık (46,1%) alçı ile, 31 kırık (20,1%) external fixator ile, 27 kırık (17,5%) K-teli ile, 12 kırık (7,8%) vida ve plak ile, 5 kırık ise (3,2%) intramedüller çivi ile tespit edildi. 3 hastaya travmatik amputasyon 1 hastaya ise reimplantasyon uygulandı. Daha önceden debridman ve geçici tespit uygulanan 50 kırığa ortalama 7,37 gün (dağılımı 3-13 gün) sonrasında kalıcı tespit uygulandı. Alçı uygulanan 22 kırıktan 8 tanesi IMN ile, 5 tanesi plak ile, 7 tanesi ise Kteli ile fikse edildi. Daha önceden EF uygulanan 22 kırıktan 8 tanesi IMN ile, 2 tanesi ECF ile, 7 tanesi plak ile tespit edildi. Daha önceden K teli ile tespit edilen 6 kırık ise plak ile kalıcı olarak tespit edildi.

Çıkarımlar: Son yıllarda ateşli silah yaralanmalarında uzun kemik kırıkları artış göstermiştir. İlk debridman ve yıkama sonrasında yara durumuna göre kalıcı yada geçici tespit yöntemine karar verilmeli, bazı hastalarda seri debridmanlar sonrasında IMN, plak veya ECF gibi yöntemlerle kalıcı tespitler yapılmalıdır

Anahtar Kelimeler: Ateşli Silah Yaralanması, Uzun Kemik, Kırık

Artroskopik Bankart Tamirinin Sonuçlarını Etkileyen Faktörlerin Değerlendirilmesi

Ahmet Öztermeli¹, Baransel Saygı¹, Özgür Karaman¹, Özgün Karakuş¹, Celaleddin Bildik¹, Murat Bezer²

¹Fatih Sultan Mehmet EAH, Ortopedi ve Travmatoloji Kliniği

²Marmara Üniversitesi Tıp Fakültesi Ortopedi ve Travmatoloji Ana Bilim Dalı

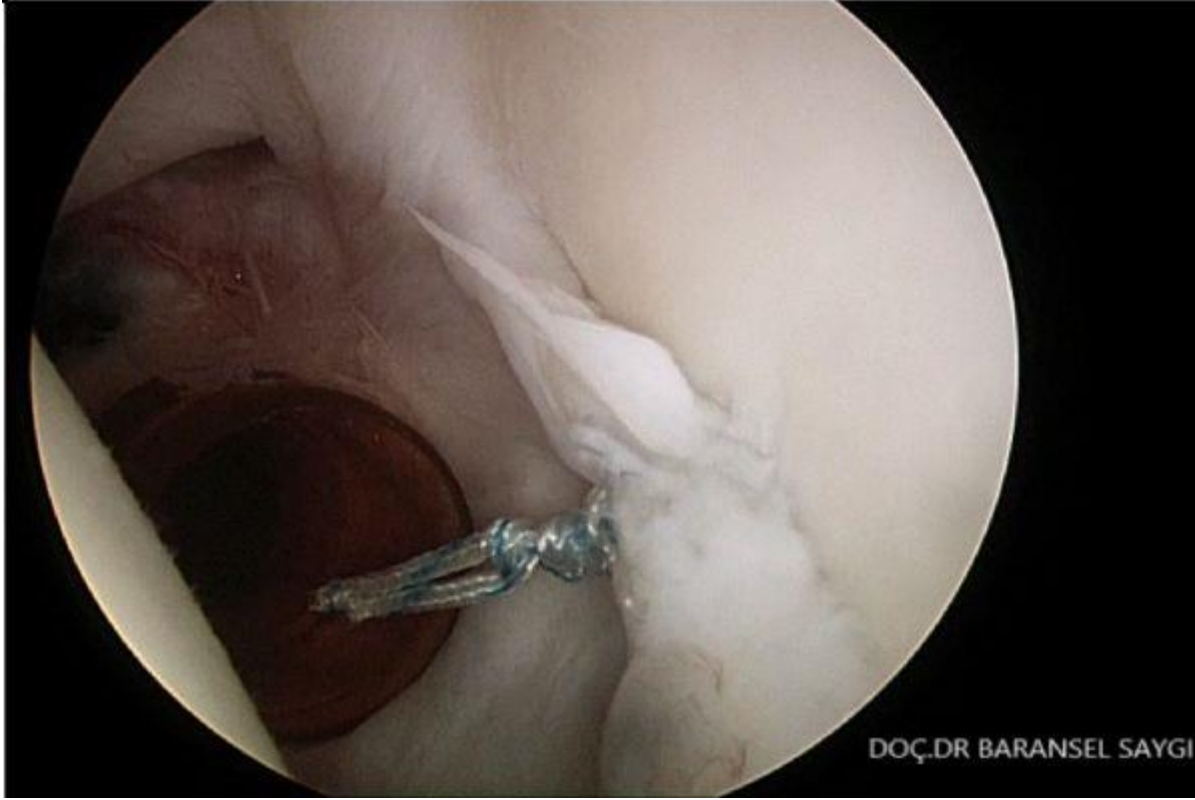
Amaç: Bankart lezyonlarının artroskopik tamirinde, dislokasyon sayısı, sütür sayısı ve sınıflama gibi faktörlerin fonksiyonel sonuçlar üzerindeki etkilerinin araştırılması.

Yöntem: Bankart tamiri geçiren hastalar değerlendirildi. Toplamda 68 hasta çalışmaya dahil edildi. Ortalama takip süresi 33.50 aydı. Dislokasyon sayısı, preop-postop Constant skoru, sütür sayısı ve artroskopik sınıflama (tip1-tip 5) her hasta için belirlendi.

Çıkarım: Tekrar cerrahi gereksinim oranlarında azalma görüldü. Erkek, genç, IGHL yırtığı ve >1 çıkığı olan olgulara önem verilmesi gerekliliği ve bunların labrum restorasyonunda ≥ 3 sütür ile fiksasyonun sağlanmasının daha başarılı sonuçlandığı unutulmamalıdır.

Sonuç: Dislokasyon ve sınıflama gruplarında Grup içi değerlendirmede postoperatif Constant skorlarının preoperatiflere göre istatistiksel olarak anlamlı artış gözlemlendi. Tekrar redisloke olan dört olgu dışında tüm hastalar, Artroskopik anterior omuz instabilitesi cerrahisinden fayda gördüler. Tek dislokasyonlu grupta, tip 1 olarak sınıflanan grupta ve > 3 sütür kullanılan grupta istatistiksel olarak daha iyi sonuçlar elde edildi.

Anahtar Kelimeler: Bankart Tamiri, Omuz Artroskopisi, Omuz Çıkığı, Artroskopik Bankart Tamiri

Bankart Tamiri**Dislokasyon sayısına Göre Constant skorlaması**

		1 dislokasyon n=31 (45.6%)	>1 dislokasyon n=37 (54.4%)	
		Ortalama±SS	Ortalama±SS	p
Constant Skoru	Preop.	63.04±3.38	62.92±3.22	0.900
Constant Skoru	Postop.	92.04±3.93	89.62±4.28	0.043
Constant Skoru	p	0.001	0.001	
Constant Skoru	Değişim	29.00±4.80	26.69±5.09	

Sütür sayısına göre Costant Skorlaması

		Constant Skoru	Constant Skoru	Constant Skoru
		Preoperatif	Postoperatif	Değişim
		Ortalama±SS	Ortalama±SS	Ortalama±SS
Sütür sayısı	1-2 (n=29)	63.60±2.40	87.90±2.33	24.30±3.45

TOTDER 6. ORTOPEDİ VE TRAVMATOLOJİ İSTANBUL BULUŞMASI 2016

Sütür sayısı	3-4 (n=30)	64.43±3.42	91.27±3.61	26.84±4.08
Sütür sayısı	>4 (n=9)	62.53±4.23	90.36±3.80	27.83±6.57
Sütür sayısı	P	0.081	0.001	

Sınıflamaya göre Constant Skorlaması

		Constant Skoru	Constant Skoru	Constant Skoru
		Preoperatif	Postoperatif	Değişim
		Ortalama±SS	Ortalama±SS	Ortalama±SS
Sınıflama	Tip 1 (n=13)	64.80±2.70	93.90±2.33	29.10±3.45
Sınıflama	Tip 2 (n=29)	63.23±3.34	91.14±2.66	27.91±4.08
Sınıflama	Tip 3 (n=20)	61.73±3.33	87.20±4.60	25.47±6.57
Sınıflama	Tip 5 (n=6)	61.33±1.15	92.33±3.21	31.00±3.00
Sınıflama	p	0.084	0.001	

Rockwood tip 3 ve üzeri akut akromioklavikuler çıkık olgularının cerrahi tedavisinde askı sistemlerinin etkinliği

Erkan Akgün¹, Ahmet Onur Akpolat²

¹Beypazarı Devlet Hastanesi, Ortopedi ve Travmatoloji Servisi, Ankara

²Fatih Sultan Mehmet Eğitim ve Araştırma hastanesi, Ortopedi ve Travmatoloji, İstanbul

Amaç: Bu çalışmada Rockwood tip3 ve üzeri akut akromioklavikuler çıkığı olan ve mini-open, askı sistemi kullanılarak cerrahi tedavisi yapılan hastaların fonksiyonel ve radyolojik sonuçları incelenmiştir.

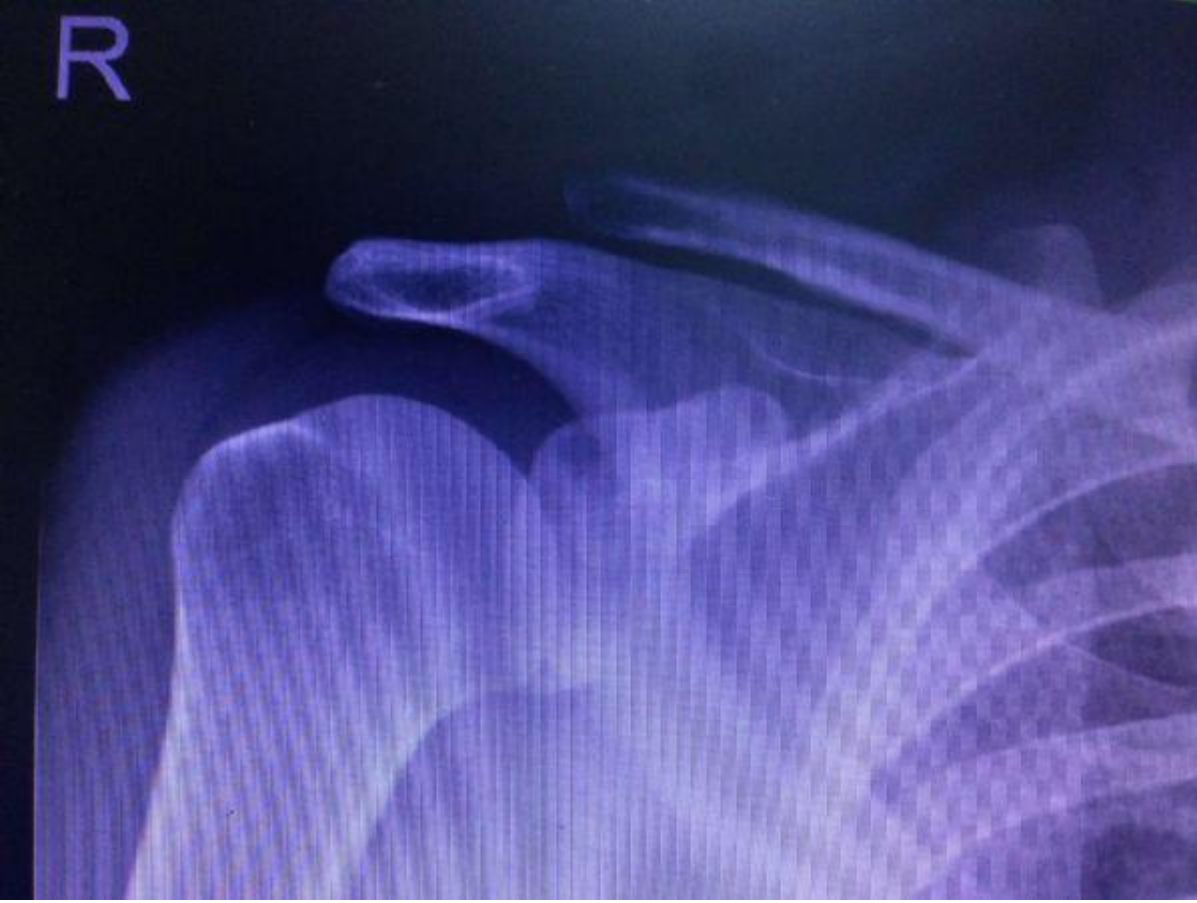Çalışma planı:2010-2014 yılları arasında Rockwood Tip 3 ve üzeri AK çıkığı olan 14 hastaya (9 erkek,5 kadın,ort. yaş:36, dağılım:22-56) mini open insizyon ile askı sistemi kullanılarak cerrahi tedavi yapılmış ve ortalama 41 ay (dağılım:14-62 ay) takip edilmişlerdir.Fonksiyonel sonuçların değerlendirmesinde 11 parametrelili Quick DASH skoru(Disabilities of the Arm,Shoulder and Hand score) kullanılmıştır.Ayrıca hastalar son kontrollerinde çekilen radyografilerle AK eklem değerlendirilmiş ve BT taramaları ile de vertikal ve sagittal translasyon incelenmiştir.

Bulgular: Hastaların tamamında ameliyat sonrası ve son kontrollerde çekilen x ray grafipleri karşılaştırılmış ve AK eklemde instabiliteye rastlanmamıştır.Vertikal ve sagittal insitabilite için 3D BT çekilen 5 hastada translasyon ve AK eklemde osteoartritik değişiklikler görülmemiştir.Son kontrollerdeki Quick DASH skoru ortalaması 5.11 (dağılım:0-9.41)olarak bulunmuştur.Hiç bir hastada revizyon cerrahi yapılmamıştır.Yine hiç bir hastada implant çıkımını gerektirecek omuz ön ağrısına rastlanmamıştır.

Çıkarımlar:Rockwood tip 3 ve üzeri AK eklem çıkıklarında askı sistemleri mini open tekniği ile birlikte kullanıldığında hem sagittal hemde vertikal açıdan kalıcı ve rijid bir tespiti imkan sağlamakta ve fonksiyonel açıdan tatmin edici sonuçlar vermektedir

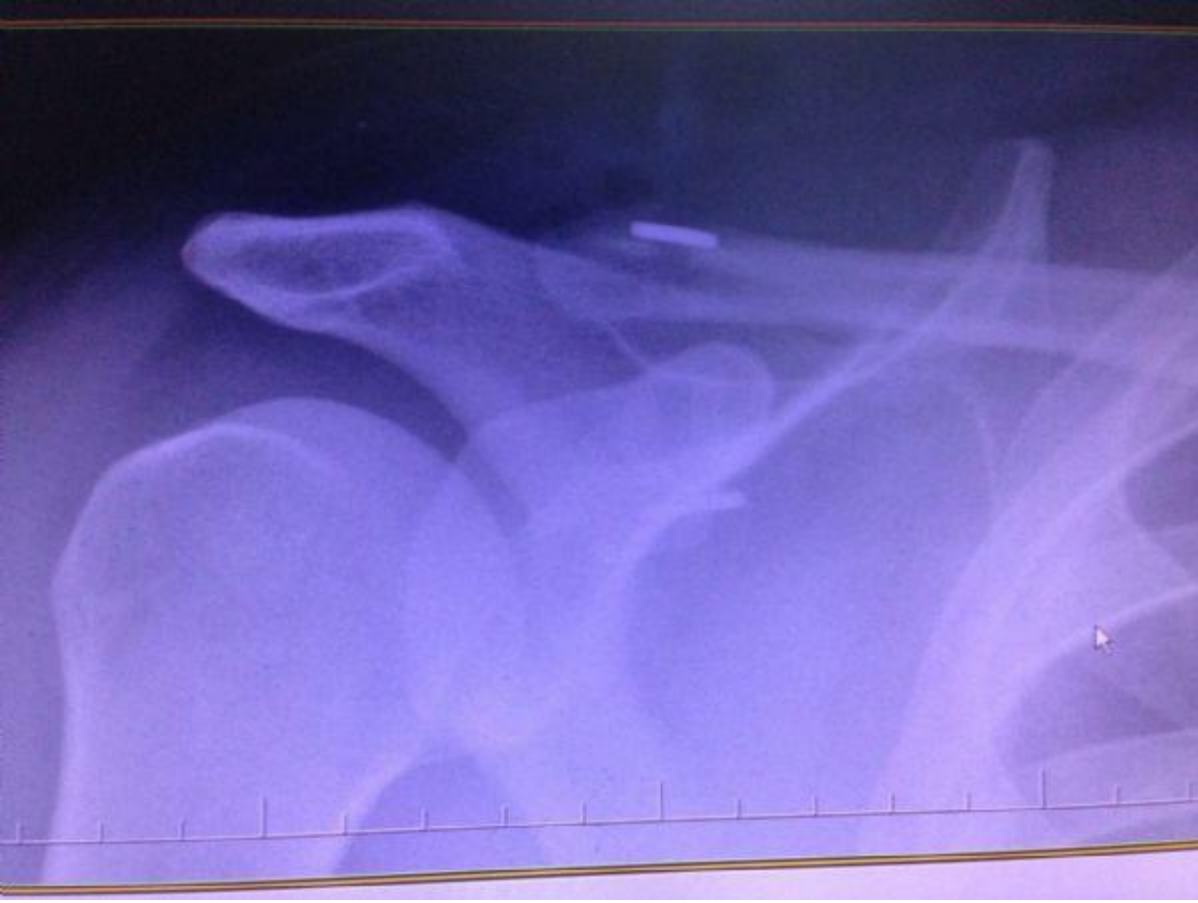Anahtar Kelimeler: Akromioklavikuler eklem, askı sistemi, cerrahi

Resim 1a



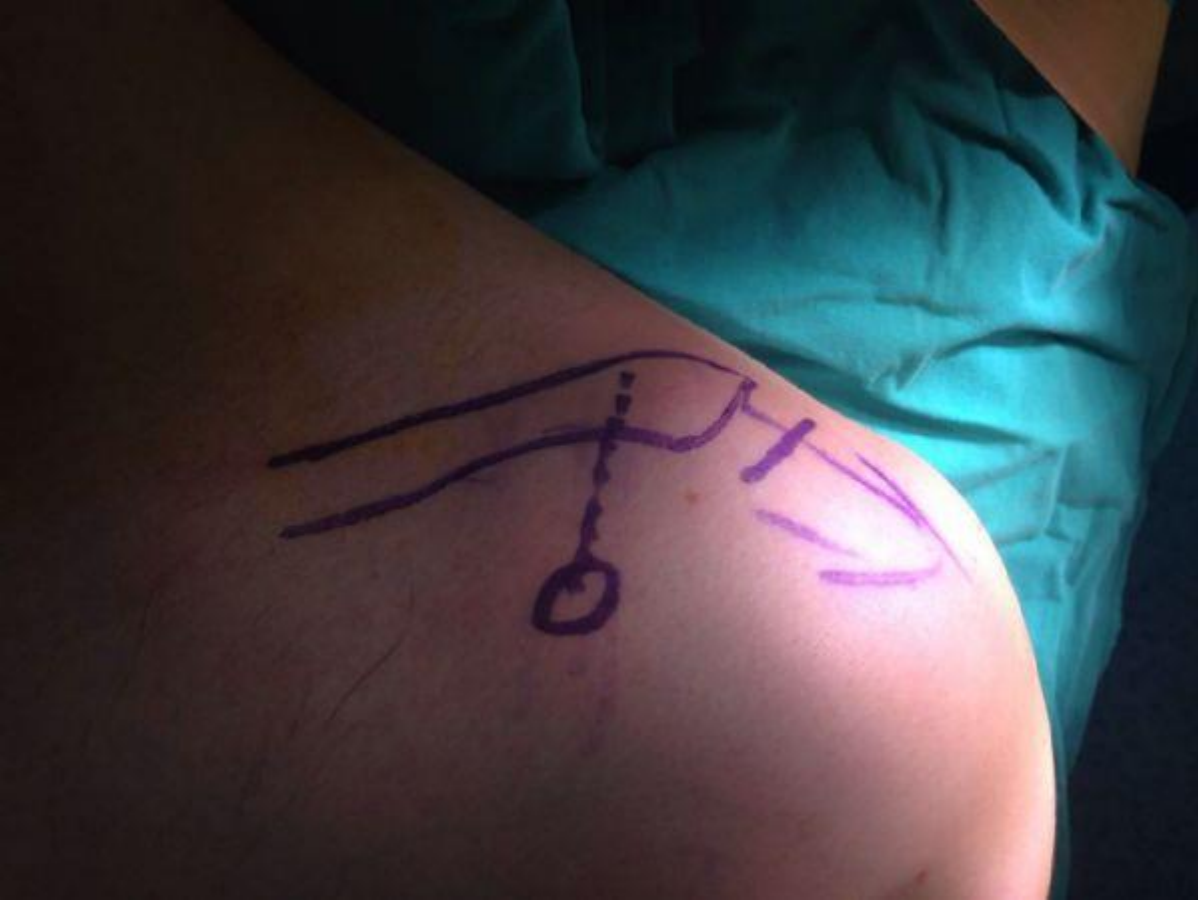44 yaş.Erkek.Rockwood tip 3 ameliyat öncesi

Resim 1b



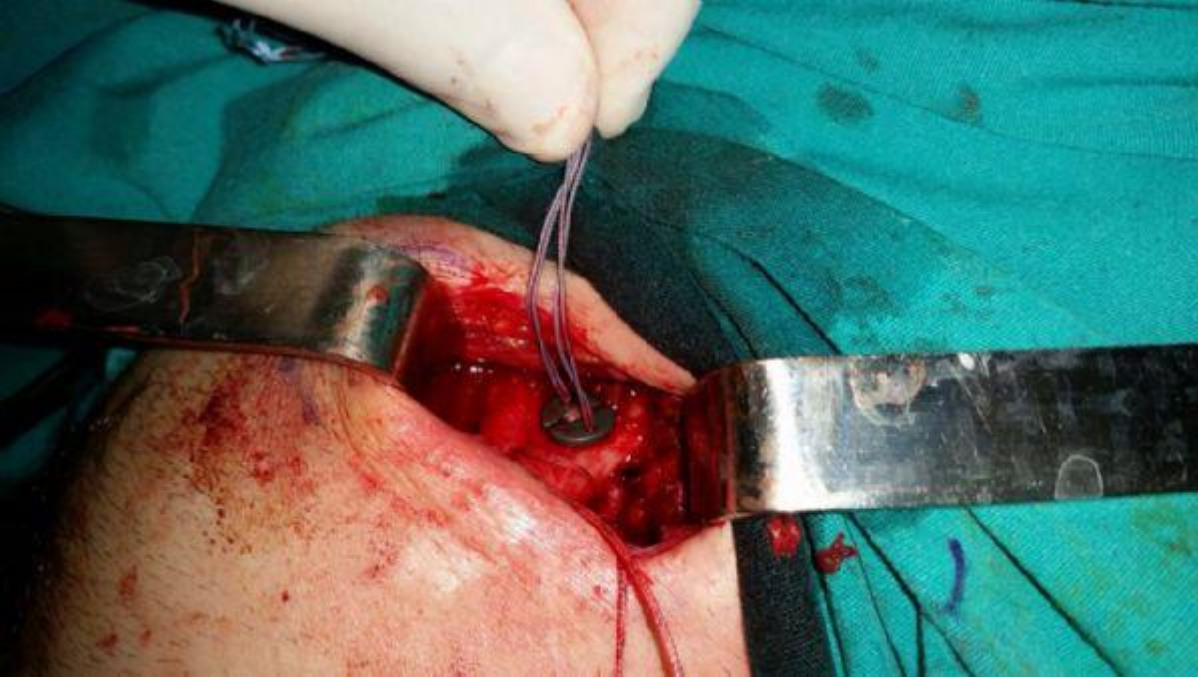Ameliyat sonrası kontrol filmi.

Resim 2



ameliyat görüntüsü

Resim 3



askı sistemi

[P13][Tümör]

Periasetabular Ewing Sarkomunda Modüler Asetabular İmplant ile Rekonstrüksiyon:1 Olgu Sunumu

Mehmet Demirel, Ahmet Salduz, Fuat Bilgili, Mehmet Chodza, Mehmet Ersin, Levent Eralp

İstanbul Üniversitesi, İstanbul Tıp fakültesi, Ortopedi ve Travmatoloji ABD, İstanbul

Giriş:

Pelvik tümörlerin rezeksiyonu sonrası rekonstrüksiyon pelvisin kompleks anatomisi sebebiyle çeşitli prosedürler içerir. Konvansiyonel yöntemlerin yanı sıra modüler asetabular rekonstrüksiyon implantı da son yıllarda asetabular rekonstrüksiyon amacıyla kullanılan yeni bir yöntemdir.

Olgu:

28 yaşında, sol asetabulumda Ewing sarkomu tanılı kadın hastaya, 6 kür neoadjuvan kemoterapi sonrası cerrahi sınır temiz olarak pelvik rezeksiyon uygulanıp modüler asetabular rekonstrüksiyon implantı ile parsiyel pelvik replasman ve asetabular rekonstrüksiyon yapıldı. Operasyon esnasında siyatik sinir, femoral sinir, gluteus medius ve yapışma yeri olan trokanter majör korundu. Ameliyat sonrası 2. yıl kontrolünde aktif kalça abdüksiyonu ile birlikte aktif ve pasif kalça hareketlerinin normale yakın olduğu görüldü.

Tartışma:

Pelvisin kompleks anatomisi, pelvik tümörlerin rezeksiyonu sonrası rekonstrüksiyonunu yapısal ve fonksiyonel olarak zorlaştırmaktadır. Pelvik tümör rezeksiyonu sonrası bir çok konvansiyonel rekonstrüksiyon prosedürü olmakla birlikte literatürde fonksiyonel sonuçların memnun edici olmadığı bildirilmektedir. Bu konuda yeni bir rekonstrüksiyon tekniği olan modüler asetabular rekonstrüksiyon implantı uyguladığımız hastamızın memnun edici fonksiyonel sonuçlarını sunarak literatüre katkıda bulunmak istiyoruz.

Sonuç:

Modüler asetabular rekonstrüksiyon implantı tümör sebebiyle pelvik rezeksiyon yapılan hastalarda uygulanabilir olarak görülmektedir. Ancak daha kesin sonuçlar için daha fazla vaka sayısına ve daha uzun takip süresine ihtiyaç vardır.

Anahtar Kelimeler: pelvik rezeksiyon, konvansiyonel, modüler, rekonstrüksiyon

Cemal Güler, Yalçın Turhan, Okan Karaduman, Yavuz Geçer, Zafer Orhan

Düzce Üniversitesi Tıp Fakültesi, Ortopedi ve Travmatoloji AD, Düzce

Amaç

Primer TKP sonrası çıkık %0,1–10, revizyon sonrası çıkık %27 oranında görülebilir. Çıkık genel olarak ameliyattan sonra ilk 4–6 haftada görülür. Bundan sonra görülen çıkıklar genellikle ya travmaya bağlı ya da gevşeme sonrası oluşur. Çıkık, ameliyat içi kalçaya yaklaşım ile doğrudan ilişkilidir(1,2). Komponent malpozisyonu da ameliyat sonrası çıkıkla doğrudan ilişkilidir. Çalışmada; kliniğimizde total kalça protezi yapılıp tekrarlayan çıkık şikayeti olan ve Trilogy® Acetabular Hip System uygulanan 3 hasta incelenmiştir.

Materyal ve Metod

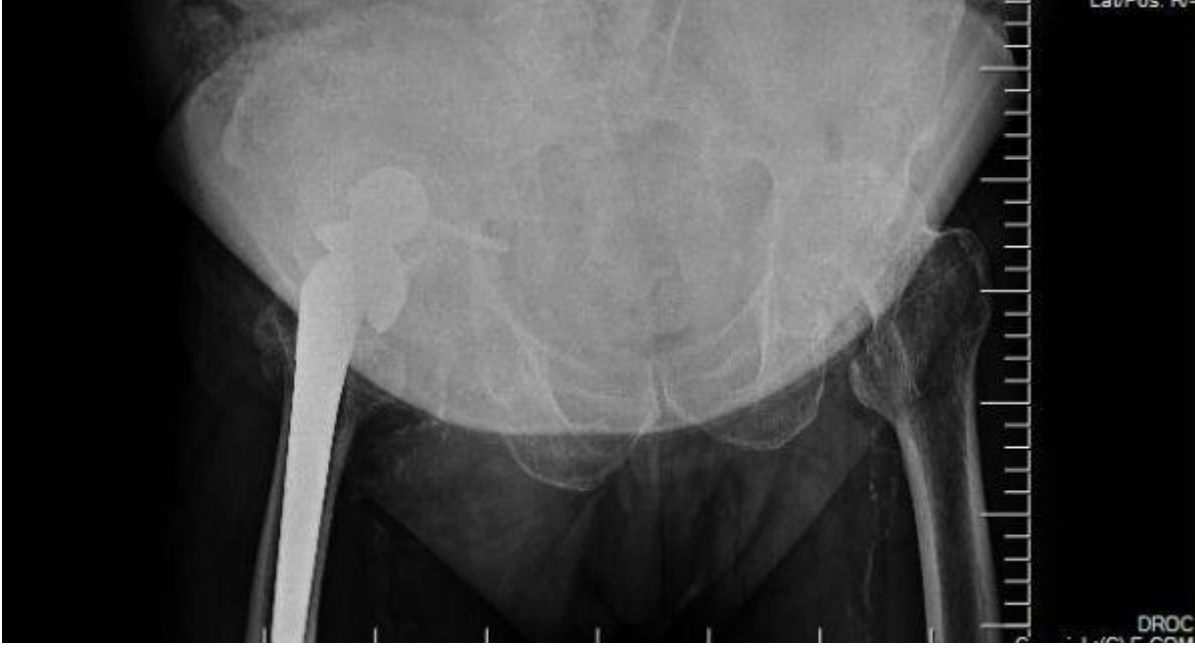1. hastamız 76 yaşında kadın, kliniğimizde primer total kalça artroplastisi uygulanmış ve İlk operasyonda asetabulumdaki kemik stok yetersiz olduğundan femur başı allogrefti konulmuştu. Postop 1.5 yılındaki kontrolünde sol total kalça protez dislokasyonu saptandı. 2. hastamız 58 yaşında kadın hastaydı ve dış merkezde enfekte total kalça protezi sebebiyle 5 sefer opere olmuştu. Bize başvurduğunda; hastaya ilk olarak protez çıkarılıp antibiyotikli sement uygulandı. Takiplerinde sedim, crp değerleri düzelen ve enfeksiyon bulguları gerileyen hastaya total kalça protez revizyonu operasyonu uygulandı. Hastanın kontrollerinde tekrarlayan çıkık tespit ettik. 3.hastamız ise 65 yaşında erkek hasta idi ve tekrarlayan total kalça protez revizyon operasyonu yapılmış olan hasta dislokasyon olması üzerine kliniğimize başvurdu. Bu üç hastamıza asetabulum revizyonu operasyonu Trilogy (2hastaya Biomet ve 1 hastaya StyrekeR) sistem uygulandı. Hastalarımızın operasyonlarında abduktor kasların fibrozis olduğu ve fonksiyon görmediğini bunun mekanik sonucu sebebiyle çıkık meydana geldiğini tespit ettik. Bu üç hastamızın kontrolünde çıkık ve başka mekanik ve enfeksiyöz komplikasyonlara rastlamadık.

Çıkarımlar;

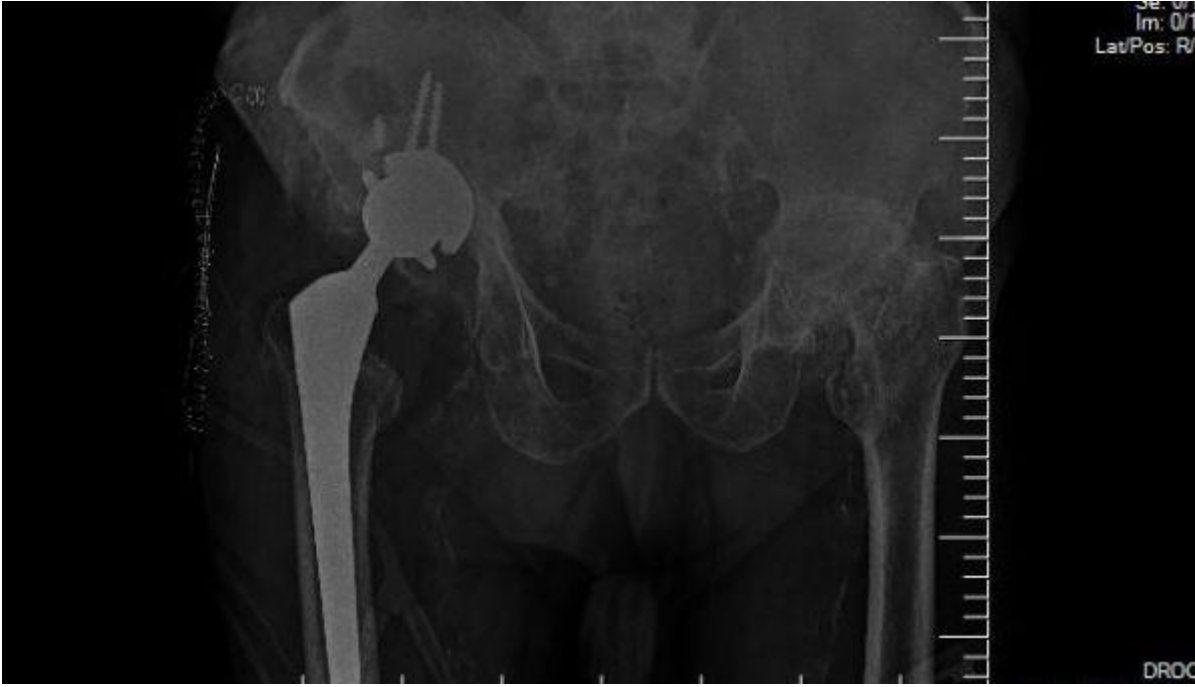Asetabuler komponentin medialize edilmesi veya yükseğe konması hem yumuşak doku gerginliğine hem de kalça abduktor kol gevşekliğine yol açabileceğinden, instabiliteye neden olabilir. Femoral komponentin ofset yetersizliği veya kısa boy ayarlaması da hem kalça yumuşak doku gevşekliği hem de abduktor kol zafiyetine bağlı olarak instabiliteye yol açacaktır. (3,4) Bu ciddi mekanik sorunlara bağlı dislokasyonu olan hastalarda Trilogy sistem göz önünde bulundurulması gereken asetabular revizyon sistemidir.

Anahtar Kelimeler: Total Kalça Protezi, Kalça Çıkığı, Asetabulum

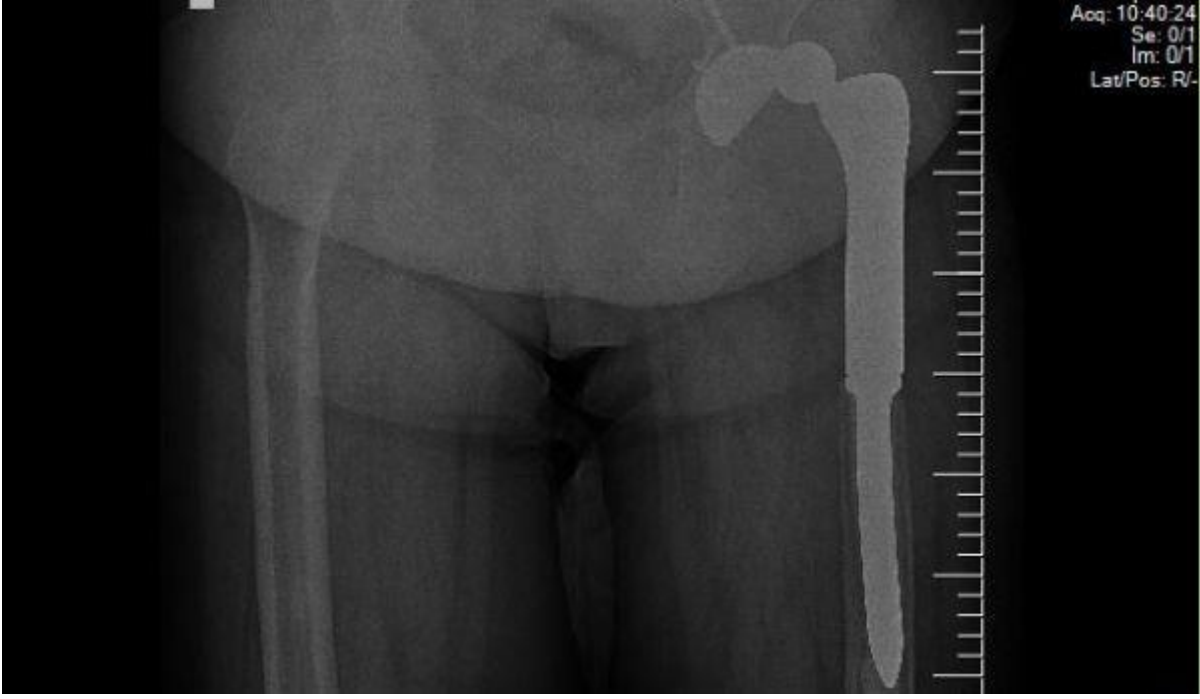
Resim 1: 65 Y E hastanın preop grafisi



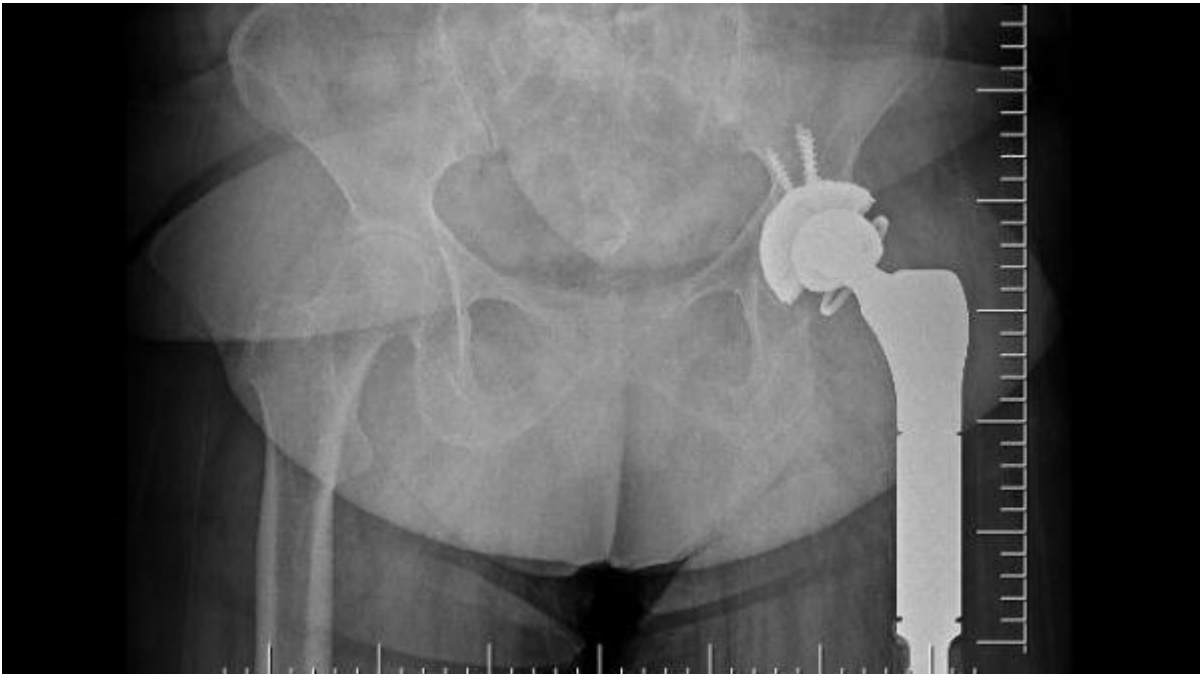
Resim 2: 65 Y E hastanın postop grafisi



Resim 3: 58 Y K hastanın preop grafisi



Resim 4: 58 Y K hastanın postop grafisi



[P15][Tümör]

Pelvis bölgesi tümör nedeniyle artroplasti yapılan hastaların değerlendirilmesi

Hasan Göçer, Nevzat Dabak

Ondokuzmayıs Üniversitesi, Tıp Fakültesi, Ortopedi ve Travmatoloji Anabilim Dalı, Samsun

Giriş: Pelvis bölgesi tümör protezi (PTP) genellikle primer veya metastatik tümörlerde yapılmaktadır. Bu hastalarda immün yetmezlik, beslenme yetersizliği, ek sistemik sorunlarından dolayı enfeksiyon, çıkık ve yaranın iyileşmemesi gibi sorunları ile karşılaşmaktadır. PTP yapılmış hastalarımızın klinik sonuçlarını ve sık görülen komplikasyonları inceledik.

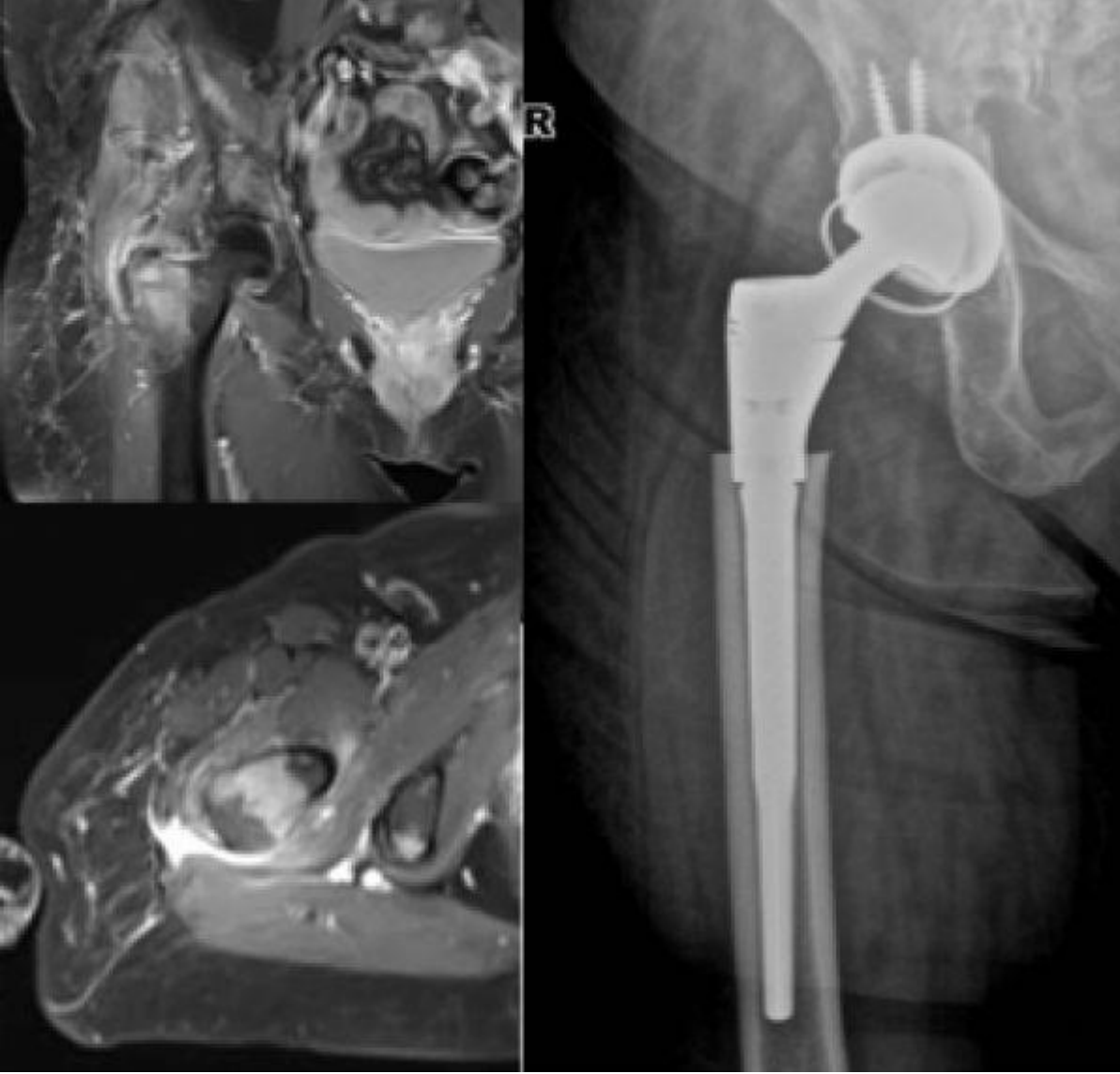Materyel Metod: Mart 2006- Şubat 2015 arası yapılmış PTP olan hastalar çalışmaya dahil edildi. Yaş, cinsiyet, yerleşimi, tümörün tipi, uygulana artroplasti tipi yaşam süresi değerlendirildi.

Sonuç: 66 hastanın 24'ü kadın, 42'si erkek olup 22'si primer, 44'ü metastatik kemik tümörü nedeniyle ameliyat edildi. Primer kemik tümörleri Ewing sarkoma 6, kondrosarkoma 6, osteosarkoma 3, plazmasitom 5 hasta olarak saptandı. Metastatik kemik tümörleri ise akciğer 12, meme ca 9, multiple miyelom 6, renal cell ca 4, prostat ca 3, diğerleri 10 hasta olarak saptandı. 13 hastada asetabulum- ilium yerleşimli, 53 hastada femur proksimal bölge yerleşimli tümör mevcuttu. Primer kemik tümörü nedeniyle ameliyat olan 22 hastanın 5' inde enfeksiyon, 2'sinde çıkık, 1'inde nörolojik defisit, 2'sinde yara iyileşme sorunu gözlemlendi. Metastatik kemik tümörü nedeniyle ameliyat olan 44 hastanın 8'inde enfeksiyon, 6'sında çıkık, 3'ünde nörolojik defisit ve 4'ünde yara iyileşme sorunu gözlemlendi.

Tartışma ve sonuç: Pelvis bölgesi tümör protezi yapılan hastalarda yara iyileşmesinde gecikme, çıkık ve enfeksiyon primer artroplasti ameliyatlarına göre daha sık görülmektedir. Bunu azaltmak için yumuşak doku bütünlüğünün korunması, prolen mesh ile psodokapsül oluşturulması, sterilizasyon kurallarının daha dikkatli uygulanması, intraoperatif ek doz antibiyotik profilaksisi gibi tedbirler alınabilir.

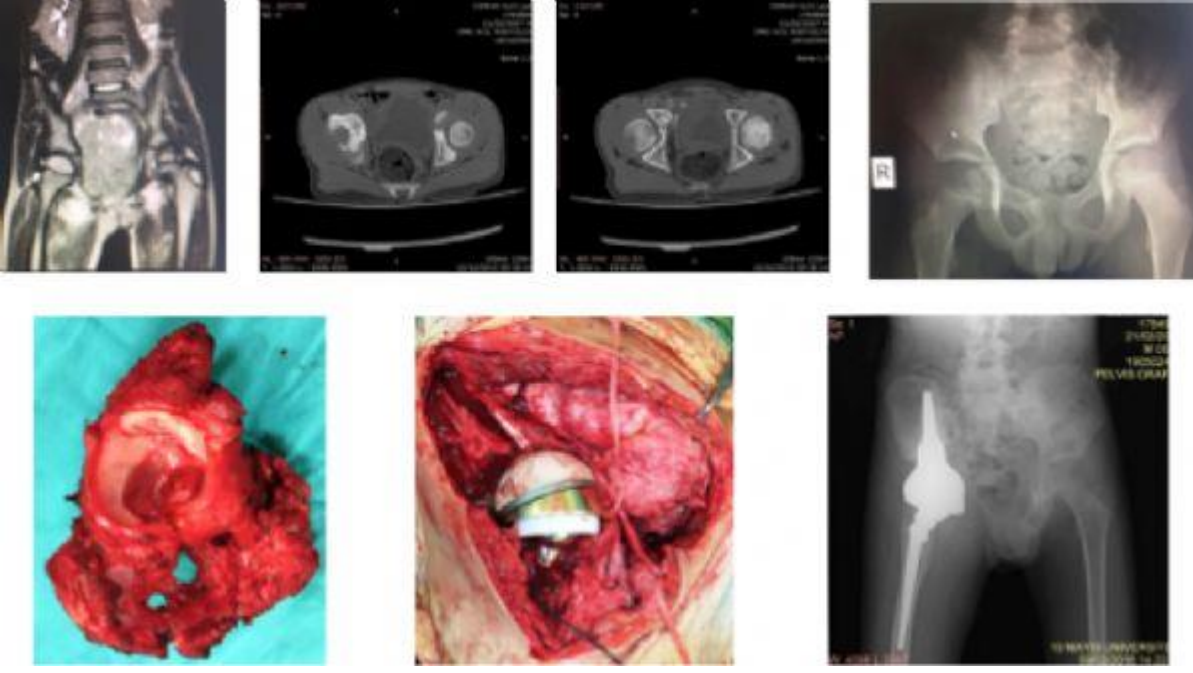
Anahtar Kelimeler: Pelvis tümörü, tümör protezi, komplikasyon

69 Y K. Femur proksimal bölge yerleşimli Akciğer ca metastaz



69 Y K hasta, femur proksimal bölge akciğer metastazı nedeniyle kilitli asetabular stem ve modüler femoral revizyon stem ile tedavisi.

9 Y E, Asetabulum yerleşimli Ewing Sarkoma



Asetabulum yerleşimli Ewing sarkoma, Kemoterapi sonrası asetabular tripolar cone artroplastisi ile tedavisi

[P16][SYADC]

Hamstring otogrefti ile acl rekonstruksiyonu: farklı fiksasyon teknikleri ile implantların karşılaştırılması

Ahder İrem Demir, Baransel Saygı, Özgür Karaman, İlyas Arslan, Ahmet Öztermeli, Celaleddin Bildik

FATİH SULTAN MEHMET EĞİTİM VE ARAŞTIRMA HASTANESİ

Amaç:

Bu çalışmanın amacı ACL rekonstrüksiyonunda hamstring tendon otogreftinin farklı femoral fiksasyon sistemlerinde geleneksel tekniğe kıyasla sıkı yerleştirme (tight fit) tekniğinin tünel genişlemesini azaltıp azaltmadığı ve klinik sonuçları geliştirip geliştirmediğini araştırmak.

Metod: Bu çalışma daha önce ACL rekonstrüksiyonu geçirmiş, hamstring tendon otogreft fiksasyonu için Crosspin(CP) ve Endobutton(EB) tekniği kullanılmış en az 2 yıl takipli 93 hastayı içermektedir. Bu vakalar otogreft boyutlarına göre sıkı fit (TF) ve normal fit (NF) alt gruplarına ayrılmıştır. Preoperatif olarak bu 4 alt grubun demografik verilerinde bir fark yoktur. (CP-TF, CP-NF, EB-TF, EB-NF)

Sonuç: Bu hastalar klinik sonuçlarına (Lysholm ve IKDC), tünel genişlemelerine ve anteroposterior translasyonlarına göre değerlendirildiler. EB-TF alt grubu diğer 3 alt gruba göre istatistiksel olarak anlamlı daha iyi klinik sonuçlar göstermiştir ($p<0.05$). EB-TF, CP-TF ve CP-NF gruplarında tünel genişlemeleri açısından farklılık yoktur.

ÇIKARIM: ACL rekonstrüksiyon cerrahisinde Endobutton kullanımı iyi klinik sonuçlara ve düşük komplikasyon oranlarına sahiptir. TF tekniği tünel genişlemesini azaltmakta ve stabiliteyi arttırmaktadır. Endobutton fiksasyon sisteminde Sıkı yerleştirme (TF) tekniğinin kullanılması klinik memnuniyeti daha anlamlı artırması açısından daha çok tercih edilebilir.

Anahtar Kelimeler: öçb, artroskopik tamir, endobutton

alt grupların eşleştirilmesi

ALT GRUPLARIN POSTOPERATİF EŞLEŞTİRİLMİŞ KARŞILAŞTIRMALARI				
	P			
	Tünel genişleme-TG(mm)	Tünel genişlemedeki değişiklikler(%)	Lysholm postop	IKDC postop
CP-TF / CP-NF	>0.05	>0.05	>0.05	>0.05
BF-TF / BF-NF	0.002	.0001	0.004	0.01
BF-TF / CP-TF	>0.05	>0.05	0.046	0.032
CP-NF / BF-NF	0.004	0.01	>0.05	>0.05
CP-TF / BF-NF	.0001	0.002	>0.05	>0.05
BF-TF / CP-NF	>0.05	>0.05	0.005	0.032

alt grubun postoperatif karşılaştırılması

4 ALT GRUBUN POSTOPERATİF KARŞILAŞTIRILMASI						
Alt gruplar	Ortalama ± SD				P	
	CP	BF	CP	BF		
TG-Tünel genişleme(mm)	30.20±0.56	30.28±0.72	18.36±0.39	18.52±0.43	0.004	
Tünel genişlemedeki değişiklikler (%)	34.50±11.87	35.87±14.34	33.31±11.81	44.09±19.38	0.002	
Lysholm postop skoru	86.52±7.84	85.18±7.12	90.75±8.83	84.84±7.25	0.002	
Kolmetre	2.25±0.48	2.33±0.44	2.15±0.53	2.37±0.48	>0.05	
	n (%)	n (%)	n (%)	n (%)	P	
IKDC postop	Normal	5 (23.8)	6 (27.3)	14 (58.3)	4 (19.2)	0.041
	Yaklaşık	15 (66.2)	11 (50.0)	8 (33.3)	17 (83.4)	
	Anormal	2 (9.5)	4 (18.2)	1 (4.2)	3 (11.5)	
	Biri devede normal	1 (4.8)	3 (13.5)	1 (4.2)	1 (5.0)	

Siringomiyeliye Bağlı Bilateral Nöropatik Artropati

Levent Adıyeke, Mehmet Oğuz Durakbaşı, Özgür Erdoğan, Serkan Tuna, Adnan Behçet Kafadar

haydarpaşa numune e.a. hastanesi istanbul

Giriş ve amaç

Nöropatik artropati olarak bilinen charcot artropatisi duysal innervasyon kaybına bağlı gelişen dejeneratif, kronik bir tablodur. Omuz ekleminin charcot artropatisi ender olarak görülmekte olup kalıcı eklem harabiyeti veya eklem bozuklukları ile sonuçlanabilmektedir. Bu çalışmada siringomiyeliye bağlı gelişen bilateral omuz charcot eklem artropatisi olan bir olgu sunulmaktadır.

Olgu

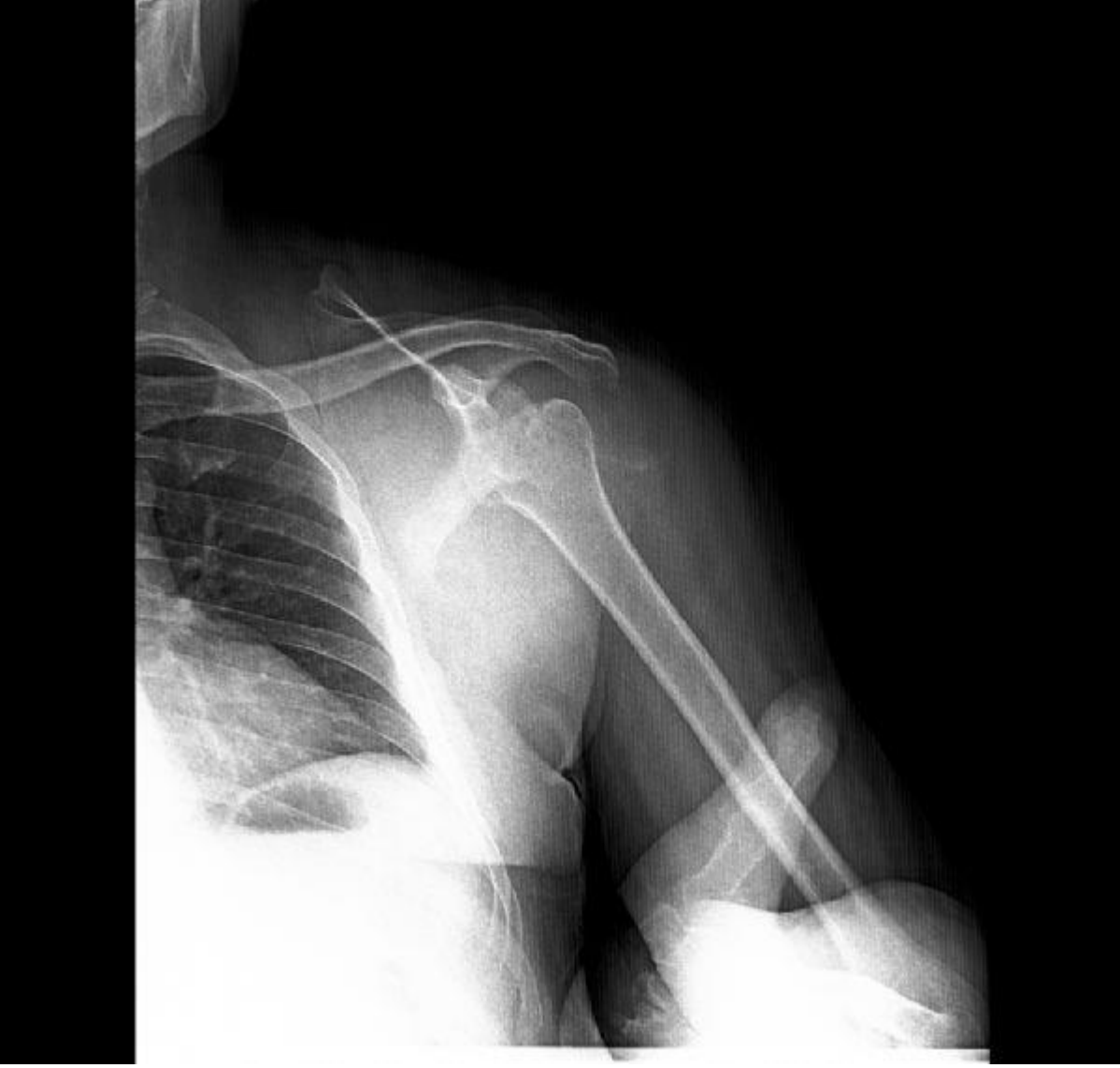47 yaşında erkek hasta sol omuzunda yaklaşık beş gündür devam eden ve gittikçe artan ağrı şikayeti ile acil kliniğimize başvurdu. Şikayetin bulunduğu sol omuza yönelik muayenede palpasyonla hassasiyet, şişlik ve minimal ısı artışı saptandı. Sol omuz flex:50 abd:40 iç rot:40 derece sol üst ekstremitte kas gücü 5/5 idi. Yapılan kan tetkiklerinde wbc: 5.11, crp:19.02, ateş:36.7 idi. Hastanın sol omuzuna yönelik radyolojik incelemede sol omuz eklem grafisinde destrüksiyon, bilgisayarlı tomografi ile yapılan incelemede hill sacks deformitesi ile luksasyonun eşlik ettiği görüldü. Şekil-1 ve şekil-2. Mri incelemesi ile omuz ekleminin yaygın sıvı ile tutulduğu artropati tablosu görüldü. Omuzdan yapılan ponksiyonda yaklaşık 250 cc hematoma ile uyumlu mayi drene edildi. Mayiden yapılan direk bakı ve kültür çalışmasında herhangi bir üreme olmadı. Hikayesinde siringomiyeli (Şekil-3) ve diabet hastası olduğu anlaşılan hastanın yaklaşık 6 yıl öncede sağ omuzda benzer şikayetlerle ameliyat olduğu ve sonrasında mükerrer ameliyatlara geçirdiğini belirtti. Sağ omuz muayenesinde abd:50 öne flex:60 iç rot:50 derece idi. Eski insizyon skarında bulunan sinüsten bazen akıntı olduğunu belirten hastanın muayenesinde herhangi aktif bir akıntı saptanmadı.

Tartışma ve sonuç

Nöropatik artropati oluşmasında birçok faktör etkili olmakla beraber en yaygın sebepler arasında diabet ve duysal innervasyon kaybıyla ilerleyen siringomiyeli başlıca sebepler arasında yer almaktadır. Siringomiyeli medulla spinalis içerisinde sıvı içeren kavite (syrinx) oluşması ve bu kavitenin büyümesi ile ilerleyen bir problemdir. Konjenital, travmatik, enfeksiyöz, tümör ile ilişkili sebeplerle oluşabilmektedir. Bu vakada siringomiyeliye bağlı bilateral omuz charcot artropatisi mevcut idi. Omuz şikayetleri ponksiyon uygulanması ve palyatif tedavi yapılarak rahatlatılan hastanın mevcut siringomiyeli tablosu nedeniyle ilgili kliniğe yönlendirilerek takibe alınmıştır.

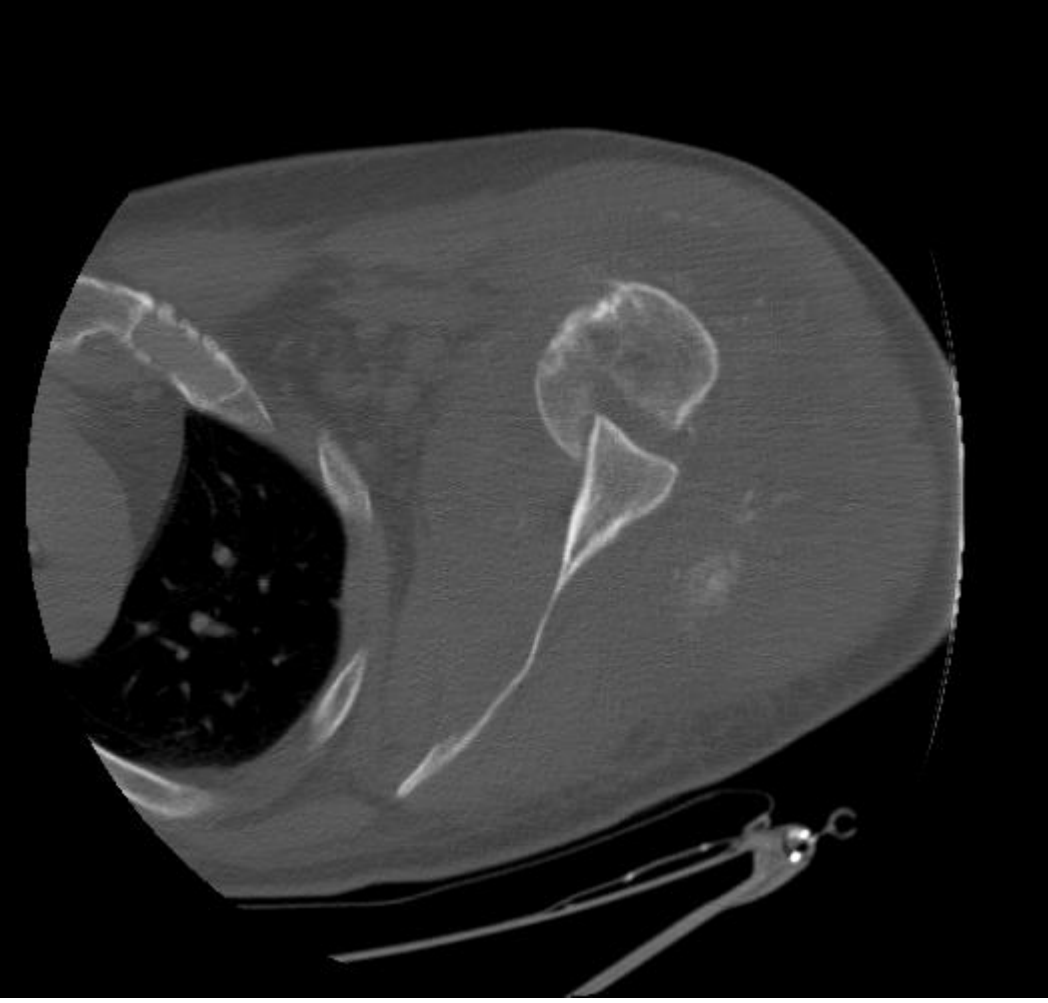Anahtar Kelimeler: charcot, omuz, artropati

şekil-1



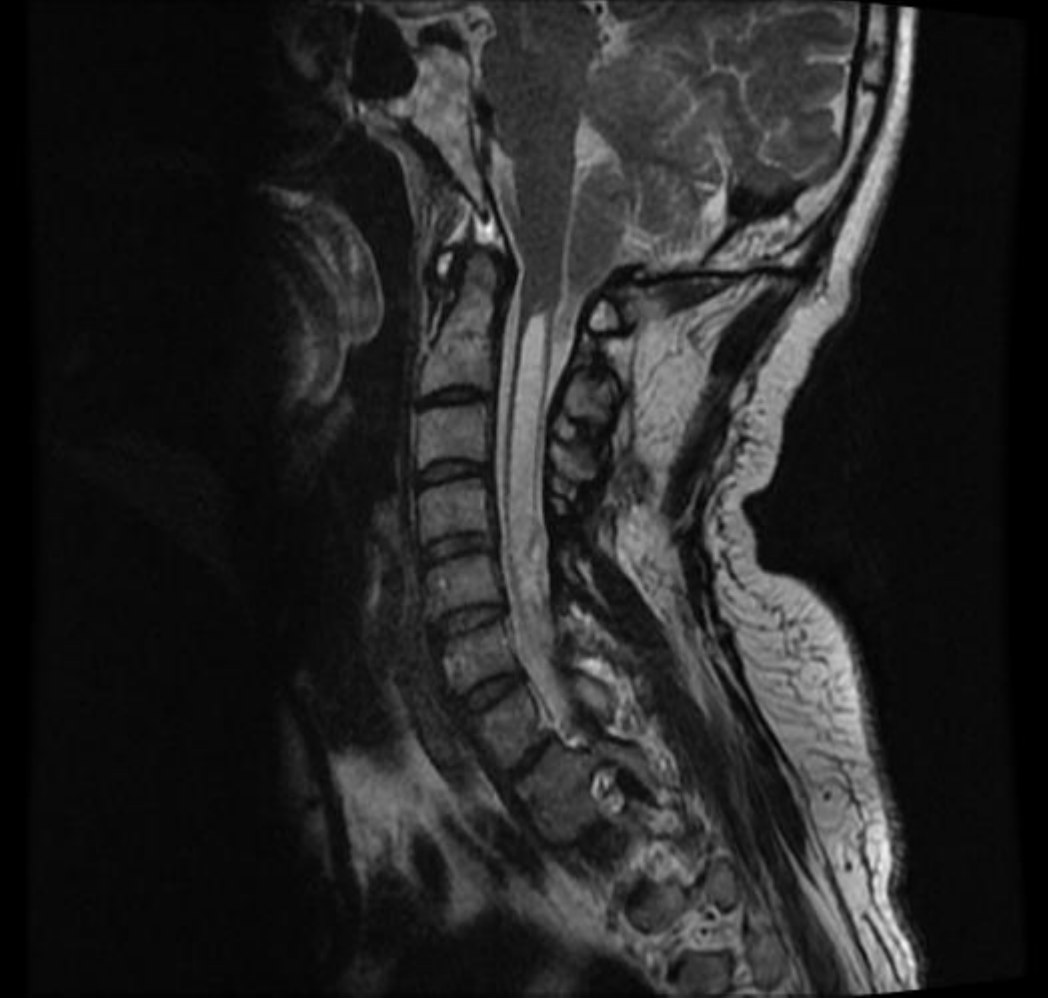sol omuza yönelik radyolojik inceleme

şekil-2



sol omuza yönelik radyolojik inceleme

şekil-3



Servikal MRI ile syrinx yapısı görülmektedir

Tibial osteokondromaya baėlı Őaklayan diz

Kurmay Mmtaz Ćelen, Ersin ErĆin, Erdem Edipoėlu, Halil Nadir neŐ, Cemal Kural

Bakırky Dr. Sadi Konuk Eėitim ve AraŐtırma Hastanesi, İstanbul

AmaĆ:

Osteokondroma iskelet sisteminin en sık grlen tmrdr. Bu tmrler sıklıkla bulgu vermez ve tanı tesadfen konur.

Diz en sık buldukları blgedir. Aėrılı Őaklayan diz az grlen bir durumdur. Eklem iĆi ve eklem dıŐı nedenlerle oluŐabilir. İntraartikuler lipoma, ganglion kisti, popliteal tendon, Patellar displazi, menisks problemleri, iliotibial bant sendromu ve sinovyal plika bu nedenlerden bazılarıdır. (1) Bu nedenler genellikle dizin dıŐ tarafının Őaklamasına neden olur. Dizin iĆ tarafında Őaklamaya yol aĆabilecek esas yapı hamstring tendonlarıdır.

Metod:

Bizim olgumuz aktivite sırasında dizinde atlama hissi ve kronik aėrısı olan 17 yaŐındaki bayan idi. Fizik muayenede dizin iĆ kısmında lokalize ŐiŐlik vardı. Diz hareketi esnasında tendonda grlebilir ve duyulabilir atlama mevcuttu. Dz grafide dizin iĆ tarafında eklem hattının hemen altında kitle dikkat Ćekmekte idi. (Őekil 1) Hastanın hamstring tendonları eksplere edilip kitle ortaya kondu Őaklamaya neden olan kitle eksize edildi. (Őekil 2) patoloji (Őekil 3) sonucu benign osteokondroma geldi. 6 ay sonra takip muayenesi yapıldı. Hastanın aėrısız tam hareket aĆıklıėı olduėu ve Őaklamanın ortadan kalktıėı gzlendi.

Sonuçlar

Semptomatik tibial kemik spurlarının radyolojik grnmlerinin asemptomatik proksimal tibial metafizin medial yz ekzositozlarıyla benzer olduėu Siverman tarafından bildirilmiŐtir. (2) Spurların saėlıklı Ćocukların hayatlarının 5. ve 6. yılları sresince ortaya Ćıktıėını, klinik bulgu vermediėini ve 3.-4. Yıl iĆinde kaybolduėunu bildirmiŐlerdir. Buna karŐın bizim hastamız daha yaŐlıydı ve lezyonun semptomları sebebiyle baŐvurmuŐtur.

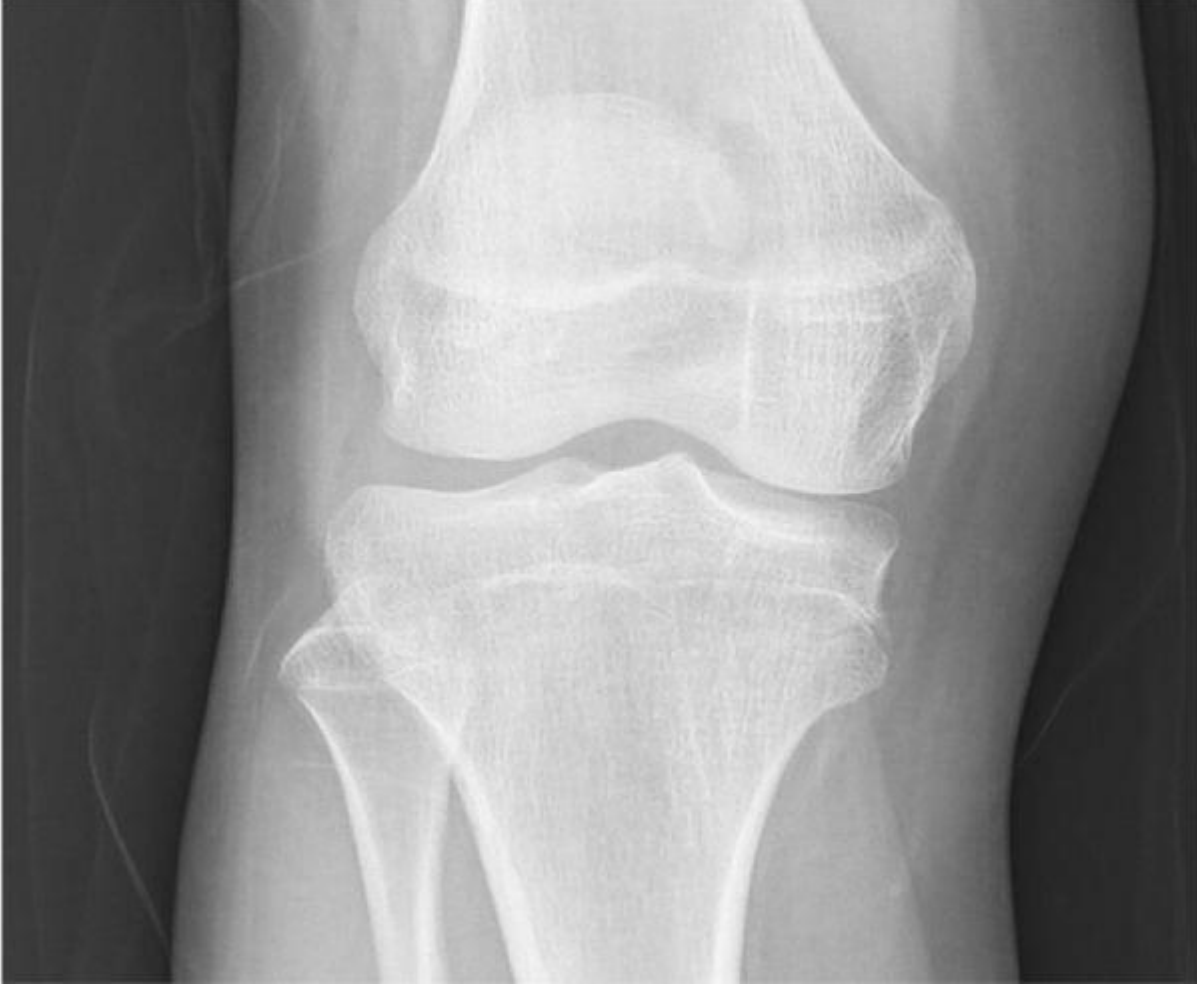
Kemik spurları, kartilaj kapları olmaması dolayısıyla osteokondromdan daha Ćok ekzositozdurlar. (3,4). Ugai ve arkadaŐları (5) pes anserinus sendromuna sebep olan soliter ekzositozların her zaman kemik spurlarının radyolojik ve patolojik zelliklerini taŐıdıėını bildirmiŐlerdir. Buna karŐın soliter osteokondromlar da pes anserinus sendromuna sebep olabilir ve lezyonlar osteokondromlar gibi aynı klinik, radyolojik ve patolojik zelliklere sebep olabilir.

Ćıkarımlar

Bir hasta Őaklayan bir dizle baŐvurduėunda osteokondromlar ayırıcı tanıda dŐnlmelidir. Semptomatik Őaklayan bir diz nadir bir durumdur ve kısıtlı literatr bilgisi vardır. Konservatif tedavi yetersiz kalan hastalarda cerrahi dŐnlebilir.

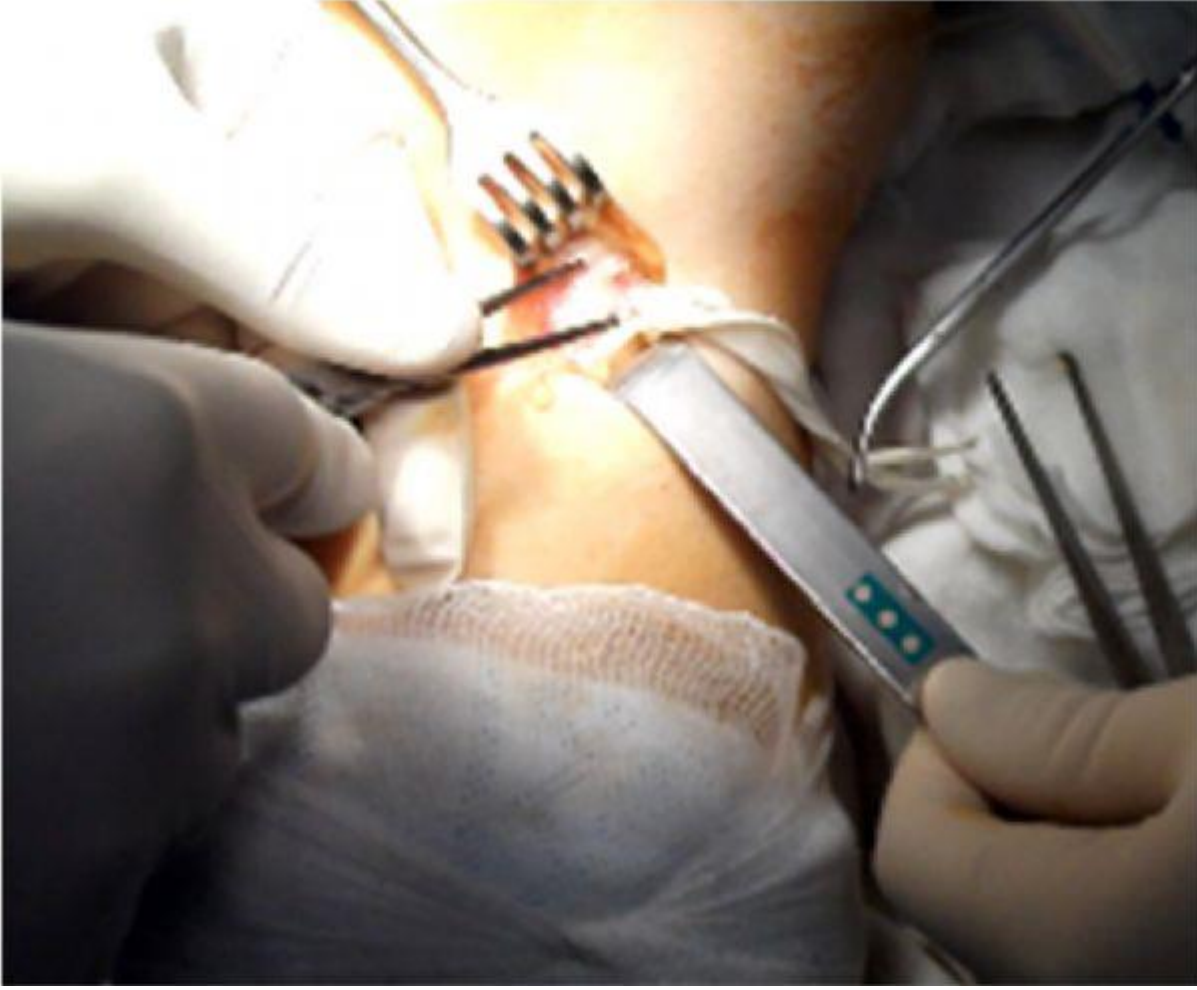Anahtar Kelimeler: diz, osteokondrom, Őaklayan diz

şekil 1



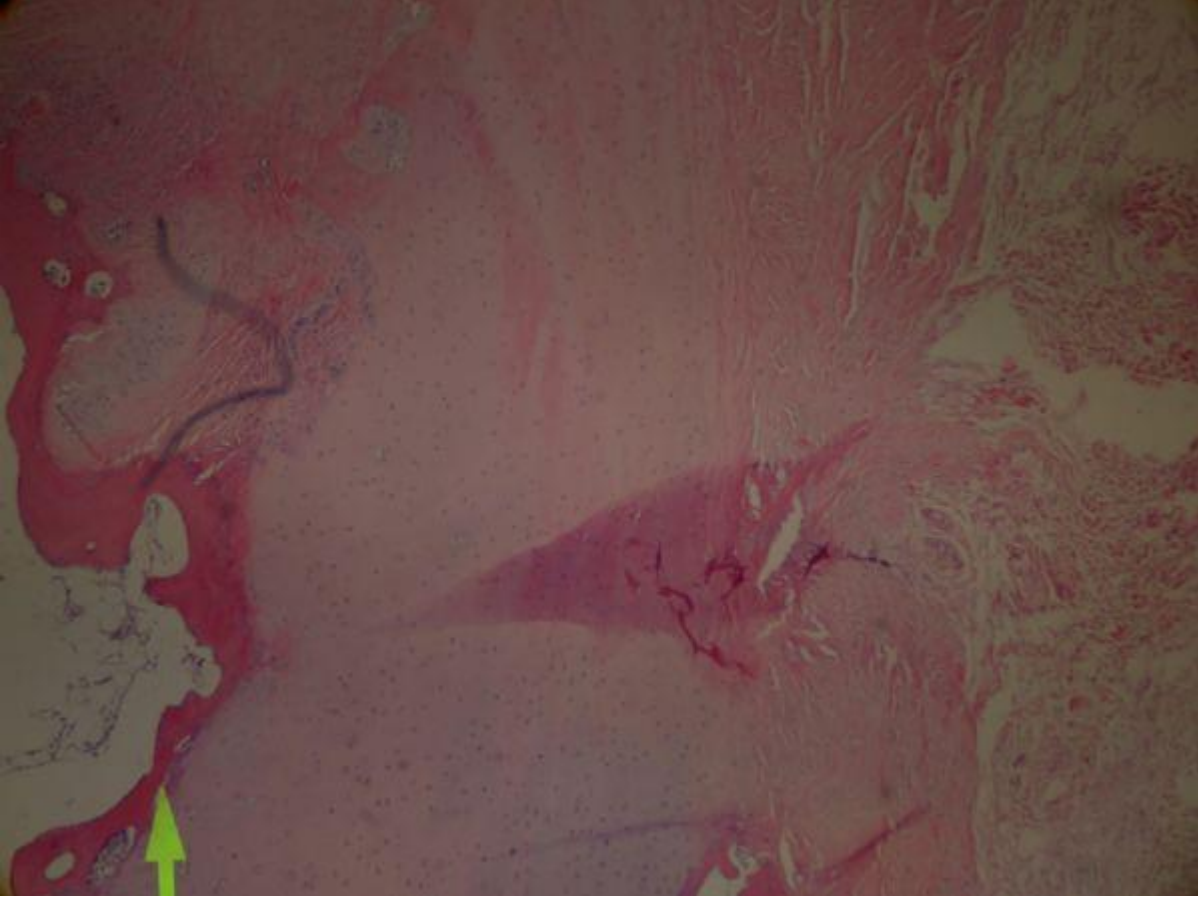
preop diz grafisi

şekil 2



hamstring tendonları eksplere edilip kitle ortaya kondu

şekil 3



patoloji sonucu

Uzun kemik osteomyelitinin nadir bir etkeni: Fusobacterium necrophorum

Necmettin Turgut, Serkan Bayram, Murat Altan, Ahmet Salduz

İstanbul Üniversitesi İstanbul Tıp Fakültesi Ortopedi ve Travmatoloji Anabilim Dalı

Osteomyelite sebep olan organizmalar çeşitlilik göstermekle birlikte immünsüprese hastalarda daha nadir görülen organizmalar da etken olabilmektedir. Bu çalışmada nadir bir etken olan Fusobacterium cinsi bir bakterinin sebep olduğu osteomyelit hastasının tanı ve tedavisini sunmayı amaçladık.

48 yaşında bayan hasta sol uyluğunda üç aydır mevcut olan ağrı ve şişlik şikayetiyle tarafımıza başvurdu. Çekilmiş olan MR görüntülerine göre malign kemik tümörü ön tanısı alan hasta kliniğimize sevk edildi. Hastanın skleroderma nedeniyle immun süpresif ilaç kullanma hikayesi mevcuttu. İlk başvurudan iki gün sonra patolojik femur kırığı geçiren hastaya osteomyelitin cerrahi tedavisi olarak abse drenajı, debridman ve kırığın antibiyotik kaplı intrameduller çivi ile osteosentezi ameliyatı yapıldı. Perop alınan örneklerin kültüründe Fusobacterium cinsi bakteri üredi. Yatışı sırasında vakum yardımcı kapama ile takip edilen hasta akut faz reaktanlarının normale gelmesi ve IV antibiyotik tedavisinin tamamlanması neticesinde taburcu edildi.

İmmün sistemi baskılanmış hastalarda Fusobacterium cinsi bakterinin osteomyelit etkeni olabileceği, kemikte litik lezyon ayırıcı tanısında osteomyelit olabileceği akılda tutmalıdır.

Anahtar Kelimeler: Fusobacterium, osteomyelit, sement kaplı çivi

[P20][Tümör]

Distal femur osteotomisi sonrası gelişen anevrizmal kemik kisti: bir olgu sunumu

Necmettin Turgut, Ufuk Arzu, Gökhan Polat, Ömer Naci Ergin, Doğan Kırıl, Yener Temelli

İstanbul Üniversitesi İstanbul Tıp Fakültesi Ortopedi ve Travmatoloji Anabilim Dalı

12 yaşında kız çocuğu distal femur derotasyon osteotomisi sonrasında aynı bölgede anevrizmal kemik kisti gelişti. Tümör osteotomi seviyesinin hemen altında postoperatif 1. yıl kontrolünde saptandı. Anevrizmal kemik kisti etyolojisi iyi bilinmemekte olup genellikle belli bir nedeni olmaksızın primer lezyonlar olarak ortaya çıkar. Bu vaka bir uzun kemik osteotomisi sonrası ortaya çıkan ilk anevrizmal kemik kisti hastasıdır. 12 yaşında serebral palsi tanılı hasta anteversiyonun düzeltilmesi ve kas kontraktürleri için multiseviye yumuşak doku gevşetme cerrahisi ve sağ tarafa distal femur derotasyon osteotomisi uygulanmış. Erken takiplerinde hastada herhangi bir sorun gözlenmedi, yürümede güçlük yoktu. Rutin postoperatif ilk yıl takibinde hasta ağrıdan ve de yürümede güçlükten yakındı. Çekilen röntgenlerde kaynamanın tam olduğu görüldü. Ancak distal femurda osteotomi seviyesinin hemen inferiorunda lateral fize yakın kistik bir lezyon olduğu görüldü. Bt görüntülemeler ile lezyonun kemik sınırları daha detaylı incelendi. Tanı için açık biyopsi yapıldı. Anevrizmal kemik kisti olarak raporlandı. Anevrizmal kemik kisti distal femur ekspansiyonuna yol açmış, septalı olarak değerlendirildi. İnce bir kortikal tabaka ile kaplı olduğu görüldü, kırık riskine açıldı. Biz plağı çıkarttık, kisti kürete ettik, lokal olarak fenolü adjuvan olarak kullandık. Kaviteyi sementle doldurduk. Hasta 6 hafta sonrasında kısıtlama olmadan yürüyebiliyordu.

Anahtar Kelimeler: aneurysmal bone cyst, osteotomy, curettage, phenol

[P21][Artroplasti]

Aynı hastada 2 kez fail olmuş TDP revizyonu, periprostetik eklem enfeksiyonu, kemik fenestrasyonu ve instabilite

Kurmay Mümtaz Çelen, Ersin Erçin, Erdem Edipoğlu, Cemal Kural

Bakırköy Dr. Sadi Konuk Eğitim ve Araştırma Hastanesi, Ortopedi ve Travmatoloji Kliniği, İstanbul

GİRİŞ

2005'te 300.000 olan primer TDP sayısının 2030 'ta tahmini olarak 3.48 milyona çıkması bekleniyor.

(1) TDP için revizyon oranı yaklaşık %8.2. Revizyon TDP'nin sonuçları primer TDP kadar başarılı değil;

kemik kaybı, yumuşak doku bozuklukları, daha geniş ve daha kısıtlanmış protez kullanılması

gerekmesi gibi birçok faktör revizyon TDP ameliyatlarında değerlendirilmesi gereken faktörler (2)

AMAÇ

Periprostetik enfeksiyon ve instabilite, eklem rekonstrüksiyonunda giderek artan ilintili ve zorlayıcı

problemlerdir (3). Bizim sunduğumuz hastanın bir dizinde tibial stemin tipinde kemik fenestrasyonu

olan enfekte stemli revizyon diz protezi ve diğer dizinde stemli revizyon diz protezi sonrası instabilite

mevcuttu. Bizim bilgimize göre daha önce bu şekilde bildirilmiş bir vaka yok.

ÇALIŞMA PLANI

67 yaşında sol dizinde periprostetik enfeksiyonu ve sağ dizinde instabilitesi olan bayan hasta. Gerekli

muayenelerinde ve diz içi aspirasyonlarında, tanı: kemik fenestrasyonu olan enfekte stemli revizyon

diz protezi ve diğer dizde aseptik gevşeme ve instabilite idi. Öncelikle, sol diz MRG'si kemik

fenestrasyonu ve stem tipinin 1 cm distalinde abse gösteriyordu. Hasta için 2 basamaklı artroplasti

planlandı. Ameliyatta agresif debridman uygulandı ve tüm komponentler çıkartıldı. Kemik sement

spaceri ve metal core lu el yapımı stem yerleştirildi (Şekil 2) 2 ay sonra tibial tüberkül osteotomisi ile

spacer çıkartıldı ve bakteriyolojik kültür ve duyarlılık için eklem sıvısı ve derindeki örnekler alındı.

Doku örnekleri ile patolojik frozen sectionlar uygulandı. Definitif tedavi için menteşeli TDP kullanıldı.

4 ay sonra sağ dizi instabilite için menteşeli TDP ile revize edildi.

SONUÇLAR

24 ay sonra hasta günlük aktiviteleri ağrısız bir şekilde yapabiliyor. Baston yardımı ile yürüyebiliyor.

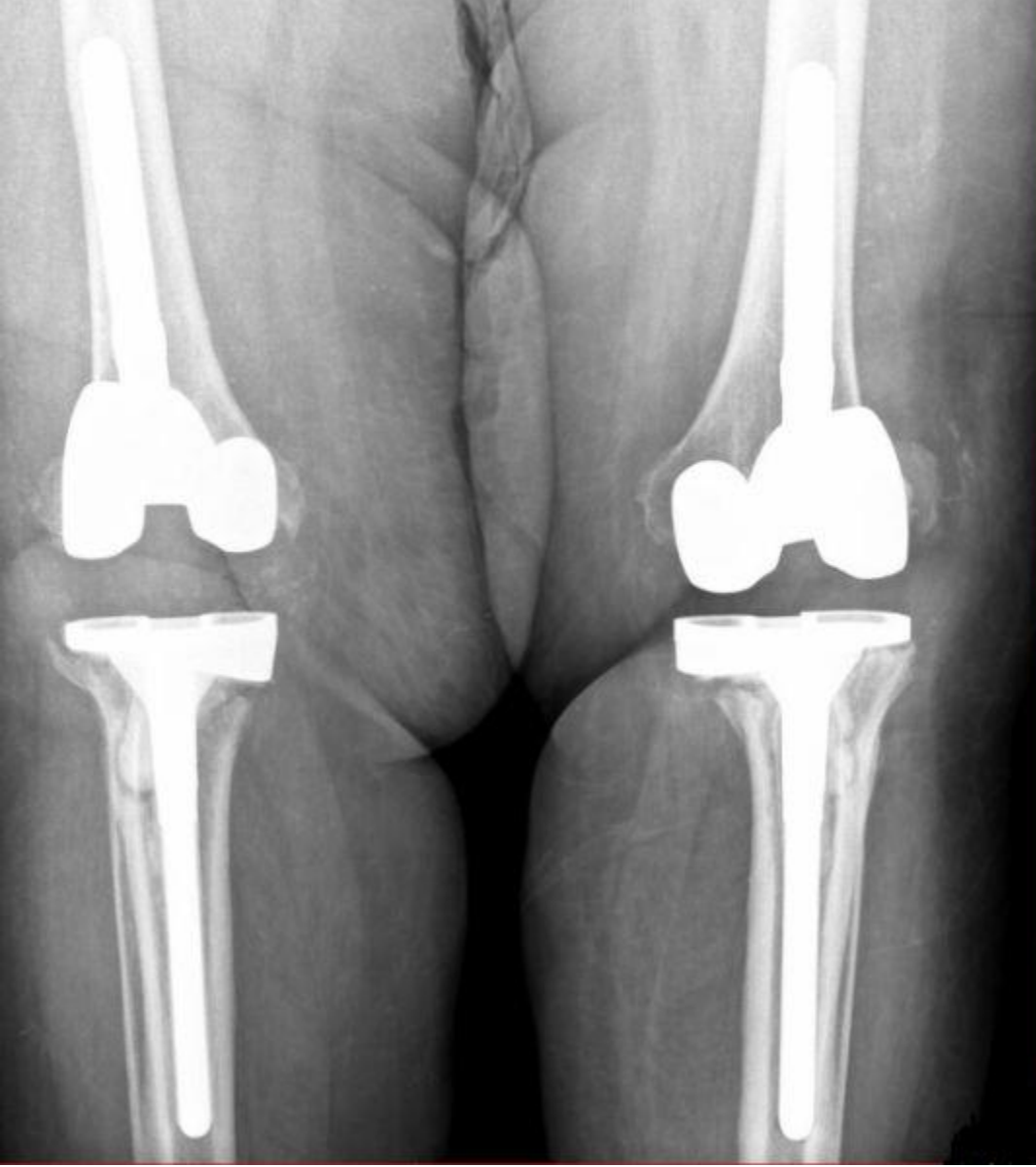Enfeksiyon, gevşeme ve instabiliteye dair hiçbir radyolojik ve klinik bulgu yoktur.

ÇIKARIMLAR

Komplike revizyon diz artroplastili hastalar üstesinden gelmesi zor vakalardır. Tedavi için özel yapım spacerlar ve genişletilmiş yaklaşımlar gerekli olabilir.

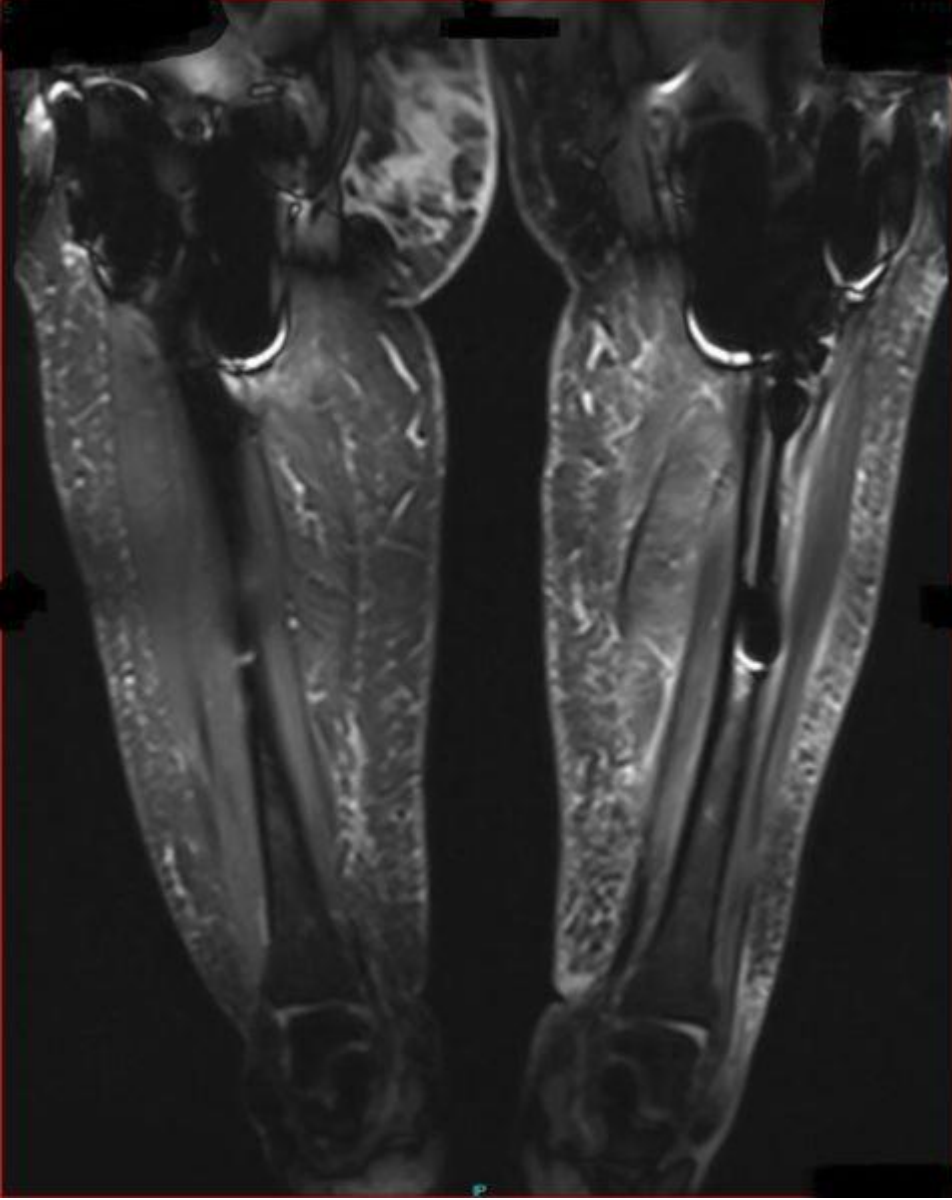
Anahtar Kelimeler: periprostetik eklem enfeksiyonu, gevşeme, instabilite, kemik fenestrasyonu, el yapımı spacer

şekil 1



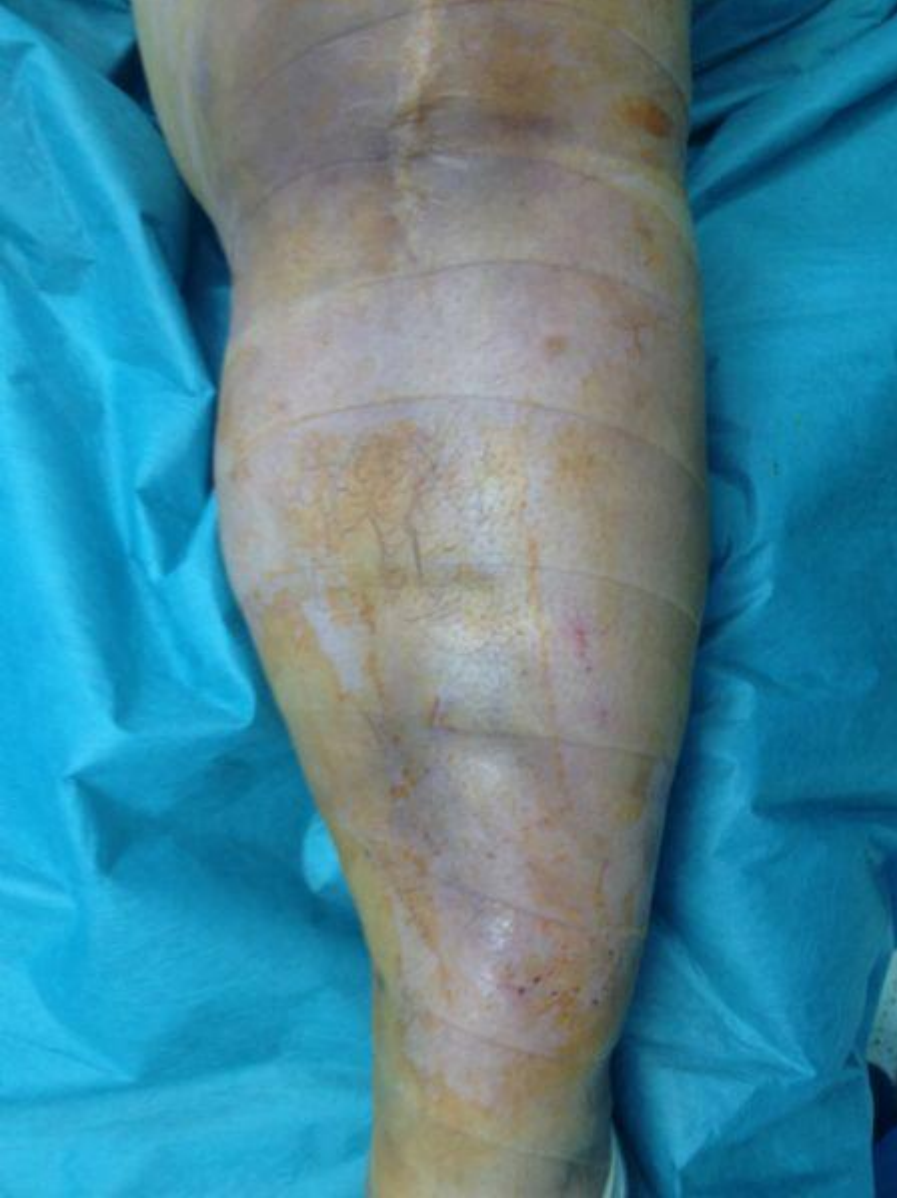preoperastif grafi, tibial stem ucunde kemik fenestrasyonu ile birlikte enfekte sol diz revizyon artroplastisi ve instabil stemli sağ revizyon diz protezi

şekil 2



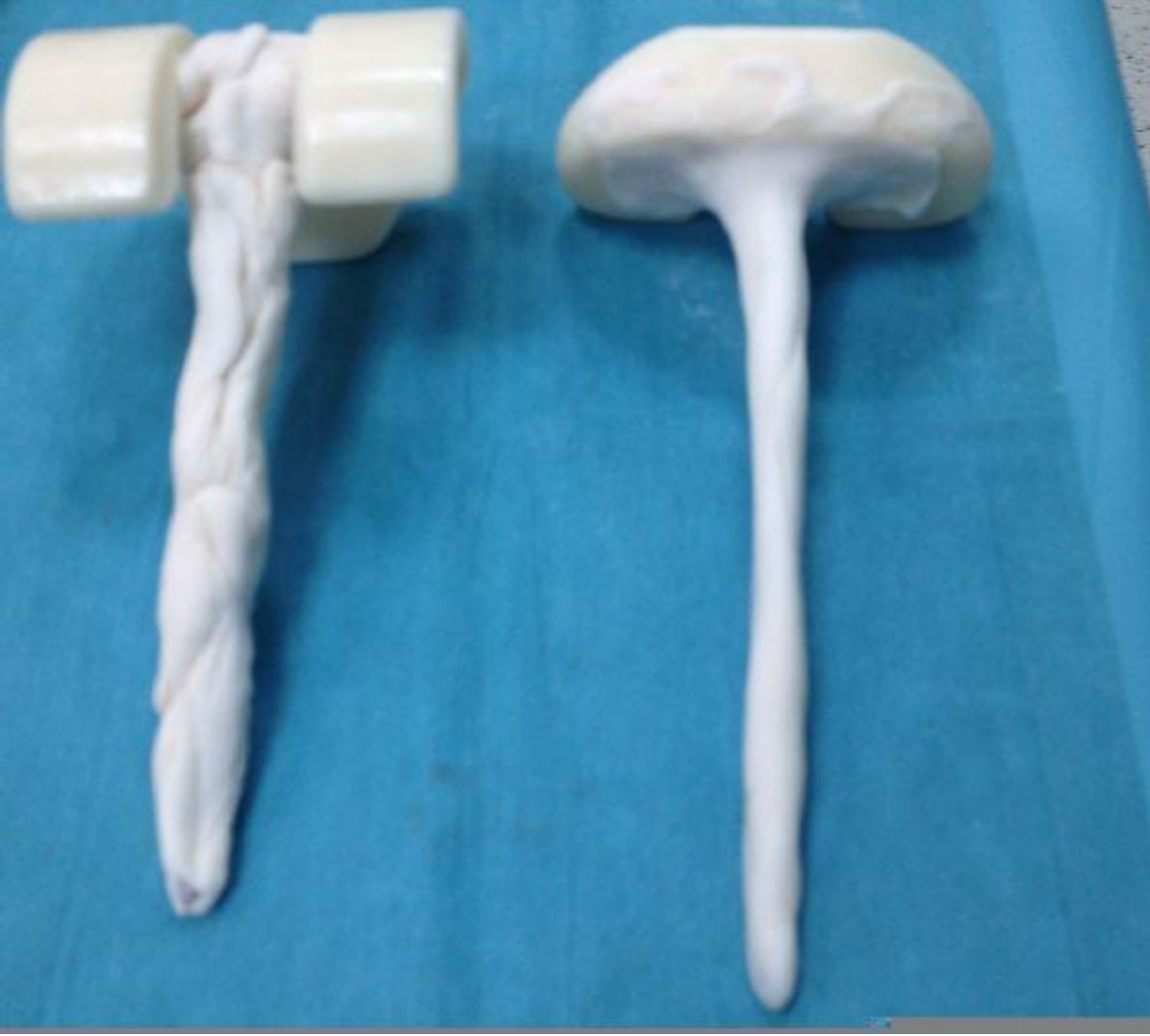preoperatif MRG görüntüsü, sol dizde kemik fenestrasyonu ve tibial stemin ucunda abse görülmektedir

şekil 3



hastanın klinik fotoğrafı, sol cruriste abse görülmektedir

şekil 4



intraoperastif fotograf, metal core implante edilmiş kemik sement spaceri ile el yapımı stem

Total diz protezi sonrası sagittal denge deęiřimi

Sefa Giray Batıbay¹, Hüseyin Koca¹, Savaş Çamur¹, Turgut Akgül², Necdet Sağlam¹

¹Ümraniye Eğitim Arařtırma Hastanesi, Ortopedi ve Travmatoloji Klinięi

²İstanbul Tıp Fakóltesi Ortopedi ve Travmatoloji Klinięi

Klinięimizde total diz protezi yapılmıř hastaların arřiv taraması yapılarak, diz protezi yapılmadan önce lumbosakral grafisi uygun řekilde çekilmiř 89 hastanın röntgenlerine ulařıldı. Çalıřmaya inflamatuvar nedenli yapılan artroplastisi vakaları, kalça protezi olan hastalar, dięer tarafında unikondiler olan hastalar ve enfeksiyon nedeniyle tekrar opere edilen hastalar dahil edilmedi. Hastalaradan 41 ine (36 kadın,5 erkek) ulařılarak lumbosakral grafileri yenilendi. Kontrole gelen hastaların ortalama takip süreleri 28 aydı. Hastaların yař ortalaması 67 olarak ölçüldü. Sakral slop ve lomber lordoz deęerleri ölçüldü. İstatistiksel olarak deęerlendirildięinde sakral slop deęerinin anlamlı olarak düřtüęü;buna karřın lomber lordoz açısındaki deęiřimin ise anlamlı olmadıęı bulundu.

Anahtar Kelimeler: total diz protezi, diz bel sendromu, sagittal balans

YAZAR İNDEKSİ

Abay Burak S40	S15,S39,S40,P06,P07	S27,S42,P22
Acar Abdurrahman S15	Atiç Ramazan S09	Çaypınar Barış S07
Adanır Oktay S39,S40,P06,P07	Aydın Ekrem S26,S37	Çelen Kurmay Mümtaz P18,P21
Adıyeke Levent S13,P03,P17	Aydoğan Nevres Hürriyet S35	Cengiz Bertan S35
Adlı Human S01	Baki Mehmet Emre S32	Çetin Mehmet S33
Akbulut Kübra S32	Baran Mehmet Ali S15,S39	Chodza Mehmet S22,P13
Akgül Turgut P09,P22	Başbuğ Veysel S14	Çıraklı Alper S02,S21
Akgün Erkan S12,S10,P12	Batıbay Sefa Giray S42,P22	Dabak Nevzat S21,P15
Akpancar Serkan S30,S05,P10	Batmaz Ahmet Güray S31	Daşcı Mustafa Fatih P07
Akpınar Fuat S08	Baykara İslam S29	Demir Ahder İrem P16
Akpolat Ahmet Onur S12,S10,S33,P12	Bayram Serkan P19	Demir Bilal S41
Alagöz Ender S15	Bezer Murat P11	Demirel Esra S38,P02
Albay Cem S15	Bildik Celaleddin P11,P16	Demirel Mehmet S22,P09,P13
Altan Murat S22,P19	Bilgi İsmet S18	Demiroğlu Murat S08
Altay Mehmet Akif S29	Bilgili Fuat P13	Dikici Fatih P09
Altay Nuray S29	Boyle Matthew S16	Diñçel Yaşar Mahsut S40
Armağan Raffi S03	Boyras İsmail P01	Dülgeroğlu Turan Cihan S26,S37
Arslan İlyas P16	Çaçan Mehmet Akif S09	Duman Sedat S42
Arzu Ufuk P20	Çağlar Sever S39,S40,P06,P07	Durakbaşa Mehmet Oğuz P17
Aşansu Mustafa Akif S04	Çakmak Mehmet Fevzi P09	Duygulu Fuat S02
Atcı Tolgahan	Çamur Savaş	Edipoğlu Erdem

P18,P21	P01	P05
Ekinci Mehmet P09	Işık Metin S35	Keskin Abdi S41
Eralp Levent P13	Işkan Uğur Erdem S29	Kılınç Fatih S10
Erçin Ersin P18,P21	İşyar Mehmet S31,S34	Kim Young S16
Erdoğan Özgür S13,P03,P17	İyetin Yusuf S17	Kıral Doğan P20
Eren Yılmaz S39	Kabakaş Fatih S06,S07	Koç Bünyamin P01
Ergin Ömer Naci P20	Kaçmaz Eralp S19,S20	Koca Hüseyin P22
Erşen Ömer S05,P10	Kafadar Adnan Behçet P03,P17	Koca Kenan S30,S05,P10
Ersin Mehmet P13	Kapukaya Ahmet S09	Korucu İsmail Hakkı S14
Ertürk Cemil S18,S29	Kara Adnan S27,S03	Kural Cemal P18,P21
Esenkaya İrfan S08,S17	Karaaslan Fatih S02	Kürkçü Muhammet Bilal S42
Evcim Gözde S24	KARACA Serhat Gafur S11	Livaoğlu Ayten S25
Geçer Yavuz P14	Karaca Sinan S10,S33	Mahiroğulları Mahir S27,S31,S34
Göçer Hasan P15	Karaduman Okan S23,P14	Malkoç Melih S27
Güleç Mehmet Akif S15,S39,S40,P06,P07	Karahan Nazım S10	Mermerkaya Musa Uğur S01,S02
Güler Cemal S23P14	Karakuş Özgün P11	Mersa Berkan S07
Güler Olcay S34	Karaman Özgür S36,P11,P16	Mertsoy Yılmaz S09
Gümüştaş Seyit Ali S31,S34,S24,S25	Karaoğlu Sinan S02	Metineren Hasan S26,S37
Güvendiren Atakan P04	Keçeci Burçin S19,S20	Millis Michael S16
Hıra Serdar S28,P08	Kerimoğlu Gökçen S32	Mısırlıoğlu Mesut S38,P02
Işık Cengiz	Kesebir Enes	Öç Yunus

S03

Ofluoğlu Önder
S24,S25

Olçay Ercan
S18

Önder Mustafa
S32

Öneş Halil Nadir
P18

Orhan Zafer
S23,P14

Özbay Hakan
S39,S40,P06,P07

Özcan Murat
S32

Özçelik Bülent
S06

Özçelik İsmail Bülent
S07

Özdemir Hacı Mustafa
S35

Özer Mustafa
S14

Özkan Hüseyin
S30,S05

Özkan Korhan
S08

Özkut Afşar T
S17

Öznam Kadir
S31,S34

Özşahin Murat
S18,P04

Öztermeli Ahmet
P11,P16

Öztürk Burhan
S26,S37

Öztürk İbrahim Avşin
S29

Polat Atilla

S13

Polat Gökhan
P09,P20

Poyanlı Oğuz
S08

Sabah Dünder
S19,S20

Sağlam Necdet
S42,P22

Şahin Soner
S38,P02

**Sakaoğulları
Abdurrahman**
S35

Salduz Ahmet
S22,P13,P19

Sarı Abdulkadir
S06,S07

Sarı Ferdi
S18,P04

Sarman Hakan
P01

Saygı Baransel
S36,P11,P16

Şeker Ali
S27,S03,S16

Sert Cemil
S29

Seven Mehmet Murat
S30,S05

Sezer Hasan Basri
S03

Şirin Duygu Yaşar
S31

Sönmez Mehmet Mesut
S27

Söylemez Salih
S17

Tamam Cüneyt
S28,P08

Temelli Yener
P20

**Thanacharoenpanich
Songkiat**
S16

Tosun Hacı Bayram
S24,S25

Tuna Serkan
P03,P17

Tunay Servet
P10

Turgut Necmettin
S22,P19,P20

Turhal Ozan
S23

Turhan Yalçın
S23,P14

Türkmen Faik
S14

Uğraş Akın
S31

Uğurlar Meriç
S06,S07

Ünal Ömer K
S17

Uslu Mustafa
S23

Uygur Esat
S17

Varol Ali
S03

Yanık Hakan Serhat
P03

Yazıcıoğlu Önder
S22
Yiğit Şehmus
S09

Yıldırım Azad
S09

Yıldırım Yakup
S04

Yıldırım Güzelant Aliye
S34

Yıldız Kadri
P02

Yıldız Yavuz
S30,S05

Yılmaz İbrahim
S31,S34

Yolcu Bayram

P05

Yüksel Serdar
S39,P07

Yurtgün Mustafa Fahri
S14